FACULTAD DE MEDICINA

BENEMÉRITA UNIVERSIDAD AUTÓNOMA DE PUEBLA

HOSPITAL GENERAL DE PUEBLA.

“DR. EDUARDO VÁZQUEZ N.”

# ASOCIACIÓN ENTRE LOS HALLAZGOS CLÍNICOS Y ULTRASONOGRÁFICOS EN PACIENTES CON SOSPECHA DE HERNIA INGUINAL.

TESIS PARA OBTENER EL TITULO DE

ESPECIALIDAD EN IMAGENOLOGÍA DIAGNÓSTICA Y TERAPÉUTICA


PRESENTA:

DRA. MARIAM VARGAS GONZÁLEZ

ASESOR EXPERTO DE LA TESIS:

DR. ROBERTO RAMOS TERCERO

ASESORA METODOLÓGICA DE LA TESIS:

BIÓLOGA. MARÍA DE LOURDES HURTADO HERNÁNDEZ


H. PUEBLA DE Z. FEBRERO 2025.

## FORMATO DE AUTORIZACIÓN DE TESIS

Por medio de la presente me dirijo al Comité de Enseñanza e Investigación del Hospital General Dr. Eduardo Vázquez N., para informar que autorizo la impresión de Tesis del denominada: "**ASOCIACIÓN ENTRE LOS HALLAZGOS CLÍNICOS Y ULTRASONOGRÁFICOS EN PACIENTES CON SOSPECHA DE HERNIA INGUINAL. "**

Con número de registro: HGSP- 045 -2024.

De la doctora Mariam Vargas González.

Para la obtención del título de la Especialidad en Imagenología Diagnóstica y Terapéutica.

Fecha: Febrero 2025.

Asesor Experto:

Dr. Roberto Ramos Tercero. ----------

Firma

Asesor Metodológico:

Bióloga María De Lourdes Hurtado Hernández. ----------

Firma

Se autoriza impresión de Tesis

FECHA: Febrero 2025.

_____

DR. JOSÉ EMILIO GERARDO RODRÍGUEZ AGUILAR
JEFE DE ENSEÑANZA E INVESTIGACIÓN

**ÍNDICE**

**RESUMEN. ..... 4**
**INTRODUCCIÓN. ..... 5**
**ANTECEDENTES. ..... 6**
**ANTECEDENTES GENERALES. ..... 6**
**ANTECEDENTES ESPECÍFICOS. ..... 20**
**JUSTIFICACIÓN. ..... 28**
**PLANTEAMIENTO DEL PROBLEMA ..... 30**
**PREGUNTA. ..... 31**
**HIPÓTESIS ..... 32**
**OBJETIVOS ..... 32**
**OBJETIVO GENERAL. ..... 32**
**OBJETIVOS ESPECÍFICOS. ..... 32**
**MARTERIAL Y MÉTODOS. ..... 32**
**RESULTADOS. ..... 34**
**DISCUSIÓN. ..... 40**
**CONCLUSIONES ..... 42**
**BIBLIOGRAFÍA ..... 43**

**RESUMEN.**

**INTRODUCCIÓN**. Las hernias inguinales ocupan un espacio fundamental en la enfermedad quirúrgica abdominal. El diagnóstico es clínico primordialmente, sin embargo, los estudios de apoyo diagnóstico adquieren importancia una vez que el cuadro no es completamente preciso. Los resultados son de trascendencia para el mejor abordaje de esta enfermedad.

**OBJETIVO.** Asociar los hallazgos clínicos y ultrasonográficos en pacientes con sospecha de hernia inguinal. del Hospital General del Sur de Puebla Dr. Eduardo Vázquez Navarro, en el periodo de enero 2023 a diciembre 2023

**MATERIAL Y MÉTODOS.** Se realizó un estudio observacional, analítico, retrospectivo, unicéntrico de pacientes sometidos a ultrasonografía con sospecha de hernia inguinal.

**RESULTADOS.** Sólo 76 cumplieron con los criterios de inclusión respecto a la sospecha de hernia inguinal. El promedio de edad identificado fue de 53 años. El sexo predominante fue el masculino, con un 77.6%. El 100% de los pacientes que se consideraron para estudio tenían el diagnóstico clínico de envío de hernia inguinal, pero el diagnóstico radiológico no siempre fue el mismo, en el 14.5% de los diagnósticos también hubo un reporte de ultrasonidos normales, y en el 3.9% existió colecistitis crónica litiásica, y por último la orquiepididimitis. En nuestra investigación se pudo observar una asociación estadísticamente significativa entre la presencia de una tumoración y el diagnóstico definitivo de hernia inguinal.

**CONCLUSIÓN.** Existe asociación entre los hallazgos clínicos y ultrasonográficos en pacientes con sospecha de hernia inguinal.

**ABSTRACT.**

**INTRODUCTION. Inguinal hernias occupy a fundamental space in abdominal surgical disease. The diagnosis is primarily clinical, however, diagnostic support studies become important once the picture is not completely accurate. The results are of importance for the best approach to this disease.**

**OBJECTIVE. To associate clinical and ultrasonographic findings in patients with suspected inguinal hernia. of the General Hospital of the South of Puebla Dr. Eduardo Vázquez Navarro, in the period from January 2023 to December 2023**

**MATERIAL AND METHODS. An observational, analytical, retrospective, unicenter study of patients undergoing ultrasonography with suspected inguinal hernia was conducted.**

**RESULTS. Only 76 met the inclusion criteria for suspected inguinal hernia. The average age identified was 53 years. The predominant sex was male, with 77.6%. 100% of the patients who were considered for study had the clinical diagnosis of sending an inguinal hernia, but the radiological diagnosis was not always the same, in 14.5% of the diagnoses there was also a report of normal ultrasounds, and in 3.9% there was chronic lithiasic cholecystitis, and finally epididymitis orchi. In our research, a statistically significant association was observed between the presence of a tumor and the definitive diagnosis of inguinal hernia.**

**CONCLUSION. There is an association between clinical and ultrasonographic findings in patients with suspected inguinal hernia.**

## INTRODUCCIÓN.

Las hernias de la pared abdominal, y específicamente la de hernia inguinal en adultos mayores (pacientes mayores de 60 años), es uno de los procedimientos más comunes. La incidencia aumenta a 11 por cada 10,000 habitantes en personas entre 16 y 24 años a 200 por cada 10,000 habitantes en pacientes mayores de 75 años. Se ha visto que, en adultos mayores, el aumento de la incidencia de hernias se debe en su gran mayoría a la pérdida de la fuerza en la pared abdominal que se asocia a un sinfín de comorbilidades. Se cree que alrededor del 5% poblacional se va a desarrollar una hernia durante su vida (1). El riesgo de presentar una hernia de la población en general es de 27% en hombres y 3% en mujeres (2).

Las manifestaciones clínicas más frecuentes de la presencia de una hernia inguinal es el aumento de volumen en la región inguinal, protrusión, o tumoración presente. Los diagnósticos diferenciales son con mayor frecuencia problemas con estructuras del órgano reproductor masculino, como es el caso del varicocele y el hidrocele (2).

El ultrasonido por otro lado es una de las técnicas diagnósticas más accesibles por lo que la identificación de posibles asociaciones podría confirmar el uso adecuado de este método diagnóstico y la veracidad de la semiología clínica (2).

## ANTECEDENTES.

## ANTECEDENTES GENERALES.

La palabra “hernia” viene del latín “*hernia”* cuyo significado es ruptura. Existieron las variantes “hirnia” o “hirnea”. En latín clásico se tiene documentada a partir de la obra del médico romano Celso (s.1 d.C.) de donde pasó al vocabulario médico en general sin cambios (3).

Una hernia se define como “una protrusión anormal de un órgano o tejido a través de un defecto de pared” (3). Las hernias inguinales son un padecimiento que encontramos comúnmente en la práctica médica diaria, son una causa común de dolor inguinal y pueden cursar asintomáticas (4). Una hernia es recidivante cuando aparece una protuberancia nueva en donde se operó una hernia previamente (5).

La cirugía de la hernia de la pared abdominal y específicamente la hernia inguinal en adultos mayores es una de las intervenciones más frecuentes. La incidencia aumenta a 11 por cada 10,000 habitantes en personas entre 16 y 24 años a 200 por cada 10,000 habitantes en pacientes mayores de 75 años. En los adultos mayores, el incremento de la incidencia de hernias se debe principalmente a la pérdida de fuerza de la pared abdominal, asociada muchas veces a comorbilidades donde es necesario hacer mayor presión intrabdominal. Preferente a la incidencia, se cree que alrededor del 5% poblacional va a desarrollar una hernia durante su vida. (1).El riesgo de presentar una hernia de la población en general es de 27% en hombres y 3% en mujeres (2).

Una de las principales manifestaciones de las hernias inguinales es la presencia de volumen en la región inguinal y su clasificación será en:

- Directas: cuando ocurren a través de defectos del piso inguinal.
- Indirectas: cuando aparecen a través del anillo inguinal interno o profundo
- Femorales cuando el saco pasa a través del orificio femoral y/o ligamento lacunar.
- Pueden ser mixtas directas e indirectas y estar acompañadas de hernias femorales (4).

Existe un componente genético en la etiología de esta patología, que influye en la formación de hernias inguinales indirectas, estas están asociadas a la persistencia del conducto peritoneo vaginal. Por otra parte, la hernia inguinal directa está relacionada al aumento crónico de la presión intrabdominal provocado por patologías tales como patología pulmonar obstructiva crónica, obesidad, estreñimiento, ascitis entre otros (4).

**Bases teóricas.**

Es sumamente importante conocer sobre la embriología y anatomía del canal inguinal, puesto que las estructuras que pueden verse alteradas podrán ser identificadas con mayor facilidad cuando se cuente con el conocimiento. Resalta el conocimiento de dos estructuras principales:

- Gubernaculum testis: en el hombre es un cordón de tejido muscular y fibroso presente en el feto. Se encuentra por debajo de la piel de la ingle y superior al polo inferior de la gónada fetal y que más tarde forma el escroto o los labios mayores. En el hombre ayuda al descenso de los testículos a través del canal inguinal y dentro del escroto, este no deja ningún remanente en el adulto (6).

- Proceso vaginal: se adhiere al punto medio del útero, con dos resultados, previene el descenso del ovario dentro del canal inguinal y ejerce una tensión anterior sobre el útero resultando en una posición anatómica normal en anteversión o ante flexión. El homólogo del gubernaculum testis en la mujer son los ligamentos ováricos (se extienden medialmente del ovario al útero) y el ligamento redondo llamado canal de Nuck, es un pliegue tubular de peritoneo que se invagina dentro del canal inguinal, anterior al gubernaculum y testículo descendente, finalizando en el escroto. La parte superior usualmente cierra justo antes del nacimiento y su obliteración procede gradualmente en una dirección descendente(6).

**Anatomía del conducto inguinal:**

El conducto inguinal es un pasaje oblicuo de 3 a 5 cm entre los anillos inguinales profundo y superficial, atraviesa la pared abdominal y contiene el cordón espermático o el ligamento redondo del útero. Está rodeado por una pared anterior formada por el oblicuo menor y la aponeurosis del oblicuo mayor, y una pared posterior compuesta por la fascia transversal y el transverso. Su límite superior incluye fibras arqueadas del oblicuo interno y transverso, mientras que su piso se apoya en los ligamentos inguinal y de Gimbernat. En adultos, el conducto es más oblicuo, lo que proporciona mayor protección muscular, ya que las contracciones abdominales ayudan a cerrarlo y evitar hernias, menos comunes en mujeres debido a un conducto más pequeño. Los anillos inguinales profundo y superficial están posicionados en la fascia transversal y la aponeurosis del oblicuo externo, respectivamente. El triángulo de Hesselbach, delimitado por la arteria epigástrica, el recto abdominal y el ligamento pectíneo, es relevante en el contexto de las hernias inguinales. Finalmente, la fascia transversal, junto con ligamentos y estructuras de soporte como el de Gimbernat y el de Cooper, brinda estabilidad adicional y soporte funcional a la anatomía inguinal (6,7).

**Figura 1. Canal inguinal.**

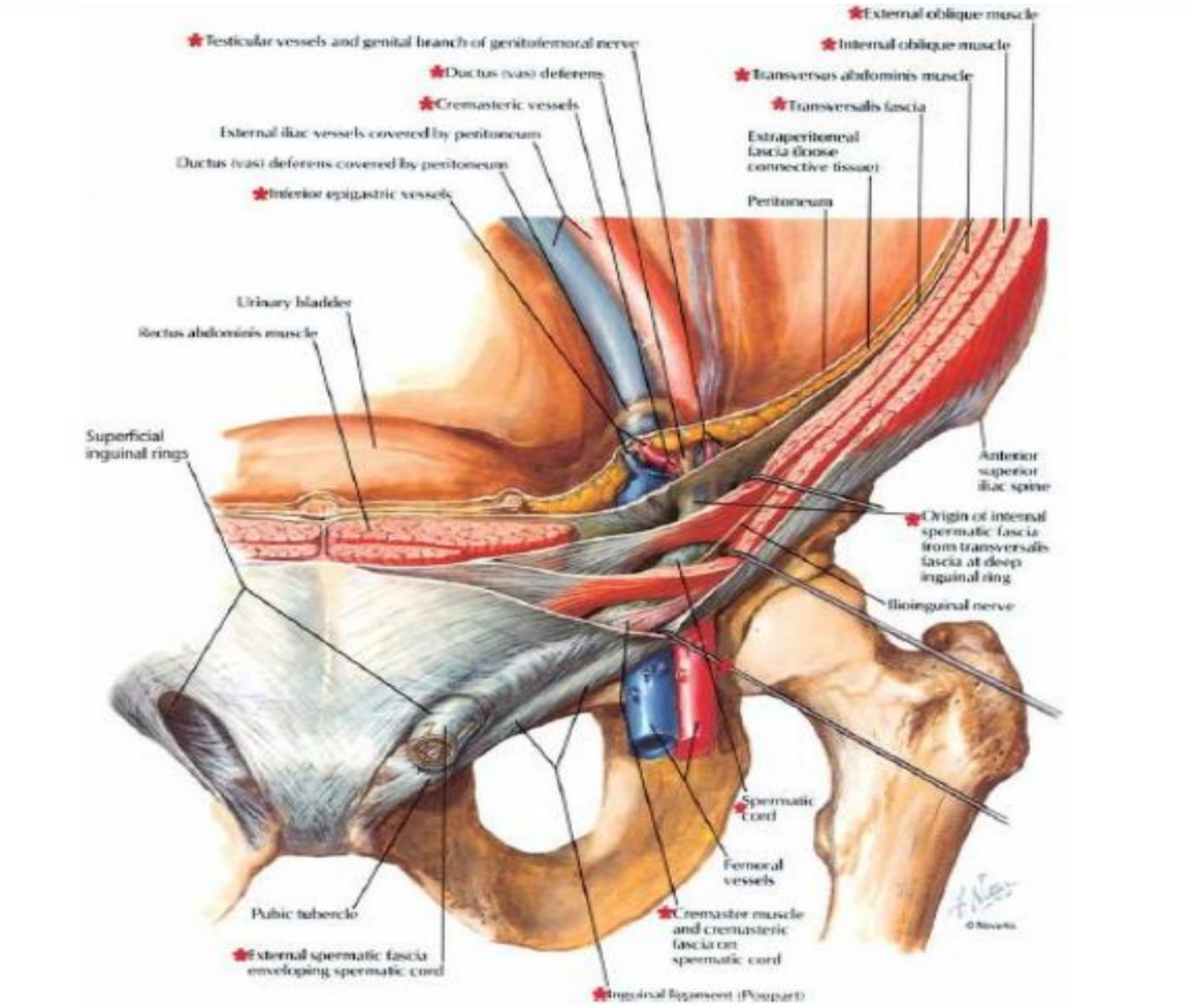


Fig. 1, El canal inguinal es un túnel delineado por la aponeurosis de 3 músculos: La pared anterior - aponeurosis del músculo oblicuo externo e interno. La pared superior - aponeurosis del músculo oblicuo interno y transverso. La pared posterior - fascia transversal y el tendón conjunto de oblicuo interno transverso medial a la línea pectínea. Inferior ligamento de Poupart (a. oblicuo externo desde la espina iliaca anterosuperior al tubérculo púbico. (Reproducido de Netter F. Atlas de Anatomía, Elsevier 2007.)(8)

**Figura 2. Anillo inguinal.**

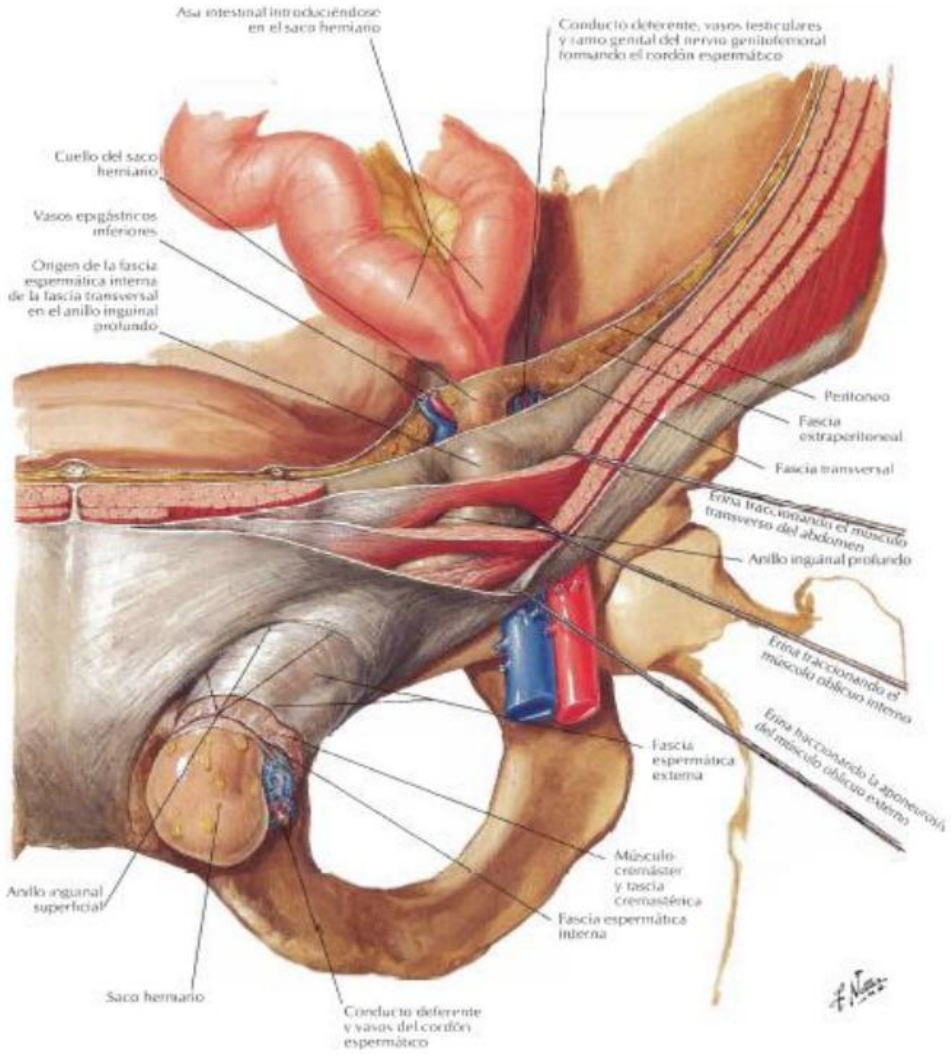


Fig. 2. El canal inguinal - desde el anillo inguinal profundo al anillo inguinal superficial. Se dirige de superior y posterolateral a inferior y anteromedial. El anillo profundo es un hueco en la fascia transversalis superior al ligamento inguinal, lateral y posterior a los vasos epigástricos inferiores. El anillo inguinal externo se abre en aponeurosis del oblicuo externo superior y lateral al tubérculo púbico. (Reproducido de Netter F. Atlas de Anatomía, Elsevier 2007.) (8)

**Anatomía de la región inguinal por imagen (ultrasonido).**

La anatomía de la región inguinal es fundamental para el diagnóstico y manejo de diversas patologías, especialmente aquellas relacionadas con hernias y lesiones en la zona. El ultrasonido se ha convertido en una herramienta esencial para la visualización detallada de las estructuras inguinales, debido a su capacidad para evaluar en tiempo real el conducto inguinal, los anillos inguinales y las estructuras adyacentes como el cordón espermático y los ligamentos. Este método permite identificar anomalías con precisión, proporcionando una alternativa no invasiva y sin radiación que facilita el diagnóstico temprano y la planificación de intervenciones en esta área anatómica compleja (9–11).

**Figura 3. Ultrasonido de región inguinal.**

Fig. 3, Ultrasonido de región Inguinal, se muestran los vasos epigástricos en un corte axial.

Fuente: Palafox Y. El rol del ultrasonido y la tomografía computada en el diagnóstico de las heridas de la región inguinal cuando la evaluación clínica no es concluyente. 2013.

**Figura 4. Ultrasonido en corte sagital**

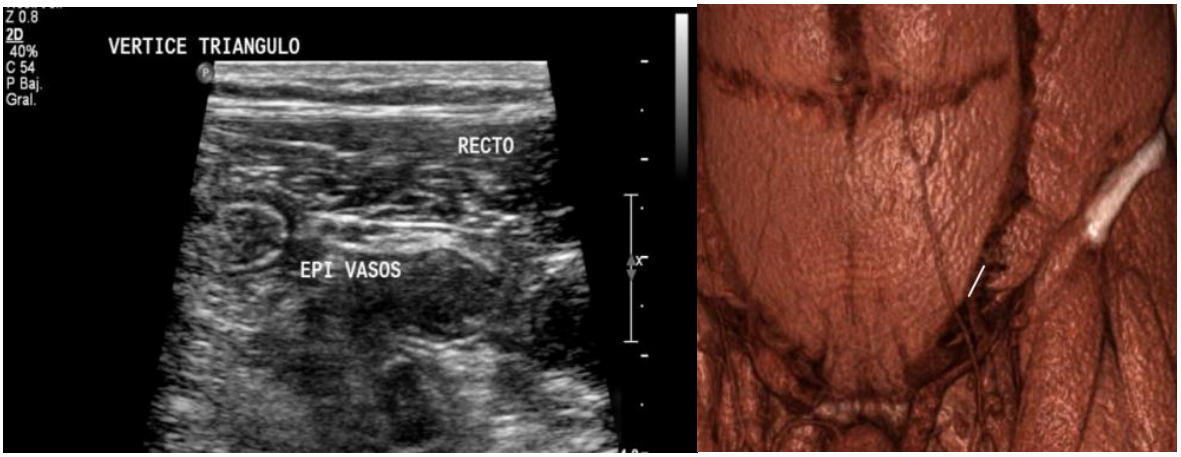


Figura 4. Ultrasonido en corte sagital mostrando el vértice del triángulo de Hasselbach, de lado derecho se muestra reconstrucción 3D en oblicuo y coronal con la posición del transductor.

Fuente: Palafox Y. El rol del ultrasonido y la tomografía computada en el diagnóstico de las heridas de la región inguinal cuando la evaluación clínica no es concluyente. 2013.

**Figura 5. Ultrasonido corte axial.**

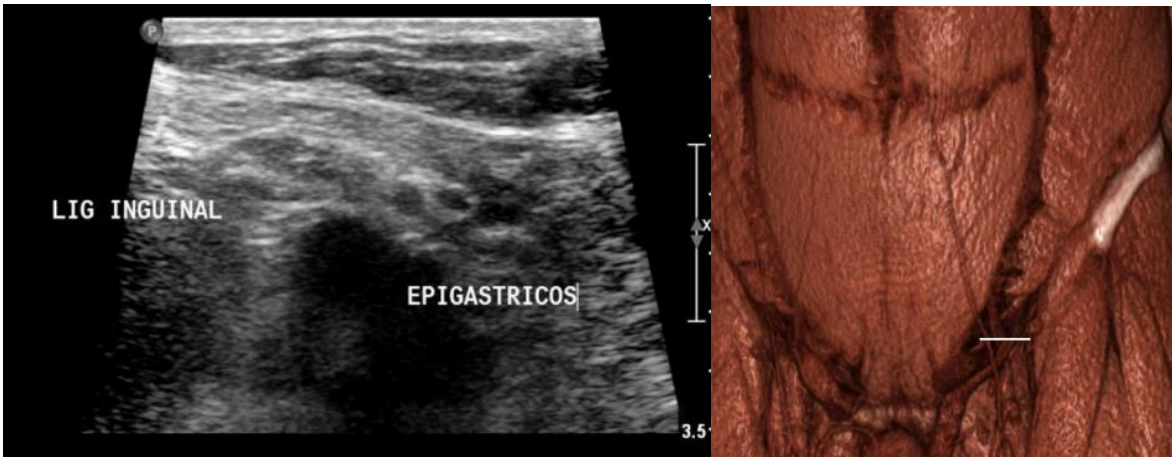


Figura 5. Ultrasonido mostrando en corte axial mostrando elementos del Triángulo de Hasselbach. De lado derecho se muestra reconstrucción 3D en oblicuo y coronal con la posición del transductor.

Fuente: Palafox Y. El rol del ultrasonido y la tomografía computada en el diagnóstico de las heridas de la región inguinal cuando la evaluación clínica no es concluyente. 2013.

**Figura 6. Ultrasonido corte sagital.**

Figura 6. Ultrasonido mostrando en corte sagital mostrando la base del Triángulo de Hasselbach conformado por el ligamento inguinal y el recto abdominal. De lado derecho se muestra reconstrucción 3D en oblicuo y coronal con la posición del transductor. (9)

Fuente: Palafox Y. El rol del ultrasonido y la tomografía computada en el diagnóstico de las heridas de la región inguinal cuando la evaluación clínica no es concluyente. 2013.

**Figura 7. Ultrasonido corte axial.**

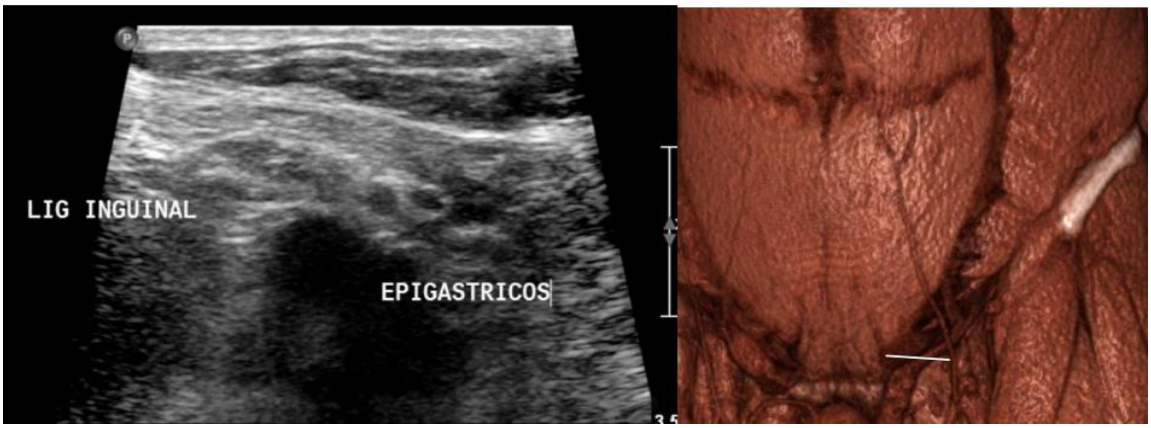

Figura 7. Ultrasonido mostrando en corte axial mostrando elementos del Triángulo de Hasselbach conformado por el ligamento inguinal y el recto abdominal. De lado derecho se muestra reconstrucción 3D en oblicuo y coronal con la posición del transductor.

Fuente: Palafox Y. El rol del ultrasonido y la tomografía computada en el diagnóstico de las heridas de la región inguinal cuando la evaluación clínica no es concluyente. 2013.

**Figura 8. Ultrasonido de ambos anillos inguinales.**

Figura 8. Ultrasonido en Modo B, mostrando ambos anillos inguinales superficial y profundo (flechas). Fuente: Palafox Y. El rol del ultrasonido y la tomografía computada en el diagnóstico de las heridas de la región inguinal cuando la evaluación clínica no es concluyente. 2013.

Clasificación de Nyhus (1)

**Tabla 1:** Clasificación de Nyhus.

- Tipo 1.
    - Indirecta, pequeña
    - Anillo interno normal
    - Saco en canal inguinal.

- Tipo 2.
    - Indirecta, media
    - Anillo interno alargado
    - Saco no en el escroto
- Tipo 3.
    - Directas pequeñas o medianas. Sin protrusión por anillo interno
    - Indirectas, grandes, comprometen la pared posterior del conducto inguinal.
    - Hernia femoral
- Tipo 4.
    - Hernias recurrentes, indirectas
    - Directas
    - Femorales
    - Combinación

Los pacientes acuden a consulta por la presencia de dolor en estas áreas, pero en algunas ocasiones el examen clínico no es suficiente para concluir el diagnóstico, por lo que es necesario el apoyo a través de imágenes diagnósticas. El cuadro clínico más frecuente lo constituye el canal inguinal doloroso sin masa palpable o hernia oculta, la cual, a pesar de que clínicamente es significativa, no se encuentran cambios al examen físico, pero que sí se identifica en la revisión quirúrgica (12).

Las hernias inguinales pueden aparecer en cualquier edad de la vida, en ambos sexos, ser unilaterales o bilaterales y se clasifican de acuerdo con los hallazgos quirúrgicos en varios tipos, pueden repararse mediante diferentes técnicas quirúrgicas, ninguna de ellas exenta de riesgo de complicaciones, mismas que se presentan hasta en 5-10% de los casos, las cuales pueden ser locales o sistémicas. Las complicaciones pueden presentarse a corto plazo, sobre todo cuando existe una manifestación local, por ejemplo, la presencia de un seroma, hematoma, hidrocele, neuralgia aguda, orquitis isquémica e infección de la herida quirúrgica (1).

En cuanto al diagnóstico, los datos que se recogen de la historia clínica pueden sugerir una hernia inguinal, sin embargo, la exploración física es imprescindible para confirmar diagnóstico. La exploración física del paciente debería desarrollarse en bipedestación, esto posibilita facilitar el estudio del territorio inguinal. Esta postura de bipedestación es de más grande utilidad que la postura en decúbito supino pues en la primera se aumenta la presión intrabdominal. La palpación se lleva por medio de la evaluación manual del territorio inguinal, en dirección al anillo inguinal profundo. La maniobra de Valsalva es fundamental en el análisis físico ya que nos permitirá establecer si la hernia es susceptible de reducción o no. Si el diagnóstico no es completamente certero, los estudios radiológicos tienen la posibilidad de ofrecer al examinador una mejor aproximación diagnóstica (13).

Por lo general, el diagnóstico en los hombres no requiere pruebas de diagnóstico por imágenes. Sin embargo, el diagnóstico en las mujeres suele ser más complicado, puesto que el ligamento redondo es la única estructura que puede observarse dentro del canal (13).

Por lo tanto, se considera como estudio complementario a los estudios de imagen, sobre todo en casos donde hay que hacer una confirmación por la presencia de un posible diagnóstico diferencial que cause duda, como las adenopatías, los lipomas o los hidroceles. Los únicos estudios de imagen con validez actual en el diagnóstico de la hernia son la ecografía, la tomografía axial computarizada y la resonancia magnética. En la descripción de la hernia resulta interesante diferenciar si es reductible o simple, ya que una incarceración aguda mantenida en el tiempo puede conllevar su estrangulación por compromiso vascular, así como establecer una clasificación anatómica según el defecto acompañe al cordón espermático (indirecta u oblicua externa) o emerja en el triángulo de Hasselbach (directa u oblicua interna), con el fin de facilitar la planificación de su reparación (14).

La ecografía, que es la modalidad de imagen de primera línea, tiene una sensibilidad del 33% al 86% y una especificidad de77% a 90% para hernias ocultas y se puede usar para diagnosticar la sospecha de hernias inguinales no evidentes en examen

clínico. A diferencia de otros estudios que evalúan la pared abdominal en reposo, el ultrasonido permite al examinador aumentar la presión intraabdominal mediante la realización de una maniobra de Valsalva y así poner en evidencia procesos herniarios que de otra manera no serían aparentes (12).

La maniobra de Valsalva (por aumento de presión abdominal) es útil en la exploración clínica y ecográfica. En la exploración, el paciente logra empujar el saco herniario protruyendo de forma más evidente. Este hecho también es apreciable mediante tomografía computarizada y así también útil en la resonancia magnética. (15).

El paciente debe ser explorado en posición supina y si ninguna patología es demostrada se debe continuar el examen en posición erecta. En ambas situaciones se debe pedir al paciente que efectué maniobra de Valsalva. En caso de preescolares o lactantes la posición erecta y la maniobra de Valsalva puede ser ayudada por los padres y efectuando compresión abdominal. El llanto es una muy buena maniobra para aumentar la presión abdominal. Una adecuada maniobra de Valsalva puede ser monitorizada por el aumento de calibre de la vena femoral (10)

El ultrasonido no resulta útil  para distinguir entre hernia directa o indirecta, debido a que el anillo inguinal superficial y la arteria epigástrica inferior no se visualizan con facilidad, su utilidad radica en que permite distinguir las presencia de hernias de otras masas en el conducto inguinal (ej. testículo no descendido, varicocele, etc.), y puede ser de ayuda para detectar la presencia de intestino y/ epiplón en el saco herniario, sin embargo existen artículos nuevos y nosotros consideramos que un buen conocimiento anatómico de la región inguinal y experiencia por parte del explorador podrían facilitar la diferenciación del tipo de hernia que se está explorando (8).

El ultrasonido está indicado en pacientes con dolor inguinal sin masa palpable, masas palpables dudosas, pacientes obesos con dolor abdominal inexplicable y nos permite el diagnóstico diferencial con otras patologías (4).

La tomografía computarizada es eficaz en presentaciones clínicas no enteramente definidas y una vez que resulta dificultoso hacer la ecografía, tales como en pacientes con obesidad o con dolor fuerte, sin embargo, existe escasa prueba que secunde la utilización sistemática de este medio para el diagnóstico(4).

Se puede considerar la resonancia magnética (RM) con maniobra de Valsalva si la sospecha de una hernia inguinal es alta a pesar de los resultados negativos de la ecografía(16). La resonancia magnética tiene una sensibilidad de 91%, especificidad del 92%, valor predictivo positivo del 95% y un valor predictivo negativo del 85% para hernias ocultas. La resonancia magnética es superior a la ecografía y la tomografía computarizada en el diagnóstico hernias inguinales, particularmente hernias ocultas (17).

Hoy en día el tratamiento de elección es el quirúrgico, inclusive el uso de bragueros ha quedado proscrito, a menos que el uso esté altamente justificado, sobre todo por el riesgo operatorio. Las directrices en su tratamiento aspiran no solo a reducir el número de recurrencias, sino también la tasa de dolor crónico asociado a su reparación. Las reparaciones anatómicas tradicionales basadas en herniorrafías han pasado a un segundo plano; a excepción de la técnica de Shouldice, al presentar resultados comparables a los procedimientos protésicos, con una tasa de recidiva inferior al 2 % (2). Los cirujanos generales, suelen hacer reparaciones de los defectos de pared de forma frecuente (18).

## COMPLICACIONES DE LA HERNIAS INGUINALES.

### 1. INCARCERACIÓN.

Este término se refiere a aquellas hernias irreductibles y es diagnosticado clínicamente con aquellas hernias que no pueden ser reducidas manualmente.

El diagnóstico de incarceración puede no ser hecho con el solo estudio de imagen, pero puede ser sugerido cuando la herniación ocurre a través de un defecto pequeño y el saco herniario tiene un cuello estrecho.

La detección es importante debido a que predispone la presencia de otras complicaciones tales como: obstrucción, inflamación o isquemia.

Si el contenido es grasa o líquido el paciente puede ser preparado para cirugía, la presencia de contenido intestinal requiere su manejo quirúrgico inmediato para prevenir complicaciones más severas.

Los factores de riesgo asociados con esta complicación y la necesidad de cirugía urgente incluyen: edad avanzada, hernia femoral, y hernia recurrente, como hemos comentado previamente en este texto, las hernias femorales son las más frecuentemente encontradas con esta complicación (19).

## 2. ESTRANGULACIÓN.

Se refiere a la isquemia causada por compromiso de flujo sanguíneo. Ocurre generalmente cuando el defecto herniario obstruye las asas de intestinos aferentes y eferentes, creando una obstrucción de asa cerrada. Los hallazgos por imagen en presencia de isquemia incluyen: engrosamiento de la pared intestinal, reforzamiento nulo con el medio de contraste, engrosamiento de los vasos mesentéricos y ascitis (19).

## ANTECEDENTES ESPECÍFICOS.

Una gran cantidad de hernias suele identificarse durante la evaluación clínica y en muchos de los casos se puede realizar la reparación basada en los hallazgos y la historia clínica. Los estudios de imagen toman un papel importante en la evaluación de aquellos pacientes que presentan complicaciones o aquellos cuyo diagnóstico no se sospecha con la evaluación clínica, debido a que cursan con sintomatología de dolor inguinal (18).

Sin embargo, existe una significativa proporción de pacientes con síntomas sugestivos de hernia inguinal, que fueron diagnosticados como tal en el examen físico, y aun así son enviados para su final diagnóstico por medios de estudios de imagen (20,21).

En algunas investigaciones se ha reportado algunos casos en donde la exploración no arroja un dato de alarma, por ejemplo, las hernias femorales no obstruidas tienden a diagnosticarse de forma correcta en el 70% de los casos y erróneamente en al menos el 25% de los casos, por lo tanto, la diferenciación clínica de una hernia inguinal de una femoral puede ser difícil solo con la exploración física (18).

Es aquí donde los estudios por imagen toman un papel importante, en un metaanálisis realizado recientemente por Robbinson et Al., mostró que “el ultrasonido tiene una sensibilidad de 86% y una especificidad de 77%, la tomografía computada tiene una sensibilidad de 80% y una especificidad de 65%, en el diagnóstico de hernia inguinal oculta” (22).

Por otra parte, la resonancia magnética ha mostrado una utilidad importante en el diagnóstico de hernias inguinales, con una sensibilidad y especificidad muy alta, pero su accesibilidad es limitada por su costo y disponibilidad (22).

Carrera et al en el 2018, mostraron las principales características de las hernias inguinales y su reparación de acuerdo con el tipo de clasificación de Nyhus en HGSZ #30 IMSS, incluyeron en su investigación 114 pacientes de hernioplastía inguinal en dos años, encontraron que “la edad prevalente fue de 61 a 80 años, el sexo

predominante fue el masculino y el tipo de hernia más frecuente fue el III b y en lado derecho en 65.7% de pacientes” (1).

Años atrás, durante marzo 2007 y marzo 2010 se realizó una investigación que incluyó un total de 283 pacientes, mayores de 16 años, que tuvieron sospecha clínica de hernia inguinal, sin embargo, la exploración no fue suficiente, por lo que se realizó ultrasonido para correlacionar los resultados. “El diagnóstico ultrasonográfico coincidió con el quirúrgico en el 94.7% de los casos. La sensibilidad y especificidad fue del 96.7% y 81.6% para el diagnóstico general de hernias, 94.4% y 98.4% para las directas, 95.6% y 96.8% para las indirectas” (12).

En el 2019, Fonseca et al buscaron la asociación entre algunos factores de riesgo y la hernia inguinal recurrente en el adulto mayor. “La demora mayor o igual a 3 años para la primera reparación, la cirugía urgente y el deslizamiento de la hernia primaria se asociaron significativamente a la hernia inguinal recurrente en el adulto mayor” (23).

En Cuba en el Hospital General Docente "Abel Santamaría Cuadrado" durante el 2014 y 2017, realizaron una evaluación donde se presentaron 21 casos anuales, donde existió un predominio del sexo masculino, con un 82.3% de la muestra. Así también “se encontró que la mayor parte de los pacientes tenía una edad mayor a los 60 años, la hernia más frecuente fue la hernia inguinal bilateral indirecta, además los pacientes presentaban como comorbilidad frecuente la hipertensión arterial y la diabetes mellitus; la investigación concluyó que el factor desencadenante principal fue la edad del paciente, seguido de los esfuerzos crónicos para defecar, orinar, toser, levantar objetos pesados y el sedentarismo” (24).

En el 2020 en Cuba se realizó un estudio longitudinal y retrospectivo en pacientes operados de hernia inguinal en el Hospital “Leopoldito Martínez” de enero-2013 a diciembre-2017, predominó el sexo masculino (94,54 %), la edad entre 41 - 60 años (42,96 %), tipo de hernia III A (60,15 %) y evolución media de la misma 42,3 meses; el tiempo quirúrgico fue de 1-2 horas (65,62 %) con media de 1 h, 26 minutos (18).

Un estudio descriptivo transversal prospectivo, incluyó a 150 pacientes intervenidos quirúrgicamente por hernia inguinal en el Hospital Celia Sánchez Manduley, Manzanillo, entre enero y diciembre de 2017, “los resultados mostraron un predominio de la hernia tipo II, III b y III a, así como una elevada frecuencia en el sexo masculino y una localización común, el lado derecho. La hernioplastia de Liechtenstein resultó la técnica más utilizada” (25).

En el Centro Médico Naval, durante el 2016 al 2019, investigaron la posible complejidad de las hernias inguinales recidivantes; realizaron una investigación de tipo transversal en pacientes mayores de 18 años operados por hernia inguinal, se incluyeron 106 pacientes, 29 cirugías por recidiva, predominio de hombres y mayores de 60 años. “Se encontraron diferencias entre el grupo de cirugía por recidiva y el grupo de cirugía primaria. Se exploró la correlación entre el índice de masa corporal y el tamaño del defecto herniario, obteniendo r de −0.099 y p = 0.652, con una correlación nula entre ambas” (5).

En un estudio retrospectivo, se analizaron 62 hernioplastías inguinales. De éstas, 92% (57) presentaba al menos dos comorbilidades, las principales: hipertensión arterial (74.19%), diabetes mellitus (22.58%), enfermedad pulmonar obstructiva crónica (16.12%), cardiopatías hipertensivas, isquémicas, bloqueos auriculoventriculares y fibrilaciones ventriculares (17.74%), hipotiroidismo (14.51%), 8% (cinco casos) no se asoció a enfermedades. Complicaciones de 9.68%, una arritmia intraoperatoria, una descompensación diabética simple intraoperatoria y un síndrome coronario agudo, un hematoma escrotal y dos inguinodinias. El uso de técnicas abiertas y libres de tensión en los adultos mayores son procedimientos seguros, con bajo porcentaje de complicaciones y recidivas (2).

En el 2019 se realizó un estudio retrospectivo, descriptivo, analítico, basado en los datos obtenidos de las historias clínicas de los pacientes sometidos a herniorrafía inguinal entre enero de 2016 y diciembre de 2017 y a los que se les realizó ecografía en el preoperatorio. “La ecografía concordó con la queja de hernia inguinal en el 52% de los pacientes. Hubo desacuerdo entre el porcentaje de pacientes que

presentaron hernia en el examen físico, no confirmada por el examen ecográfico (28,57%) y el porcentaje de hernias identificadas solo por el examen complementario (8,93%), con significación estadística (p=0,0291). Al comparar los hallazgos ecográficos con los intraoperatorios, el 32,70% de los pacientes con hernia presentaron ecografía normal, con significancia estadística para la discordancia (p=0,001). La ecografía era un método poco fiable para ayudar al diagnóstico en casos dudosos de hernia inguinal, y prescindible cuando el diagnóstico se confirmaba mediante quejas típicas y un examen físico compatible" (26).

Los médicos de urgencias pueden utilizar la ecografía en el punto de atención para diagnosticar las hernias inguinales, así como sus posibles complicaciones, como obstrucción del intestino delgado, encarcelamiento e incluso estrangulamiento (27).

Se realizó una revisión retrospectiva de la historia clínica de 400 pacientes consecutivos mayores de 18 años remitidos a 1 de 4 cirujanos generales en Calgary, Alberta, por hernia inguinal entre enero de 2014 y enero de 2015. Los exámenes bilaterales de la ingle se introdujeron como entradas separadas en la base de datos. "Los resultados evaluados incluyeron la frecuencia de los exámenes de ultrasonido de la ingle realizados en el plazo de 1 año antes de la consulta de cirugía general, la presencia de hernia inguinal en el examen clínico (CE), la presencia de hernia inguinal en la ecografía de la ingle y si la hernia procedió a herniorrafía. Un total de 476 ingles en los 400 pacientes fueron evaluados para detectar una hernia durante el período de estudio. La ecografía de la ingle se realizó antes de la consulta de cirugía general en 336 casos (70,6%). En general, 364 (76,5%) de las hernias eran clínicamente palpables; de los 364, 220 (60,4%) tuvieron ecografía previa a la consulta, incluso en presencia de un hallazgo positivo de CE. De las 112 ingles que no presentaban hernia clínicamente palpable, 103 (92,0%) se sometieron a ecografía previa a consulta. De las 476 ingles, 315 (66,2%) se sometieron a reparación de hernia inguinal: 310 (85,2%) de las 364 con hernias clínicamente palpables y 5 (4,8%) de las 103 con hallazgos clínicamente negativos pero positivos en la ingle. La toma de decisiones quirúrgicas basada en los hallazgos de la EC se

produjo en 390 casos (81,9%) en general, mientras que la cirugía basada en los hallazgos de la ecografía de la ingle solo se produjo en 5 de los 336 casos (1,5%)" (28).

En otra investigación, se encontró que la sensibilidad de la ecografía era del 100% y del 80% para los tipos indirectos y directos, respectivamente. Se encontró que el tamaño medio del defecto era de 22 mm (máx.: 70 mm, mín.: 6 mm) con ecografía; y 27 mm (máx.: 50 mm, mín.: 4 mm) en el momento de la cirugía. El tamaño de los defectos en la ecografía y en la cirugía se correlacionó entre sí (p = 0,001) (29).

Se realizó una revisión sistemática de la literatura de los últimos 10 años utilizando una base de datos. "Se seleccionaron 51 artículos que incluían 64 pacientes con hernia inguinal de vejiga. Se presentó principalmente en hombres con sobrepeso mayores de 50 años (Índice de Masa Corporal >30). Se notificaron síntomas en el 76% de los pacientes (n = 49), incluyendo hinchazón inguinal en el 60% de los casos (n = 38), síntomas del tracto urinario inferior (48%), dolor (40%) y reducción de la masa inguinal después de la micción (12,7%). El diagnóstico fue incidental en las imágenes de 7 pacientes, durante la cirugía de reparación inguinal en 8 y en las imágenes realizadas después de los síntomas de los 49 pacientes restantes. Se informó de reparación quirúrgica en 46 pacientes (71%), incluyendo diversos procedimientos como cirugía abierta (80%) y abordajes laparoscópicos (20%). Se reportaron excelentes resultados a corto plazo" (30).

En un estudio publicado en cuanto al Diagnóstico y Tratamiento de la hernia inguinal de la vejiga: una revisión sistemática de los últimos 10 años, publicado en el 2018, revisaron la literatura encontrando 51 artículos de relevancia que incluye a 64 pacientes con diagnóstico de hernia inguino escrotal. Se encontró que la hernia inguino escrotal ocurrió principalmente en pacientes de sexo masculino mayores de 50 años, los síntomas fueron reportados en el 76 % de los pacientes. El diagnóstico fue incidental en imágenes en siete pacientes, durante la reparación quirúrgica en 8 pacientes y mediante imágenes seguidas a los síntomas en 49 pacientes. Esta investigación llevó a la conclusión de que la hernia inguino escrotal con contenido

vesical es frecuente en pacientes que sufren de obstrucción de tracto urinario inferior, y la mejor forma de diagnóstico es la tomografía computarizada (30).

Se realizó una búsqueda sistemática en MEDLINE y Embase. Se extrajeron los datos de precisión de la ecografía en la detección de hernia inguinal clínicamente oculta. El valor predictivo positivo (VPP) se agrupó con un modelo de efectos aleatorios. Para los estudios que investigaron el desempeño de la ecografía en la clasificación del tipo de hernia (inguinal vs femoral), se evaluó la proporción correctamente clasificada. Se incluyeron dieciséis estudios. La proporción de hernias correctamente clasificadas, según los datos de cuatro estudios, osciló entre el 94,4% y el 99,1%. La sensibilidad, la especificidad y el VPN de la ecografía en la detección de hernia inguinal clínicamente oculta no pueden determinarse de forma fiable sobre la base de la evidencia actual. Son necesarios más estudios. La precisión puede depender en gran medida de las habilidades del examinador. El VPP es alto. Las hernias inguinales y femorales se pueden diferenciar de forma fiable por ecografía (31).

Ese mismo año, en 2018, en la publicación Valor de la ecografía en el diagnóstico de hernia inguinal: un análisis retrospectivo, se evaluaron los informes ecográficos hechos a lo largo del lapso 2012-2016, para lo que se contó con un total de 326 pacientes y más adelante se compararon con los hallazgos quirúrgicos. Sólo 248 pacientes tuvieron un diagnóstico acertado, mientras que el resto, 78 pacientes no padecían una hernia inguinal. Se concluyó que este examen es un procedimiento conveniente en el diagnóstico de hernias inguinales, su alta sensibilidad lo hace en especial conveniente una vez que la clínica no es rigurosa (32).

Anteriormente, en el año 2017 se divulgó el Análisis Diagnóstico de hernia inguinal por tomografía computarizada en postura prono versus postura supina, se evaluaron a 79 pacientes diagnosticados con hernia inguinal por medio de la exploración física. Para confirmar el diagnóstico, se han realizado tomografías en las posiciones decúbito prono y decúbito supino. “Las hernias fueron diagnosticadas con más frecuencia en la postura decúbito prono (100% vs 65%); además, el tipo de hernia inguinal se concluyó con una exactitud de manera significativa más grande

en las imágenes de TC en postura prona (96.4%) que en las de TC en postura supina (58.3%). Se concluyó que la tomografía en postura decúbito prono es idónea para la detección y categorización de hernia inguinal” (33).

En el caso de los deportistas, u análisis realizado en atletas demostró que de un total de 47 atletas que presentaban síntomas, se encontraron 41 con hernia inguinal directa, 1 con hernia inguinal indirecta y 5 sin hernia. Del conjunto de los 41 atletas asintomáticos se encontraron a 3 con hernia inguinal directa, 2 con hernia inguinal indirecta y 3 con hernia femoral. El ultrasonido resultó un método eficaz en esta enfermedad y en el grupo estudiado (34).

Un análisis sobre el diagnóstico de hernia inguinal analizó 4951 test clínicos y ecográficos del área inguinal a lo largo del lapso julio 2010 a junio 2015. Los hallazgos ultrasonográficos fueron valorados para decidir el número de hernias inguinales y femorales. Además, se evaluaron los casos en los cuales la exploración clínica no consideró dichos diagnósticos. Se concluyó alta sensibilidad (0.9758) y especificidad (0.9980). Se concluyó que, para asegurar un procedimiento de calidad, se ofrece la utilización regular de ecografía como procedimiento diagnóstico de primera línea (35).

En un hospital militar, durante el 2013, realizaron una investigación donde evaluaron a 62 pacientes, con predominio del sexo masculino en 51 pacientes, se identificó que el ultrasonido mostraba una sensibilidad del 93.44%, y una especificidad de 100%; y además se concluyó el buen costo diagnóstico del uso del ultrasonido inguinal (12).

En el año 2013, se publicó un metaanálisis de la ecografía en el diagnóstico de hernias inguinales, donde se realizaron búsquedas electrónicas en MEDLINE (1950-2011), EMBASE (1980-2011), para lo que usaron la conjunción de los próximos términos: hernia e inguinal o muslo, hernia o muslo y dolor, ultrasonido o ecografía y los términos diagnóstico o detección. Luego de examinar la averiguación, se seleccionaron 9 artículos originales, los datos fueron agrupados y analizados estadísticamente. “Se concluyó que la ecografía muestra una

sensibilidad de 96.6%, especificidad de 84.8% y un valor predictivo positivo de 92.6%” (36).

Un análisis sobre el uso desmesurado de ultrasonido en pacientes remitidos para procedimiento de hernias inguinales, publicado en el 2019, en el que el propósito de este análisis ha sido implantar la necesidad del análisis ultrasonográfico anterior a la evaluación clínica en el entorno de una hernia Inguinal. El 29% de los pacientes tenían una ecografía inguinal previo a acudir al cirujano, el 63% de los pacientes que se realizaron un ultrasonido, tenían una hernia palpable en la exploración física, y el 76% tuvo una evaluación clínica compatible con hernia inguinal por parte del cirujano. Cabe decir que los pacientes sin enfermedad herniaria recibieron indicaciones de realizarse un análisis ultrasonográfico en el 59% de las veces por parte del doctor tratante, se alcanzó la conclusión que el análisis ultrasonográfico era indicado innecesariamente por parte del distribuidor de salud, concluyeron además que la prueba física por parte del doctor tratante debería ser la herramienta primordial para el diagnóstico de una hernia Inguinal (37).

## JUSTIFICACIÓN.

La hernia inguinal es una de las patologías quirúrgicas más comunes en la práctica médica, con una prevalencia significativa en la población masculina y una importante tasa de complicaciones si no es tratada oportunamente. El diagnóstico de la hernia inguinal generalmente se realiza a través de la evaluación clínica, basándose en síntomas como dolor, malestar y la presencia de una masa en la región inguinal. Sin embargo, el diagnóstico clínico puede ser difícil en casos donde los hallazgos son sutiles o atípicos, como en pacientes con obesidad, tejido herniario pequeño o síntomas inespecíficos.

En este contexto, el ultrasonido ha emergido como una herramienta no invasiva y accesible para complementar la evaluación clínica. A diferencia de otras técnicas de imagen, el ultrasonido permite una visualización en tiempo real del contenido herniario, la dinámica de los tejidos y las características anatómicas de la región afectada, lo que contribuye a un diagnóstico más preciso. Sin embargo, pocos estudios han explorado la correlación directa entre los hallazgos clínicos y los resultados del ultrasonido en pacientes con hernia inguinal, lo que genera incertidumbre sobre su papel exacto en el diagnóstico y manejo de esta patología.

Realizar una investigación sobre la relación es fundamental, ya que permitirá definir con mayor claridad, cuándo el ultrasonido es una herramienta indispensable para confirmar o refinar el diagnóstico clínico. Además, estudiar esta correlación podría contribuir a optimizar los recursos médicos, evitando procedimientos quirúrgicos innecesarios en pacientes mal diagnosticados, o, al contrario, asegurando que los pacientes con hernias difíciles de detectar clínicamente reciban el tratamiento adecuado.

El diagnóstico es clínico primordialmente, sin embargo, los estudios de apoyo diagnóstico adquieren importancia una vez que el cuadro no es completamente preciso.

Del mismo modo, en el Hospital General del Sur de Puebla Dr. Eduardo Vázquez N. no se han presentado estudios semejantes, por lo cual la presente indagación

generará prueba e información para las disciplinas relacionadas; radiología y la semiología.

## PLANTEAMIENTO DEL PROBLEMA

Actualmente se estima que la incidencia de las hernias inguinales representa un 75% del total de hernias de pared abdominal. Aun cuando se sabe que los individuos de género masculino son los más dañados, todavía no se poseen datos que permitan una correcta estimación de la tasa de prevalencia en la población general (4,26).

Las hernias inguinales se pueden clasificar en 2 tipos: congénitas o adquiridas. Se estima que los principios de esta enfermedad en adultos sea la aparición de deficiencias adquiridos en la pared abdominal. Varias averiguaciones han intentado determinar la etiología rigurosa de la formación de una hernia inguinal; no obstante, aparentemente, esta patología tiene una naturaleza multifactorial, aun cuando presentando como común denominador a la extenuación de la pared abdominal. Otros componentes de peligro bastante estudiados son condiciones que aumentan la presión abdominal como el embarazo, estreñimiento, maniobras de Valsalva, obesidad, ascitis, patologías con presencia de tos crónica como patología pulmonar obstructiva crónica o condiciones que debiliten la pared abdominal, como defectos de nacimiento del tejido conectivo. De esa forma, además cobra trascendencia la indagación de precedentes parientes de hernias(4)

Ya que toda hernia diagnosticada debe ser intervenida quirúrgicamente; el diagnóstico debería ser lo más preciso viable. Generalmente, la presunción diagnóstica está basada en los datos clínicos y la prueba física; no obstante, en varios casos, hay condiciones que dificultan el diagnóstico solo con estas herramientas, como indicios mal definidos, poco exactos o en pacientes con umbrales altos de dolor, como en esos que padecen de patologías que muestran dolor crónico (26).

Por esto, los análisis de apoyo al diagnóstico, como el ultrasonido y la tomografía, adquieren relevancia. La ecografía muestra algunas ventajas, en las cuales está el bajo precio, disponibilidad, velocidad y no emite radiación ionizante. No obstante, el estudio es operador dependiente y puede verse afectado por la constitución o

estado del paciente. Otra funcionalidad fundamental incluye la identificación del flujo Doppler-color para descartar estrangulación. La finalidad de este análisis se basa en establecer la utilidad del ultrasonido en los diagnósticos clínicos realizados respecto a las hernias inguinales en el Hospital General del Sur de Puebla Dr. Eduardo Vázquez N.

**PREGUNTA.**

**¿Existe asociación entre los hallazgos clínicos y ultrasonográficos en pacientes con sospecha de hernia inguinal?**

## HIPÓTESIS

### HIPÓTESIS DE INVESTIGACIÓN:

Existe asociación entre los hallazgos clínicos y ultrasonográficos en pacientes con sospecha de hernia inguinal.

### HIPÓTESIS NULA.

No existe asociación entre los hallazgos clínicos y ultrasonográficos en pacientes con sospecha de hernia inguinal.

## OBJETIVOS

### OBJETIVO GENERAL.

Asociar los hallazgos clínicos y ultrasonográficos en pacientes con sospecha de hernia inguinal del Hospital General del Sur de Puebla Dr. Eduardo Vázquez N., en el periodo de enero 2023 a diciembre 2023

### OBJETIVOS ESPECÍFICOS.

- Reportar la frecuencia por edad y sexo de pacientes con sospecha de hernia inguinal.
- Mencionar el servicio del que provienen los pacientes con sospecha de hernia inguinal.
- Identificar los principales hallazgos clínicos de los pacientes con sospecha de hernia inguinal.
- Describir los principales diagnósticos obtenidos a través del ultrasonido en pacientes con sospecha de hernia inguinal.

## MATERIAL Y MÉTODOS.

En este estudio se incluyeron pacientes mayores de 18 años, con diagnostico sugestivo de hernia inguinal mediante exploración física que asistieron a consulta al hospital general Dr. Eduardo Vázquez N. en el periodo comprendido de enero a diciembre 2023, y el cual fue confirmado mediante exploración ultrasonográfica para su diagnóstico definitivo previo a la realización de cirugía de reparación de hernia inguinal. La revisión fue realizada en decúbito supino y de pie, sin y con maniobra de Valsalva.

El tipo de estudio fue observacional, analítico, transversal, unicéntrico y retrospectivo.

En desarrollo del estudio se analizaron 6000 ultrasonidos, sin embargo, con sospecha de hernia inguinal solo se encontraron 76.

Los resultados obtenidos se analizaron mediante frecuencias, medidas de tendencia central y dispersión para variables cuantitativas, y frecuencias y porcentajes para variables cualitativas, se buscó una asociación entre las variables categóricas a través de la prueba estadística chi cuadrada.

### Definición de Variables y Unidades de Medición.

Tabla 1. Definición de variables y unidades de medición.

| Variable | Definición conceptual | Definición operacional | Tipo de variable y medición | Unidad de medida |
|---|---|---|---|---|
| **Edad** | "Tiempo que ha vivido una persona" | Edad cumplida | Cuantitativa, discreta | Años cumplidos |
| **Sexo** | "Atributo social y a las oportunidades asociadas a ser hombre o mujer" | Sexo, femenino o masculino | Cualitativa, nominal, dicotómica | Femenino Masculino |
| **Diagnóstico clínico** | "El procedimiento por el cual se identifica una enfermedad, entidad nosológica, síndrome, o cualquier estado de salud o enfermedad" | Diagnóstico de sospecha | Nominal | Diagnóstico |
| **Diagnóstico radiológico.** | "El procedimiento por el cual se identifica una enfermedad, entidad nosológica, síndrome, o cualquier estado de salud o enfermedad a mediante de un estudio de imagen" | Diagnóstico radiológico | Nominal politómica | Diagnóstico |
| **Hallazgo clínico** | "Narración con lujo de detalle de los datos más importantes relacionados con el padecimiento, que se encontraron en la exploración física". | Hallazgo clínico | Nominal, politómica | Hallazgo. |

## RESULTADOS.

Los pacientes que presentaron el antecedente de un diagnóstico clínico de hernia inguinal fueron 76 pacientes, de los cuales la edad promedio fue de 53 años, con una desviación estándar de 16.542 años, con una edad mínima de 18 y una máxima de 90. (Tabla 2, Gráfico 1.)

**Tabla 2. Estadísticos. Edad.**

| EDAD | | |
|---|---|---|
| n | Válido | 76 |
| | Perdidos | 0 |
| Media | | 53,33 |
| Mediana | | 52,00 |
| Moda | | 47[a] |
| Desviación estándar | | 16,542 |
| Mínimo | | 18 |
| Máximo | | 90 |
| Percentiles | 100 | 90,00 |

a. Se muestra el valor más pequeño.

**Fuente: Elaboración propia.**

**Gráfico 1. Histograma, edad.**

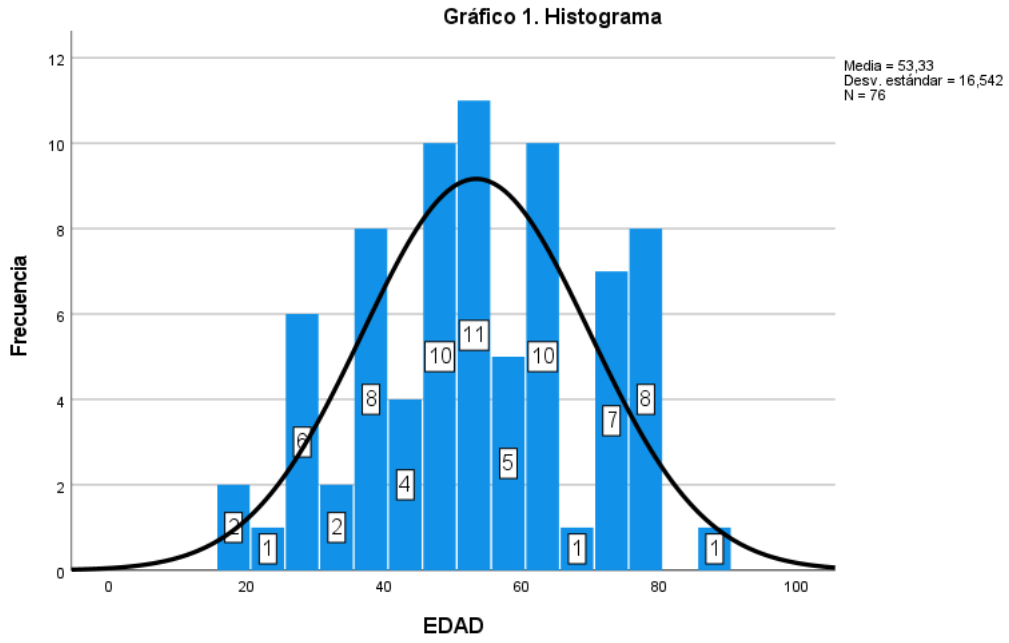


**Fuente: Elaboración propia.**

El sexo predominante fue el masculino en 59 del total de los casos, correspondiendo a un 77.6%, el sexo femenino sólo se presentó en un 22.4% (Tabla 3, Gráfico 2.)

**Tabla 3. SEXO**

| | | Frecuencia | Porcentaje | Porcentaje válido | Porcentaje acumulado |
|---|---|---|---|---|---|
| Válido | FEMENINO | 17 | 22,4 | 22,4 | 22,4 |
| | MASCULINO | 59 | 77,6 | 77,6 | 100,0 |
| | Total | 76 | 100,0 | 100,0 | |

**Fuente: Elaboración propia.**

**Gráfico 2. Sexo.**

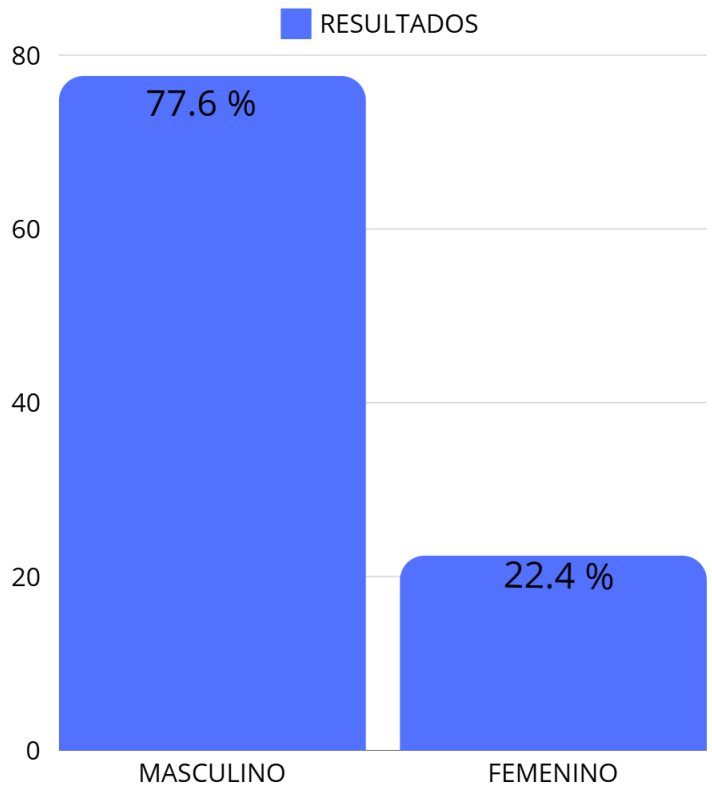


**Fuente: Elaboración propia.**

El servicio de donde provenían los pacientes con mayor frecuencia fue el de consulta externa en 66 de los casos, correspondiendo a un 86.9%, el resto provenía de urgencias con un 13.2% únicamente. (Tabla 4, Gráfico 3.)

**Tabla 4. SERVICIO**

| | | Frecuencia | Porcentaje | Porcentaje válido | Porcentaje acumulado |
|---|---|---|---|---|---|
| Válido | CE (Consulta externa) | 66 | 86,8 | 86,8 | 86,8 |
| | URG (Urgencias) | 10 | 13,2 | 13,2 | 100,0 |
| | Total | 76 | 100,0 | 100,0 | |

**Fuente: Elaboración propia.**

**Gráfico 3. Servicio.**

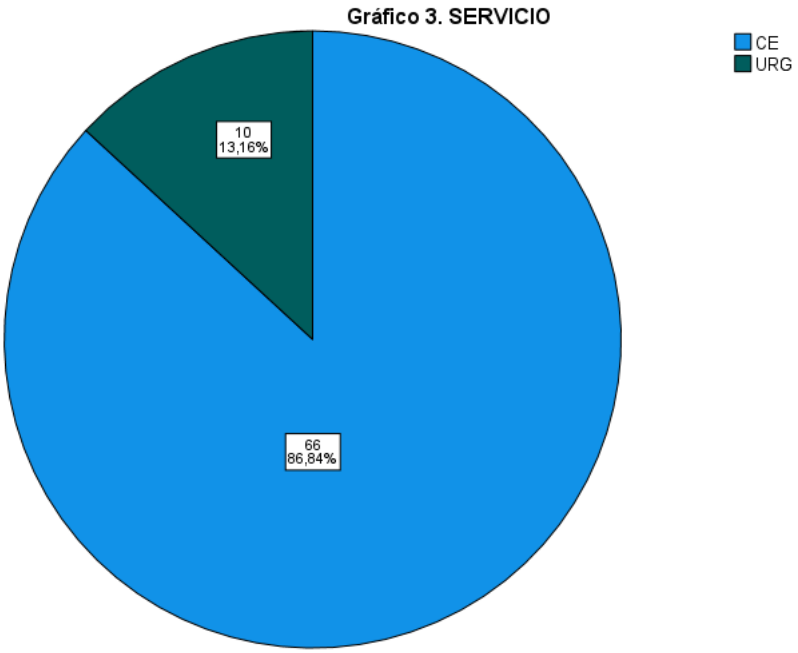


**Fuente: Elaboración propia.**

El 100% de los pacientes que se consideraron para el estudio tenían el diagnóstico clínico de envío de hernia inguinal.

Sin embargo, el diagnóstico radiológico varió, si bien el diagnóstico predominante fue la hernia inguinal en el 68.4% de los casos, hubo un 14.5% de los pacientes en los cuales el resultado de ultrasonido fue normal, en el 3.9% se diagnosticó colecistitis crónica litiásica, orquiepididimitis bilateral en el 2.6%, y el resto de los diagnósticos representaron un porcentaje del 1.3%. (Tabla 5. Gráfico 4.)

Tabla 5. **DIAGNÓSTICO RADIOLÓGICO**

| | | Frecuencia | Porcentaje | Porcentaje válido | Porcentaje acumulado |
|---|---|---|---|---|---|
| Válido | CCL | 3 | 3,9 | 3,9 | 3,9 |
| | CRIPTORQUIDIA | 1 | 1,3 | 1,3 | 5,3 |
| | DIÁSTASIS DE RECTOS | 1 | 1,3 | 1,3 | 6,6 |
| | HERNIA INGUINAL | 52 | 68,4 | 68,4 | 75,0 |
| | HERNIA UMBILICAL | 1 | 1,3 | 1,3 | 76,3 |
| | HIDROCELE DERECHO | 2 | 2,6 | 2,6 | 78,9 |
| | LINFANGIOMA | 1 | 1,3 | 1,3 | 80,3 |
| | MÚLTIPLES GANGLIOS INFLAMATORIOS BILAT. | 1 | 1,3 | 1,3 | 81,6 |
| | NORMAL | 11 | 14,5 | 14,5 | 96,1 |
| | ORQUIEPIDIDIMITIS BILAT | 2 | 2,6 | 2,6 | 98,7 |
| | VARICOCELE | 1 | 1,3 | 1,3 | 100,0 |
| | Total | 76 | 100,0 | 100,0 | |

**Fuente: Elaboración propia.**

**Gráfico 4. Diagnóstico radiológico.**

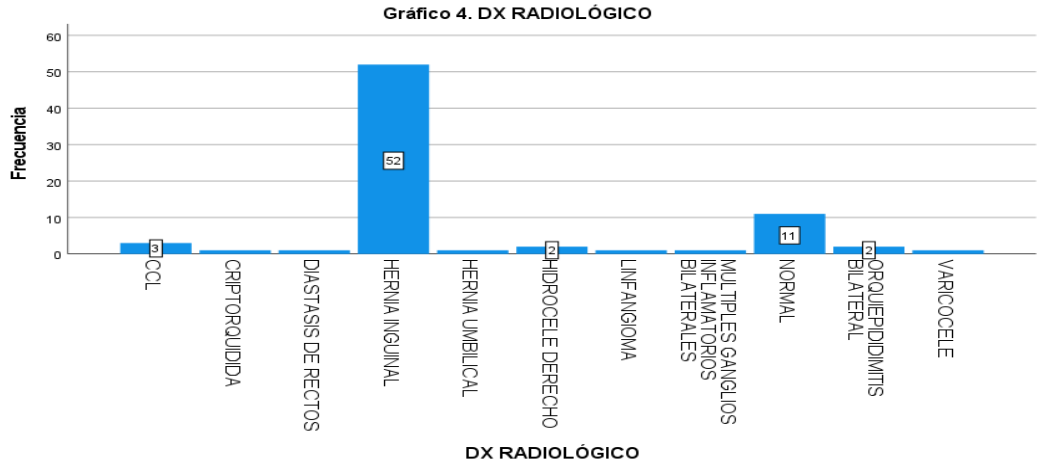


**Fuente: Elaboración propia.**

Los hallazgos más frecuentes observados en los pacientes con sospecha de hernia inguinal, fueron la tumoración en el 63.2% de los casos, seguido de dolor en el 23.7%, seguido de fiebre, náuseas y vómito en la misma frecuencia. (Tabla 6)

**Tabla 6. Hallazgo clínico.**

| | | Frecuencia | Porcentaje | Porcentaje válido | Porcentaje acumulado |
|---|---|---|---|---|---|
| Válido | DOLOR | 18 | 23,7 | 23,7 | 23,7 |
| | FIEBRE | 5 | 6,5 | 6,6 | 30,3 |
| | NÁUSEAS Y VÓMITO | 5 | 6,6 | 6,6 | 36,8 |
| | TUMORACIÓN | 48 | 63,2 | 63,2 | 100,0 |
| | Total | 76 | 100,0 | 100,0 | |

**Fuente: Elaboración propia.**

**Gráfico 5. Hallazgo clínico.**

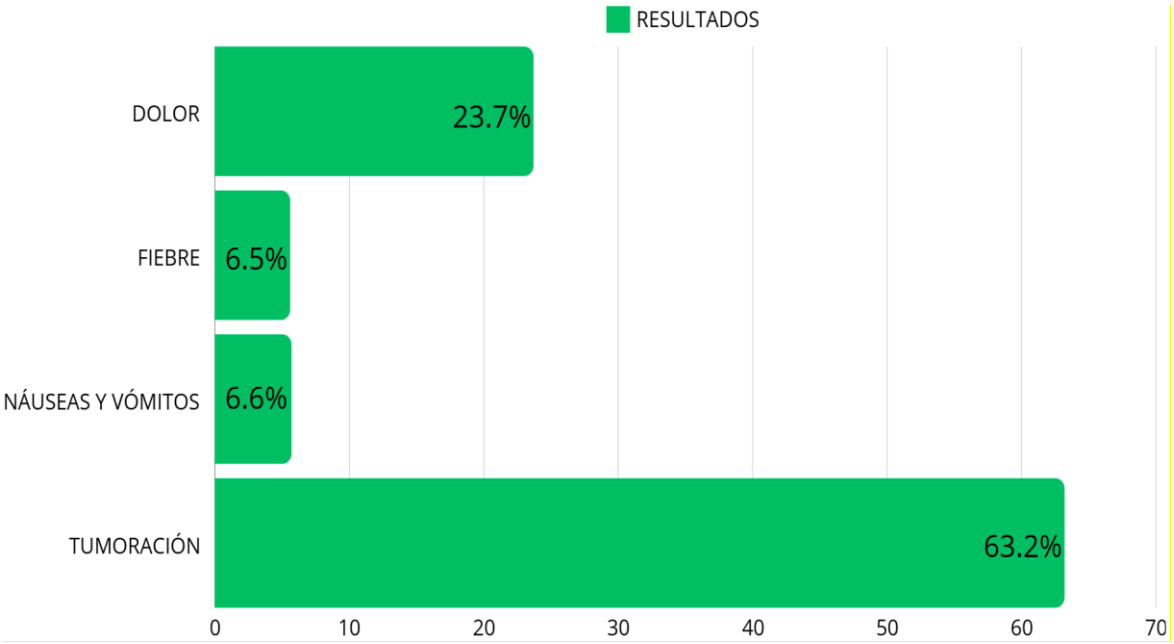


**Fuente: Elaboración propia.**

Se realizó una tabla cruzada para buscar la posible asociación entre los hallazgos clínicos y de ultrasonido de los pacientes con sospecha de hernia inguinal, se pudo observar que un buen porcentaje de pacientes con diagnóstico de hernia inguinal

por ultrasonido, presentaban como signo la presencia de una tumoración seguido de dolor. ($p<0.05$)

**Tabla 7. Asociación entre diagnóstico radiológico y hallazgos clínicos.**

Recuento

| | | Hallazgo clínico. | | | | Total |
|---|---|---|---|---|---|---|
| | | DOLOR | FIEBRE | NÁUSEAS Y VÓMITO | TUMORACIÓN | |
| DX RADIOLÓGICO | CCL | 0 | 0 | 3 | 0 | 3 |
| | CRIPTORQUIDIA | 1 | 0 | 0 | 0 | 1 |
| | DIÁSTASIS DE RECTOS | 1 | 0 | 0 | 0 | 1 |
| | HERNIA INGUINAL | 7 | 1 | 2 | 42 | 52 |
| | HERNIA UMBILICAL | 0 | 0 | 0 | 1 | 1 |
| | HIDROCELE DERECHO | 0 | 0 | 0 | 2 | 2 |
| | LINFANGIOMA | 0 | 0 | 0 | 1 | 1 |
| | MÚLTIPLES GANGLIOS INFLAMATORIOS BILATERALES | 0 | 1 | 0 | 0 | 1 |
| | NORMAL | 8 | 2 | 0 | 1 | 11 |
| | ORQUIEPIDIDIMITIS BILATERAL | 0 | 1 | 0 | 1 | 2 |
| | VARICOCELE | 1 | 0 | 0 | 0 | 1 |
| Total | | 18 | 5 | 5 | 48 | 76 |

**Fuente: Elaboración propia.**

**Tabla 8. Pruebas de chi-cuadrado**

| | Valor | gl | Significación asintótica (bilateral) |
|---|---|---|---|
| Chi-cuadrado de Pearson | 101,580a | 30 | ,000 |
| Razón de verosimilitud | 63,962 | 30 | ,000 |
| N de casos válidos | 76 | | |

a. 41 casillas (93,2%) han esperado un recuento menor que 5. El recuento mínimo esperado es ,07.

**Fuente: Elaboración propia.**

## DISCUSIÓN.

Tras la revisión de expedientes se observó que sólo 76 cumplieron con los criterios de inclusión respecto a la sospecha de hernia inguinal. El promedio de edad identificado fue de 53 años con una desviación estándar de 16.54 años, la edad mínima observada fue de 18 años, inverso a lo reflejado en la literatura donde existe una posibilidad elevada en pacientes por encima de 50 años y en algunos estudios incluso 60. El sexo predominante fue el masculino, con un 77.6% de la muestra, quizá relacionado, con la actividad física y esfuerzo en actividades laborales. Por otro lado, el servicio que envío a mayor cantidad de pacientes fue el de la consulta externa, demostrando que la mayor parte de pacientes no presenta una complicación que implique una urgencia médica. El 100% de los pacientes que se consideraron para el estudio tenían el diagnóstico clínico de envío de hernia inguinal, pero el diagnóstico radiológico no siempre fue el mismo, afortunadamente la mayor parte de ellos fue la hernia inguinal, sin embargo, en el 14.5% de los diagnósticos también hubo un reporte de ultrasonidos normales y en el 3.9% existió colecistitis crónica litiásica, y por último la orquiepididimitis. En otras investigaciones incluso de hace más de una década se ha visto que la comparación de hallazgos en la sala de operaciones mostró una sensibilidad del 93.44% y una especificidad del 100% respecto al uso de ultrasonido.(12)

Anteriormente, en el año 2013, se publicó un metaanálisis de la ecografía en el diagnóstico de hernias inguinales, se concluyó que la ecografía muestra una sensibilidad de 96.6%, especificidad de 84.8% y un valor predictivo positivo de 92.6% (36). Un análisis de sobre el uso desmesurado de ultrasonido en pacientes remitidos para procedimiento de hernias inguinales, mostró que los pacientes sin enfermedad herniaria recibieron indicaciones de realizarse un análisis ultrasonográfico en el 59% de las veces por parte del doctor tratante, se alcanzó la conclusión que el análisis ultrasonográfico era indicado innecesariamente por parte del distribuidor de salud, concluyeron además que la prueba física por parte del doctor tratante debería ser la herramienta primordial para el diagnóstico de una hernia Inguinal (37).

En nuestra investigación se pudo observar una asociación estadísticamente significativa entre la presencia de una tumoración y el diagnóstico definitivo de hernia inguinal.

## CONCLUSIONES

El ultrasonido tiene una sensibilidad y especificidad elevada para el diagnóstico de hernias inguinales y tiene la ventaja de ser accesible.

En nuestra investigación se pudo demostrar que el ultrasonido tuvo la capacidad de dar un diagnóstico de hernia inguinal en el 68% de la muestra y a su vez mostró que no todos los pacientes con las características clínicas presentan hernia inguinal, como es el caso de los reportes normales.

El estudio concordó con lo reportado en investigaciones previas, respecto al promedio de edad que presenta mayor riesgo de hernia inguinal y el predominio en el sexo masculino.

Existe asociación entre los hallazgos clínicos y ultrasonográficos en pacientes con sospecha de hernia inguinal.

Es necesario realizar una nueva investigación que demuestre la efectividad del ultrasonido frente a otros estudios de imagen. Por otro lado, será necesario buscar información que confirme los diagnósticos radiológicos, en los tratamientos quirúrgicos.

## BIBLIOGRAFÍA


1. Carrera N, Camacho M. Tipo de hernia inguinal encontrado en la población general, según la clasificación de Nyhus. Cirujano General. 2018;40(4):250–4.

2. Alonso Gamboa T. Descripción clínico-epidemiológica de los pacientes mayores de 60 años operados de hernia inguinal. Cirujano general. 2018;40(4):255–61.

3. Ernesto Casamayor, Jorge Legrá, Marineris Danger EP. Características clínicas y epidemiológicas en pacientes operados de hernias inguinales. Medisan. 2018;22(6):400–7.

4. Brunicardi C. Principios De Cirugía. Vol. 53, Journal of Chemical Information and Modeling. 2010. 1689–1699 p.

5. Solís-De la Cruz JR, Leal-Mérida G, Guadarrama-Díaz EO. Comparison of epidemiological, clinical and surgical characteristics of patients with and without recurrence of inguinal hernia after surgery of the Naval Medical Center. Cirugia y Cirujanos (English Edition). 2022;90(6):789–95.

6. Latarjet M, Liard AR. ANATOMIA HUMANA 4ED. Pro EA, Forlizzi V, Arias N, Mandry A, Scutari A, Salamida A, et al., editors. 2004;Tomo I:0–902.

7. Pró A. Anatomía Clínica. 2014.

8. Netter. Atlas de anatomía humana. Abordaje por sistemas - 9788413824185 [Internet]. [cited 2024 Sep 5]. Available from: https://tienda.elsevier.es/netter-atlas-de-anatomia-humana-abordaje-por-sistemas-9788413824185.html

9. Palafox Y. El rol del ultrasonido y la tomografía computada en el diagnóstico de las heridas de la región inguinal cuando la evaluación clínica no es concluyente. 2013.

10. Arce J. Región inguinal: Ultrasonografía. Revista Chilena de Radiología. 2004;10(2):58–69.

11. Igual A, Soriano I, Paternain A, Malmierca P, Cano D, Arraiza M. Puntos clave para el estudio ecográfico de las hernias inguinales. 2021.

12. Andreus R H, Solís A L. Utilidad del Ultrasonido en el diagnóstico de las hernias inguinales. Revista chilena de radiología. 2011;17(2):93–8.

13. Wu WT, Chang KV, Lin CP, Yeh CC, Özçakar L. Ultrasound imaging for inguinal hernia: a pictorial review. Ultrasonography. 2022;41(3):610–23.

14. Shakil A, Aparicio K, Barta E, Munez K. Hernias inguinales: diagnóstico y tratamiento. Atencion medica news. 2021;1:1–9.

15. Rioja D, Zamora T. Valoración de las hernias de la pared abdominal anterior mediante TC con maniobra de Valsalva. 2018.

16. Middleton W. Ecografia. 2005.

17. Shakil A. Inguinal Hernias: Diagnosis and Management. American Academy of Family Physicians. 2020;102(8):487–92.

18. Alonso Rodríguez Y, Emilio J, Martín L, Hernández Núñez A. Caracterización de los pacientes con hernia inguinal operados por la técnica de Lichtenstein. Revista Cubana de Cirugía. 2020;59(4):e-1022.

19. Fernández C, Flisfisch H. COMPLICACIONES DE LA HERNIA INGUINAL. Facultad de Medicina Universidad de Chile; 2022.

20. Bunting D, Harshen R, Ravichandra M, Ridings P. Unusual diagnoses presenting as incarcerated inguinal hernia: a case report and review of the literature. International Journal of Clinical Practice. 2006 Dec 1;60(12):1681–2.

21. Diverticular abscess presenting as an incarcerated inguinal hernia - PubMed [Internet]. [cited 2024 Apr 17]. Available from: https://pubmed.ncbi.nlm.nih.gov/15869133/

22. Robinson A, Light D, Kasim A, Nice C. A systematic review and meta-analysis of the role of radiology in the diagnosis of occult inguinal hernia. Vol. 27, Surgical Endoscopy. Surg Endosc; 2013. p. 11–8.

23. Fonseca S. FK, Lorenzo M. A, Rey V. YS, Llópiz S. R. Factores de riesgo asociados a la hernia inguinal recurrente en el adulto mayor. Revista de cirugía. 2019;71(1):61–5.

24. Martínez LC, Luis D, Rodríguez D. Epidemiología de pacientes afectos de hernia inguinal bilateral Epidemiology of patients with bilateral inguinal hernia. Revista de Ciencias Médicas de Pinar del Río. 2018;22(3):485–92.

25. Rey Y, Vallés M, Fonseca F, Quesada E, Núñez R. Utilidad de la técnica de Lichtenstein y RutkowRobbins en el tratamiento de la hernia inguinal. Multimed. 2019;23(1):120–30.

26. Duarte BHF, Iamarino APM, Gabor S, Favaro MDL, Juliano Y, Novo NF, et al. Accuracy of the ultrasound examination in patients with inguinal hernia. Revista do Colegio Brasileiro de Cirurgioes. 2019;46(2):1–6.

27. Jacomino K, Frasure SE, Boniface KS, Shokoohi H. Point-of-Care Ultrasound in the Diagnosis of an Incarcerated Inguinal Hernia. Cureus. 2021;13(7):6–9.

28. Marcil G, Schendel J, Tong R, Mitchell P, Church N, Reso A, et al. The role of routine groin ultrasonography in the management of inguinal hernia. Canadian Journal of Surgery. 2022;65(5):E614–8.

29. Gök MA, Büyüközsoy AK, Kafadar MT. The sensitivity of ultrasound in the clinical diagnosis of inguinal hernias in adults: a comparative study. Journal of Ultrasound. 2022 Sep 1;25(3):655–8.

30. Branchu B, Renard Y, Larre S, Leon P. Diagnosis and treatment of inguinal hernia of the bladder: A systematic review of the past 10 years. Turkish Journal of Urology. 2018;44(5):384–8.

31. Kwee RM, Kwee TC. Ultrasonography in diagnosing clinically occult groin hernia: systematic review and meta-analysis. European Radiology. 2018 Nov 1;28(11):4550–60.

32. Maisenbacher T, Kratzer W, Formentini A, Schmidberger J, Kaltenbach T, Henne-Bruns D, et al. Value of Ultrasonography in the Diagnosis of Inguinal Hernia - A Retrospective Study. Ultraschall in der Medizin. 2018;39(6):690–6.

33. Miyaki A, Yamaguchi K, Kishibe S, Ida A, Miyauchi T, Naritaka Y. Diagnosis of inguinal hernia by prone- vs. supine-position computed tomography. Hernia. 2017 Oct 1;21(5):705–13.

34. Vasileff WK, Nekhline M, Kolowich PA, Talpos GB, Eyler WR, van Holsbeeck M. Inguinal Hernia in Athletes: Role of Dynamic Ultrasound. Sports Health. 2017;9(5):414–21.

35. Niebuhr H, König A, Pawlak M, Sailer M, Köckerling F, Reinpold W. Groin hernia diagnostics: dynamic inguinal ultrasound (DIUS). Langenbeck's Archives of Surgery. 2017 Nov 1;402(7):1039–45.

36. Robinson A, Light D, Nice C. Meta-analysis of sonography in the diagnosis of inguinal hernias. Journal of ultrasound in medicine : official journal of the American Institute of Ultrasound in Medicine. 2013 Feb 1;32(2):339–46.

37. French B, Van C, McDonald C. Overuse of Previsit Ultrasound in Patients Referred for Treatment of Inguinal Hernias. Am Surg. 2019;85(3):261–5.