Instituto de Seguridad y Servicios Sociales de los Trabajadores del Estado

Dirección de Estudios de Posgrado del Área de la Salud
Benemérita Universidad Autónoma de Puebla

Facultad de Medicina

Incidencia de las alteraciones anatómicas del cono medular identificados a través de ultrasonido en el recién nacido del hospital regional ISSSTE Puebla.

Para obtener el diploma en la especialidad de
"Imagenología Diagnostica y Terapéutica"

Presenta

Juan Jiménez Mondragón

Asesor Experto: MAHSP Roberto Ramos Tercero.

Asesor Metodológico: M.D. Ph.D. José Luis Gálvez Romero

Número de registro: 256.2023

Puebla de Zaragoza a 30/01/2025

AGRADECIMIENTOS

A mis padres, mis dos mosqueteros que me enseñaron que el amor verdadero no conoce barreras, por recordarme que puedo más y su aliento en todo momento, las palabras son cortas con los que más queremos por el cariño inmenso que ya conocemos.

Agradezco a toda mi familia, la cual me apoyo en esta travesía de forma incondicional, con sus palabras de aliento, con las comidas y los abrazos que reconfortan el alma y que me impulsaron a llegar a mis metas, gracias a todos por creer en mí, a mamá Chila y a mi abuelo Vicente por todas las lecciones de vida y enseñanzas que forman parte de mi senda. Y en especial a tia Carmen que desde que inicie esta travesía hace 14 años me ha guiado y apoyado de forma incondicional.

A todos mis maestros, gracias por todas enseñanzas, lecciones consejos y oportunidades, son el gran ejemplo de lo que quiero ser en mi actuar como médico.

Autorización

Dr. Carlos Efrén Ruíz Cancino Director Médico	Mtro. Mario Alberto Sorcia Aguilar Coordinación de enseñanza e investigación
M.D. Ph.D. José Luis Gálvez Romero Jefatura de Investigación	Dr. Roberto Ramos Tercero Asesor Experto
	Dr. Juan Jimenez Mondragon Tesista

ÍNDICE

RESUMEN 1
INTRODUCCIÓN 3
ANTECEDENTES 4
Objetivos 12
Objetivo general 12
Objetivos específicos 12
Material y Métodos 13
Población de estudio 13
Definición del grupo control ..... **¡Error! Marcador no definido.**
Definición del grupo a intervenir 13
Criterios de inclusión 13
Criterios de exclusión. 13
Tipo de muestreo. 13
Metodología para el cálculo del tamaño de la muestra y tamaño de la muestra 14
Descripción operacional de las variables. 14
Técnicas y procedimientos empleados 18
Procesamiento y análisis estadístico 19
ASPECTOS ÉTICOS. 19
RESULTADOS 20
DISCUSIÓN 22
CONCLUSIONES 24
Conclusiones específicas 24
Conclusión general 24
Recomendaciones 25
Propuesta de mejora (algoritmo) 25
Bibliografía 26
Anexos 29

RESUMEN

Antecedentes

El cordón medular, parte del sistema nervioso central que transmite impulsos nerviosos entre el cerebro y el resto del cuerpo, presenta un desarrollo complejo tanto intrauterino como extrauterino, con múltiples variantes anatómicas, tanto normales (ej., filum terminal persistente) como anormales (ej., mielomeningocele, lipomielomeningocele). Muchas de estas variantes no son evidentes en el diagnóstico prenatal. Otras patologías pueden surgir durante la atención del parto. Es crucial el conocimiento de estas variantes normales con estudios de fácil adquisición, para evitar estudios invasivos y, sobre todo, para realizar una intervención oportuna en aquellos pacientes con patología relevante.

Objetivo

Determinar la incidencia de variantes anatómicas del cordón medular mediante el uso de ultrasonido en los pacientes recién nacidos.

Material y métodos

Se realizaron estudios ecográficos del cordón medular, desde la unión bulbomedular hasta la región de inserción del filum terminal. Se utilizó un protocolo estandarizado de adquisición de imágenes que incluyó cortes sagitales en modo B con un transductor convexo de baja frecuencia (1-5 MHz) para la visualización de la unión bulbomedular, y cortes sagitales y transversales en modo B con un transductor lineal de alta frecuencia (7-12 MHz) para el estudio del cordón espinal, cono medular y filum terminal. Adicionalmente, se obtuvieron imágenes en modo M del filum terminal para evaluar su movilidad.

Resultados.

Se estudiaron 60 recién nacidos, de los cuales el 56.7% eran hombres y el 43.3% mujeres, con una edad gestacional promedio de 34.2 semanas (rango: 26-40 semanas). El 40% de los bebés nacieron a término y el 60% fueron prematuros.

Factores de riesgo maternos: El 93% de las madres consumieron ácido fólico durante el primer trimestre del embarazo. El 40% de las madres tenían un índice de masa corporal (IMC) normal, el 26% sobrepeso y el 33% obesidad. El 15% de las madres presentaron diabetes y el 35% ruptura prematura de membranas. El 6% de las madres tuvieron hipertermia. Una madre consumió alcohol y tabaco sin conocer su embarazo.

Hallazgos en recién nacidos: El 48.4% de los recién nacidos tenían una altura del cono medular por encima de la vértebra L3, el 33.3% en L3 y el 18.3% por debajo de L3. El 100% de los pacientes tuvo movilidad del filum terminal. Solo cuatro pacientes presentaron variantes anatómicas de tipo quiste de filum terminal en dos pacientes y ventrículo terminal en dos pacientes.

La ruptura prematura de membranas resultó estadísticamente significativa para la ubicación del cono medular, observándose que el 68.7 % de los recién nacidos con esta condición materna presentó una altura en L2-L3.

Conclusión.

En nuestra población de recién nacidos estudiados, la incidencia de variantes anatómicas del cordón medular fue del 6.6%, un valor similar a lo descrito en la literatura científica. El análisis no reveló factores de riesgo asociados a la presencia de disrafia del cordón medular en esta población.

La incidencia de cono medular bajo fue mayor en los recién nacidos a término, así como en los que presentaron ruptura prematura de membranas, sin importar la edad gestacional.

INTRODUCCIÓN

La ecografía neonatal de la médula espinal se ha consolidado como una valiosa herramienta de detección temprana para neonatos con sospecha de defectos del tubo neural (DTN), diversas anomalías, tumores medulares, malformaciones vasculares e incluso lesiones ocasionadas durante el parto. No obstante, la investigación en este campo se ha centrado principalmente en estudios retrospectivos, con una limitada cantidad de trabajos enfocados en la población mexicana.

Las alteraciones estructurales de la médula espinal presentes al nacer pueden ser un factor contribuyente en el desarrollo de diversas condiciones clínicas, incluyendo patologías neurológicas, problemas del tracto urinario y un desarrollo anómalo de las extremidades inferiores (Edris et al., 2020)

La identificación precoz de estas anomalías resulta crucial, dado que se ha comprobado que la intervención temprana en estos pacientes conlleva una disminución de las secuelas neurológicas y una mejora en su calidad de vida.

Si bien la resonancia magnética (RM) es considerada la técnica de referencia para el diagnóstico de patologías del cordón medular, su elevado costo, la limitada disponibilidad en muchos centros de salud y la necesidad de sedación para su realización restringen su uso como método de cribado. En contraste con las desventajas de la RM, el ultrasonido de la médula espinal ofrece una adecuada visualización de las estructuras medulares, además de mostrar una alta capacidad para detectar anomalías, lo que lo convierte en una opción viable para la evaluación inicial en pacientes pediátricos, dejando la resonancia magnética para aquellos casos que lo requieran(Lew & Kothbauer, 2007).

El propósito del presente estudio fue conocer la posición del cono medular y sus variantes anatómicas en los recién nacidos del Hospital Regional ISSSTE Puebla, cribando a los pacientes que ameriten estudios de Resonancia Magnética.

ANTECEDENTES

Antecedentes generales

El desarrollo embrionario del tubo neural, que da origen al sistema nervioso central, se inicia alrededor de la tercera semana de gestación. Este proceso se caracteriza por una secuencia compleja y organizada de eventos que se dividen en tres etapas principales: gastrulación, neurulación primaria y neurulación secundaria (Trapp et al., 2021)

La gastrulación, fase inicial, consiste en la diferenciación del embrión bilaminar (compuesto por epiblasto e hipoblasto) en un embrión trilaminar, estableciendo así las tres capas germinativas. Hacia el día quince del desarrollo embrionario, se hace evidente la aparición del surco primitivo en la superficie del epiblasto. En esta región, se produce una migración celular intensa que culmina con la formación del nodo de Hensen, estructura que marca el extremo cefálico del embrión. Seguidamente, las células se invaginan a través del surco neural, desplazando al hipoblasto y originando las tres capas germinativas: ectodermo, mesodermo y endodermo.

Desde el mesodermo, se constituye una estructura celular compacta que se sitúa debajo del tubo neural y que, en etapas posteriores del desarrollo, actuará como un importante centro de señalización para la formación del esqueleto axial(Sadler, 2019; Trapp et al., 2021)

La neurulación primaria, que ocurre entre la tercera y cuarta semana de gestación, es un proceso fundamental en el desarrollo del sistema nervioso central. La notocorda induce la formación de la placa neural en el ectodermo, la cual se invagina progresivamente para formar el surco neural. Los pliegues neurales se elevan y fusionan, cerrándose en sentido cefalocaudal para dar origen al tubo neural. Con la neurulación, el neuroectodermo queda separado del ectodermo superficial, que lo recubre.

La neurulación secundaria sucede al finalizar la neurulación primaria. En esta fase, una porción caudal del tubo neural se fusiona con el tubo neural primario. Posteriormente,

mediante un proceso de diferenciación regresiva, la médula espinal experimenta una reducción de masa celular, lo que resulta en la formación del canal central, el cono medular y el filum terminal. Se considera que cualquier alteración en la neurulación puede dar lugar a diversas malformaciones congénitas del tubo neural, conocidas como disrafismos(Trapp et al., 2021).

Anatomía: La columna vertebral se compone de 33 vértebras distribuidas en regiones cervical, torácica, lumbar, sacra y coccígea. Cada vértebra típica consta de un cuerpo vertebral anterior y un arco vertebral posterior. El arco vertebral, formado por pedículos y láminas, presenta siete apófisis: una espinosa, cuatro articulares y dos transversas. La pars interarticularis conecta las facetas articulares superior e inferior. Sin embargo, existen variaciones en la morfología vertebral según la región, con vértebras que presentan características únicas, las cuales son:

Columna cervical: C1 no tiene cuerpo y tiene una disposición circular, sus facetas superiores, son ovaladas y las facetas inferiores son de forma circular. El complejo de C2 consta de un cuerpo y el proceso odontoides que asciende hacia el centro de la primer vertebra cervical.

Los demás cuerpos cervicales son pequeños al compararlos con el foramen o su arco, el foramen transverso perfora los procesos transversos para dar paso a la arteria vertebral, iniciando a nivel de C6 en su variante más habitual. C7 muestra una morfología transicional, presentando un proceso espinoso más prominente.

Columna torácica: los cuerpos de las vértebras torácicas tienen forma de corazón y aumentan de tamaño en dirección caudal, las facetas que articulan con las costillas son amplias y gruesas, las facetas articulares son delgadas y con orientación posterior.

Columna lumbar: Los cuerpos lumbares son grandes en sus tres ejes, carecen de foramen transverso o de facetas costales, sus pedículos son gruesos y tiene dirección

posterior, los procesos articulares superiores tienen dirección dorsomedial y los inferiores tienen una dirección anterolateral.(Ross & Moore, 2015)

Articulaciones: en la columna vertebral podemos ver diferentes tipos de articulaciones las cuales dependerán del segmento estudiado así como de la edad del paciente, en la primera década de la vida podemos encontrar sinartrosis en los núcleos de osificación secundarios de los arcos vertebrales.

Discos intervertebrales: estos se componen de tres partes: una placa cartilaginosa, un anillo fibroso y su núcleo pulposo. El núcleo pulposo es un remanente de la notocorda embrionaria, presenta una matriz bien hidratada de proteoglicanos, glucosaminoglucanos y condrocitos dispersos.

Arterias y venas: Las arterias vertebrales, como ramas de las arterias subclavias, inician su ascenso a través de los agujeros transversos de las vértebras cervicales, comenzando por la sexta. A partir de la aorta, surgen las arterias segmentarias que se dirigen hacia las vértebras. Estas arterias segmentarias se ramifican, dando lugar a ramas laterales y dorsales.

Las ramas laterales nutren los músculos que se encuentran a los lados de la columna vertebral, mientras que las ramas dorsales proporcionan el suministro sanguíneo necesario para los cuerpos vertebrales, los discos que separan una vértebra de otra y para la médula espinal, que se aloja dentro del canal vertebral(Ross & Moore, 2015).

El drenaje venoso vertebral se realiza a través de plexos venosos intraespinales y extraespinales. Los plexos intraespinales, formados por venas radiculares y vertebromedulares, se anastomosan con los plexos extraespinales. En la región cervical, el drenaje se dirige hacia las venas yugulares y el seno occipital. En la región lumbar, las venas lumbares ascendentes conectan los plexos vertebrales con la vena cava inferior. En la región torácica, las venas intercostales, que siguen un trayecto similar al de las arterias intercostales, drenan en las venas ácigos o hemiácigos (Amore, 2013).

Meninges: son tres, la duramadre: La capa más externa, resistente y fibrosa. Se encuentra en contacto directo con el cráneo y la columna vertebral.
Aracnoides: La capa intermedia, delicada y similar a una tela de araña. Contiene el líquido cefalorraquídeo (LCR) que amortigua los golpes.
Piamadre: La capa más interna, fina y vascularizada. Se adhiere directamente al tejido nervioso. (Ross & Moore, 2015) .

Medula espinal: Es un órgano alargado del sistema nervioso central, alojado en el interior del canal vertebral. Su morfología es cilíndrica, aunque su diámetro no es uniforme en toda su extensión. Microscópicamente, se distingue una región central de sustancia gris, fundamentalmente formada por cuerpos neuronales, y una región periférica de sustancia blanca, compuesta principalmente por axones; midiendo aproximadamente 45cm. en el hombre y 42cm. en la mujer, terminando en una forma cónica de donde parte el filum terminal que tiene un grosor menor a 2mm. y una longitud aproximada de 15 a 20cm. cuyo extremo distal se fija a la primera vertebra coccígea (Elías Oquendo et al., 2004).

Antecedentes específicos

El estudio de Domínguez de 2017 en población adulta mexicana demostró una variabilidad en la localización del cono medular, que osciló entre la mitad inferior de T12 y el espacio intervertebral L2-L3. Los resultados indicaron que, en la mayoría de los casos, el cono medular se situó a nivel del cuerpo vertebral de L1 (45.8%) o del espacio intervertebral L1-L2 (35%), siendo ligeramente más caudal en mujeres (Domínguez Gasca et al., 2018).

Estudios de imagen en fetos han evidenciado una dinámica migratoria del cono medular a lo largo del desarrollo fetal. Inicialmente localizado en la región coccígea, asciende gradualmente hasta alcanzar la región lumbar, específicamente el nivel L2-L3 al nacimiento a término. En recién nacidos prematuros, esta migración puede no estar completamente finalizada, presentando una mayor variabilidad en la localización del cono medular(Barson, 1970; Deeg et al., 2007).

A medida que la columna vertebral crece más rápidamente que la medula espinal en el recién nacido, el cono medular se posiciona a la altura del espacio intervertebral de L1-L2, fenómeno que también se observa en las raíces nerviosas las cuales presentan una dirección oblicua a su salida del foramen intervertebral, esto representa un mínimo(0.25 de un cuerpo vertebral) pero importante ascenso que ya no ocurrirá en otros hitos del crecimiento ya que el cono medular logra su posición final durante las primeras semanas de vida.(Deeg et al., 2007; Lew & Kothbauer, 2007; Ross & Moore, 2015)

Existen variantes anatómicas en el cordón medular que no tienen importancia clínica ya que son hallazgos incidentales. El cono medular por debajo de L3 se considera normal hasta en el 3% de la población, sin embargo, en los pacientes pediátricos un cono medular por debajo de este nivel se debe considerar descartar un síndrome de medula anclada. En el 9% de la población puede existir una dilatación transitoria del canal medular central que desaparece en los primeros meses de vida extrauterina, nos puede hacer sospechar de una hidrosiringomielia si no desaparece después de este tiempo. Algunos pacientes pueden presentar un ventrículo terminal, coloquialmente denominado quinto ventrículo, como resultado de una deficiente diferenciación regresiva del cono medular y dejando un remanente quístico en este nivel, el cual sufre regresión en las primeras semanas de vida.(Deeg et al., 2007) a menudo se confunde con un quiste filar, el cual es un hallazgo incidental que se caracteriza por una dilatación quística orientada longitudinalmente dentro de la linea media del filum terminal.(Irani et al., 2006)

Las lesiones de la medula espinal son importantes en el recién nacido ya que sus consecuencias conllevan a una alteración en diversos aparatos y sistemas. Son secundarias a diferentes causas, las más frecuentes son secundarias a una fijación anómala del cordón medular, Defectos del Tubo Neural, traumatismos durante el nacimiento, violencia o accidentes.

Hallazgos Anormales:

El síndrome de medula anclada es ocasionado por cualquier enfermedad o condición que condicionen una tensión excesiva de la medula espinal, principalmente por una tracción excesiva del filum terminal, este aumento de tensión condiciona una disminución en el aporte sanguíneo, causando daño isquémico al tejido nervioso de la medula espinal afectada. Tiene una asociación estrecha con el cono medular de inserción baja y un amplio espectro de enfermedades como los DTN, trauma espinal, infecciones o neoplasias, Su presentación clínica también es un gran abanico de posibilidades como la aparición de dolor en piernas, espalda, perineal o perianal, deformidad progresiva de los pies en cavovaro, escoliosis progresiva, déficit motor en la marcha o regresión de las habilidades adquiridas, alteración en la urodinámica como incontinencia o enuresis (Gutiérrez-Cabrera et al., s. f.; Lew & Kothbauer, 2007; Villafuerte et al., 2011).

Los DTN o también llamados disrrafismos espinales son un amplio abanico de enfermedades que para clasificarlos se utiliza tanto información clínica como radiológica, la forma más simple de clasificación es dividirlos si presentan comunicación con el exterior o si están aislados de este último al ser cubiertos con piel, así podemos tener disrafias abiertas y cerradas (Kumar et al., 2017).

Así las disrafias abiertas abarcan el 98% de los casos y en orden de presentación son:

- Mielomeningocele.
- Mielocele.
- Hemimielomeningocele.
- Hemimielocele.

Las disrafias cerradas representan el 2% de los casos y son:

- Con estigma cutáneo
    - Lipomielomeningocele.
    - Lipomielocele.

- Meningocele.
- Mielocistocele.

- Sin estigma cutáneo simples
  - Lipoma intradural.
  - Lipoma del filum terminal.
  - Engrosamiento del filum terminal.
  - Ventrículo terminal persistente.
  - Seno dérmico.
  - Sin estigma cutáneo complejas:
  - Diastematomielia.
  - Fistula entérica dorsal.
  - Quiste Neuroentérico.
  - Disgenesia espinal.
  - Agenesia caudal.

El traumatismo durante el parto se define como las lesiones que son causadas en el recién nacido durante su nacimiento por la aplicación de fuerzas físicas de tracción y compresión, que van desde traumatismos cutáneos, hematomas musculares, fracturas, hemorragias del sistema nervioso central, lesiones medulares y del sistema nervioso periférico, estas últimas pueden pasar inadvertidas en las exploraciones iniciales del RN. Estos han disminuido por la mejoría en la atención obstétrica a pesar de esto la incidencia se calcula en un 2-7 por cada 1000 recién nacidos vivos. Se han descrito tres patrones patológicos principales de lesión de la médula espinal en recién nacidos: daño meníngeo con hemorragia epidural, laceración o avulsión de raíces nerviosas espinales, y sección transversal del cordón medular. (Lopez del Cerro, 2011)

El ultrasonido de cordón medular es un estudio de imagen ya probado en el recién nacido y lactantes de hasta 4 meses, pudiéndose extender a los 6 meses en ciertos casos, ya que por características propias de la osificación vertebral la cual que comienza en la semana 10 de gestación y que se extiende hasta la vida extrauterina. (Unsinn et al., 2000)

Cada vertebra posee tres núcleos de osificación, uno central que se localiza en el cuerpo vertebral y dos más para las porciones óseas posterolaterales, al nacimiento los centros de osificación vertebral aun sin fusionar presentan hendiduras cartilaginosas siendo la más importante para la evaluación ultrasonográfica la sincondrosis intraneural media posterior, pues nos proporciona una ventana acústica adecuada para la propagación del sonido y caracterizar las estructuras del cordón espinal.

Al usar transductores de alta resolución por arriba de los 7Mhz se obtienen imágenes con suficiente resolución espacial que se pueden comparar con las obtenidas por Resonancia Magnética y con los hallazgos anatomopatológicos.

En estudios morfológicos el ultrasonido llega a tener una sensibilidad del 94 al100% y especificidad del 81.9 al 100%, sin embargo, al evaluar las anomalías del cordón medular su sensibilidad y especificidad tiene resultados mixtos, ya que al evaluar disrafias abiertas es alta, su sensibilidad es baja para disrafias ocultas y síndrome de medula anclada. (Hussein et al., 2022)

Respecto a las características ultrasonográficas vamos a observar al cordón medular hipoecogénico en todo su trayecto, con interfases hiperecogénicas en el centro del cordón medular que corresponde al canal central y a nivel de las salidas de las raíces nerviosas.

En su porción más distal localizaremos el cono medular el cual se identifica por ser una disminución del grosor del cordón medular para terminar en punta roma y a partir de ahí

se continua con el filum terminal, el cual se identifica como un cordón ecogénico de menos de 2mm en su eje dorsoventral y que se fija en la región dorsal de las vértebras sacras.

Planteamiento del Problema

El tamizaje del cordón medular se realiza desde la ultrasonografía prenatal, sin embargo, la resolución espacial y algunos factores instrumentales pueden dejar inadvertidas ciertas patologías o variantes anatómicas.

El método de estudio ideal para la evaluación de la resonancia magnética sin embargo en el paciente pediátrico es altamente invasivo, por lo que determinar que pacientes realmente requieren este estudio debería ser precedido por un método alternativo de diagnóstico, como el ultrasonido.

¿Cuál es la incidencia de alteraciones anatómicas del cono medular en los recién nacidos mediante ultrasonido del hospital regional ISSSTE Puebla?

Objetivos

Objetivo general

Determinar la incidencia de las alteraciones anatómicas del cono medular identificados a través de ultrasonido en el recién nacido del hospital regional ISSSTE Puebla durante Mayo-Septiembre del 2023.

Objetivos específicos

Asociar factores de riesgo materno con la presencia de alteraciones anatómicas del cono medular en el recién nacido.

Asociar factores de riesgo perinatales con la presencia de alteraciones anatómicas del cono medular en el recién nacido.

Material y Métodos

Estudio de incidencia

Objetivo: descriptivo

Intervención del investigador: observacional

Temporalidad: transversal

Direccionalidad: prospectivo

Conformación de grupos: homodémico

Población de estudio

Recién nacidos del Hospital Regional ISSSTE Puebla.

Definición del grupo a intervenir

Pacientes recién nacidos en el hospital regional del ISSSTE Puebla en el periodo de mayo- septiembre 2023.

Criterios de inclusión

Recién nacidos vivos sanos.

Recién nacidos vivos con presencia de estigmas cutáneos.

Recién nacidos vivos con antecedente de trauma obstétrico.

Criterios de exclusión.

Pacientes con más de un mes de vida extrauterina.

Recién nacidos vivos que presenten algún tipo de disrafismo abierto.

Recién nacidos que cuenten con diagnóstico de lesión medular desde la valoración prenatal.

Padres de los pacientes que no autoricen participar en el estudio.

Tipo de muestreo.

A conveniencia del investigador, en orden consecutivo.

Metodología para el cálculo del tamaño de la muestra y tamaño de la muestra

De acuerdo con Blencowe (2015), si la verdadera prevalencia de alteraciones del cordón medular en recién nacidos es del 7.7%, para rechazar una hipótesis nula de no diferencia con una probabilidad de error tipo I del 5 % y un factor de precisión del 6%, entonces necesitamos estudiar a 61 ± 6 recién nacidos.

Blencowe, H., Kancherla, V., Moorthie, S., Darlison, M.W. and Modell, B. (2018), Estimates of global and regional prevalence of neural tube defects for 2015: a systematic analysis. Ann. N.Y. Acad. Sci., 1414: 31-46. https://doi.org/10.1111/nyas.13548

Descripción operacional de las variables.

Variable	Definición conceptual	Definición operacional	Escala de medición	Valor	Instrumento de medición
Tipo de alteración	1. Lipomielomeningocele: defecto del arco vertebral asociado con una médula espinal alargada con la placoda unida a una masa grasa ecogénica intratecal que sobresale en el tejido subcutáneo dorsal 2. Lipomielocele: Defecto espinal posterior que está cubierto de piel y muestra tejido de ecogenicidad grasa intercalado con el cordón medular dentro del canal espinal o en su borde con el espacio subaracnoideo anterior. 3. Meningocele: protrusión anecoica de las meninges a través de un defecto en la columna vertebral 4. Mielocistocele: dilatación marcada del canal central de la médula espinal que se muestra		Nominal politómica	1. Lipomielomeningocele 2. Lipomielocele. 3. Meningocele 4. Mielocistocele: 5. Lipoma intradural. 6. Lipoma del filum terminal. 7. Engrosamiento del filum terminal 8. Seno dérmico dorsal. 9. Diastematomielia. 10. Fistula entérica dorsal. 11. Agenesia caudal. 12. Hematoma epidural 13. Sección medular 14. Medula anclada. 15. Ventrículo terminal. 16. Quiste del filum terminal.	Ultrasonido

	como una imagen anecoica que separa las hojas ecogénicas del canal central 5. Lipoma intradural: lesión solida ecogénica que se encuentra al interior del espacio subaracnoideo del cordón medular. 6. Lipoma del filum terminal: Tejido con ecogenicidad similar a la grasa subcutánea por debajo del cono medular y con el filum terminal engrosado. 7. Engrosamiento del filum terminal: Filum terminal con un espesor mayor a 2.0mm en diámetro dorsoventral. 8. Seno dérmico dorsal: tracto revestido de epitelio desde la piel hasta la médula espinal que se muestra como una estructura ecogénica dentro del espacio subaracnoideo lleno de líquido anecoico. 9. Diastematomielia: División longitudinal de la médula espinal observado cómo una imagen anecoica que divide a los hemicordones. 10. Agenesia caudal: Ausencia completa de vertebras sacras y/o lumbares inferiores 11. Hematoma epidural: Desplazamiento de la medula espinal con aumento de la ecogenicidad del cordón medular y/o una colección hiperecogénica heterogénea 12. Sección medular:			

	Solución de continuidad total o parcial de la medula espinal con distorsión en su arquitectura 13. Medula anclada. 14. Dilatación del canal medular central: ligera dilatación del canal central de la médula espinal en los recién nacidos. 15. Ventrículo terminal: dilatación leve aislada del canal central distal en el cono normalmente localizado 16. Quiste del filum terminal: Estructura similar a un quiste, alargada, anecoica, orientada longitudinalmente, caudal al cono medular dentro del filum terminale de la línea media			
Sexo	Características biológicas y fisiológicas que definen a hombres y mujeres.	Nominal dicotómica	0= hombre 1= mujer	Exploración Física
Semanas de gestación	El período de tiempo comprendido entre la concepción y el nacimiento expresado en semanas y días	Numérica continua	Semanas de gestación	Historia clínica
Recién nacido prematuro	niños nacidos antes de las 37 semanas	Numérica continua	Semanas de gestación	Historia clínica
Edad corregida	Edad que tendría él bebe si hubiera nacido a las 40 semanas. — Edad Cronológica menos las semanas de prematuridad	Numérica continua	Edad corregida en semanas	Historia Clínica
Altura de cono medular	Referencia anatómica de la columna vertebral ósea a la cual se encuentra el ápex del cono medular.	Nominal politómica	0=Arriba de T12 1= T12-L1 2= L1 3= L1- L2 4= L2 5= L2-L3 6=L3	Ultrasonido

				7= Debajo de L3	
Grosor del filum terminal	Filamento fino de tejido conectivo que se extiende desde el ápex del cono medular hacia la cara anterior del Sacro	Espesor del Filum terminal medido a 1cm del ápex en sentido dorsoventral.	Numérica continua	Grosor de Filum terminal en mm	Ultrasonido
Movilidad del Filum terminal	Movimiento del Filum Terminal sincrónico con las pulsaciones del líquido cefalorraquídeo	Movimiento Sinusoidal del filum terminal representado gráficamente en modo M	Nominal dicotómico	0= inadecuada 1= adecuada	Ultrasonido modo M
Edad materna	Edad cronológica en años cumplidos por la madre al momento del parto.		Numérica continua	Edad en años	Historia clínica
Obesidad materna	acumulación anormal o excesiva de grasa que puede ser perjudicial para la salud.	Normal: IMC 18.5 -24.9 Sobrepeso: IMC 25-29.9 Obesidad: IMC >30	Nominal Politomica	0= normal 1= sobrepeso 2= obesidad	Historia clínica
Diabetes Materna	Intolerancia a los carbohidratos con diversos grados de severidad, previa al embarazo o que se diagnostica por primera vez durante el embarazo.	Glucemia previa al embarazo Glucemia despues del 2° trimestre >92mg/dl Glucemia al azar Curva de glucosa	Nominal dicotómica	0= ausente 1= presente	Historia clínica
Ruptura prematura de membranas	Perdida de la solución de continuidad de las membranas amnióticas en cualquier momento durante el embarazo.		Nominal dicotómica	0= ausente 1= presente	Historia clínica
Hipertermia	Aumento de la temperatura corporal en cualquier momento del embarazo. 37.5		Nominal dicotómica	0= ausente 1= presente	Historia clínica

Alcoholismo materno	Ingesta de bebidas alcohólicas durante el embarazo	Nominal dicotómica	0= ausente 1= presente	Historia clínica
Tabaquismo materno	Consumo activo o pasivo de productos derivados del tabaco.	Nominal dicotómica	0= ausente 1= presente	Historia clínica
Ingesta prenatal adecuada de ácido fólico	Consumo de Suplemento de ácido fólico un año previo y/o durante las primeras 13 semanas de gestación	Nominal dicotómica	0= ausente 1= presente	Historia clínica

Técnicas y procedimientos empleados

Se coloco al recién nacido en decúbito prono con un pequeño bulto en el abdomen para acentuar la lordosis lumbar.

Se coloco una barrera de látex y gel ultrasonográfico previo a la exploración.

Se procedió a realizar una ligera flexión del cuello para posteriormente colocar el transductor convexo de 1-5Mhz y explorar la unión craneocervical, tomando una imagen en el eje sagital de esta región, posteriormente se cambiará al transductor lineal de 5-13Mhz y se realizara una exploración en tiempo real de la totalidad del cordón medular en los ejes transversal y longitudinal, se obtuvieron imágenes representativas en sagital de la región dorsal y lumbosacra.

Se tomaron imágenes del cono medular en sus ejes longitudinal y transversal para posteriormente adquirir una imagen de amplitud extendida de la región lumbosacra y caracterizar la altura del cono medular.

Dos imágenes del filum terminal se adquirieron, una en modo B y eje longitudinal para caracterizar su trayecto y espesor midiéndolo a un centímetro de la punta del cono medular, la segunda imagen se obtuvo en plano sagital y modo M para demostrar gráficamente su pulsatilidad.

Todo hallazgo incidental se caracterizó con imágenes en escala de grises con planos ortogonales y aplicación de la herramienta Doppler (color y/o potencia) si estaba disponible.

Se retira la barrera de látex de los transductores.

Procesamiento y análisis estadístico.

Las variables fueron procesadas en programa Excel.

Para el análisis univariado, las variables nominales fueron expresadas en frecuencias y porcentajes. Las variables numéricas fueron expresadas en medidas de posición, en medidas de tendencia central y de dispersión de datos.

Para el análisis bivariado empleamos Chi cuadrada y calculamos una ORP (Razón de momios para la prevalencia), y consideraremos como significativo un valor de $p<0.05$.

ASPECTOS ÉTICOS.

Este proyecto se realizó bajo los principios éticos en materia de investigación.

Se vigiló en todo momento los principios de autonomía, beneficencia y no maleficencia, justicia y protección de datos personales. Se invitó a los participantes a través de consentimiento informado.

El proyecto fue evaluado y aprobado por los comités de investigación y ética en investigación del Hospital Regional ISSSTE Puebla. El número de registro del proyecto fue 256.2023.

RESULTADOS

Estudiamos un total de 60 pacientes, de los cuales el 56.7% fueron hombres (34/60) y el 43.3% fueron mujeres (26(/60), con una edad promedio de 34.2 semanas de gestación con una edad mínima de 26 semanas de gestación y un máximo de 40 semanas, el 40% de los recién nacidos fueron a término, y el 60% fueron prematuros.

Respecto a los factores de riesgo maternos identificados en el presente estudio,
El 93% de la población estudiada consumió ácido fólico desde el primer trimestre del embarazo, el 40% de las embarazadas presento un IMC normal, el 26% tiene sobrepeso y el 33% tiene obesidad; el 15% presento diabetes, el 35% tuvo ruptura prematura de membranas. El 6% presento hipertermia; solo hubo una paciente positiva para el consumo de alcohol y tabaco, por el desconocimiento de su estatus de embarazo.

En lo que respecta a los recién nacidos se identifico que el 48.4% presento una altura del cono medular por arriba de L3,el 33.3% presento un cono medular en L3 y solo el 18.3% por debajo de L3; no se encuentro relación significativa entre las variables estudiadas y la altura del cono medular, la incidencia de cono medular bajo fue mayor en los recién nacidos a termino con una incidencia de 9 casos de 36 pacientes a termino y de 2 casos de un total de 24 recién nacidos prematuros, el 100% de los pacientes tuvo movilidad del filum terminal.

Solo la ruptura prematura de membranas resultó estadísticamente significativa para la ubicación del cono medular, relacionándose con un valor de P= 0.01, observando que el 68.7% de los recién nacidos con esta condición materna presento una altura en L2-L3.

Respecto a las variantes anatómicas se identifico cuatro pacientes que las presentaron, en dos pacientes a término se encontró un ventrículo terminal y otros dos pacientes prematuros se encontró quiste de filum terminal, no hubo una asociación significativa entre las variables estudiadas y estos hallazgos.

Tabla 1. Datos demográficos generales

Variable	n= 60 Fcia (%)
Grupo de estudio	
A termino	24 (40)
Prematuros	36 (60)
Sexo	
Femenino	26 (43.3)
Masculino	34 (56.7)
Hipertension Arterial Sistémica materna	18 (45)
Diabetes Mellitus materna	21 (52.5)
Obesidad materna	20 (33.3)
Sobrepeso	16 (26.7)
Normal	24 (40)
Toxicomanías	3 (7.5)
Consumo de A fólico	56 (93)
Ruptura prematura de membranas	21 (35)
Comorbilildades maternas	
Hipertension Arterial Sistémica	18 (45)
Diabetes Mellitus materna	21 (52.5)
Obesidad materna	20(33.3)
Sobrepeso	16(26.7)
Normal	24(40)
Toxicomanías	3 (7.5)
Tabaquismo	1(1.7)
Alcoholismo	1(1.7)
Consumo de A fólico	56(93)
Ruptura prematura de membranas	21(35)
Altura del cono medular	
L1-L2	1(1.7)
L2	12(20)
L2-L3	16(26.7)
L3	20(33.3)
Debajo de L3	11(18.3)

Incidencia de variantes anatomicas	n= 60 Fcia (%)
Normal	56 (93.3)
Ventrículo terminal	2 (3.3)
Quiste de filum terminal	2 (3.3)

Tabla 2. Factores asociados a la altura del cono medular.

Variable	**L1-L2**	**L2**	**L2-L3**	**L3**	**<L3**	**P**
	n=1 **Fcia (%)**	**n=12** **Fcia (%)**	**n=16** **Fcia(%)**	**n=20** **Fcia:(%)**	**n=11** **Fcia(%)**	
Prematuro	**0** (0.0)	**5** (41.0)	**9** (56.2)	**13** (65.0)	**9** (81.8)	**0.2**
Obesidad	**0** (0.0)	**2** (16.6)	**4** (25.0)	**9** (45.0)	**5** (45.4)	**0.3**
DM2	**0**(0.0)	**2** (16.6)	**2** (12.5)	**3** (15.0)	**2** (18.1)	**0.9**
RPM	**0**(0.0)	**4** (33.3)	**11** (68.7)	**5** (25)	**1** (9.0)	**0.01**
Hipertermia	**0**(0.0)	**1** (8.3)	**3** (18.7)	**0** (0.0)	**0** (0.0)	**0.2**
Hombre	**1**(100)	**4** (33.3)	**9** (56.3)	**14** (70.0)	**6**(54.5)	**0.3**
Mujer	**0** (0.0)	**8** (66.6)	**7**(43.7)	**6**(30.0)	**5** (45.4)	

Grafica 2. Altura de cono medular por edad gestacional

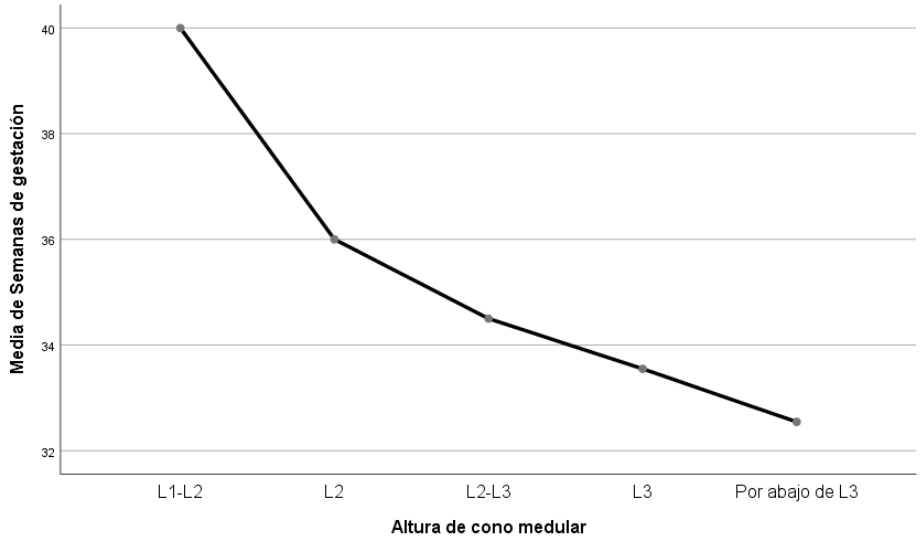

DISCUSIÓN

En el presente estudio se evaluó la incidencia de alteraciones del cono medular en los recién nacidos del hospital regional ISSSTE de puebla, mediante ultrasonido, con una incidencia de cuatro individuos de 60 estudiados, en ellos no se encontró factores de riesgo asociados.

De acuerdo con un análisis sistemático realizado con datos de alrededor del mundo la prevalencia de los defectos del tubo neural varia del 5.2 a 75.4 por cada 10 000 nacidos vivos ,con una media de 22.8 casos por 10,000 recién nacidos vivos reportados por la OMS para países latinoamericanos(Blencowe et al., 2018), El sistema de vigilancia epidemiológica de defectos del tubo neural y craneofaciales de Mexico nos reporta que para nos reporta una incidencia de hasta 1.2 por 10 000 nacidos vivos para el estado de Puebla, situando al hospital regional ISSSTE Puebla por debajo de la prevalencia reportada al no encontrar defectos del tubo neural.

Respecto a las variantes normales encontradas en el cono medular, se encontraron dos pacientes recién nacidos a término con ventrículo terminal y dos pacientes recién nacidos prematuros con quiste de filum terminal, en la literatura se reporta una incidencia similar a la reportada en un estudio de 103 pacientes realizado por Rypens (Rypens et al., 1995), en el presente estudio se pudieron caracterizar de mejor manera en las imágenes longitudinales respecto a la imagen transversal reportadas en el estudio previamente comentado, de igual forma los hallazgos atípicos encontrados en el presente estudio no requieren seguimiento o estudios de extensión mediante resonancia magnética ya que son autolimitados y los pacientes eran asintomáticos al momento de la exploración ultrasonográfica

Respecto a la altura del cono medular pudimos observar que el cono medular se localizó por debajo de la altura esperada para un adulto, encontrando con mayor frecuencia el cono medular a la altura de L3 en un 33% de los recién nacidos, sin embargo el porcentaje acumulado para una localización por arriba de L3,normal, es del 48 % , concordante con lo reportado en la literatura y que al compararlo con un estudio

realizado en adultos de la población mexicana mediante resonancia magnética se encuentra por debajo de lo esperado (Domínguez Gasca et al., 2018), , sin embargo se tiene que considerar el crecimiento discordante de los cuerpos vertebrales respecto al cordón medular para su localización final.

CONCLUSIONES

Conclusiones específicas

En el presente estudio no se identificó factores de riesgo maternos que predispongan a presentar alteraciones de la medula espinal en los recién nacidos del hospital regional ISSSTE Puebla.

La altura del cono medular en los recién nacidos del Hospital regional ISSSTE Puebla se encuentran por debajo de lo esperado para la población adulta mexicana.

Existe una relación estadísticamente significativa en la altura del cono medular con la ruptura prematura de membranas.

No existe relación significativa entre la edad gestacional y la altura del cono medular en los recién nacidos de este hospital.

Conclusión general

La prevalencia de alteraciones del cono medular en el presente estudio es del 6.6%, sin embargo el quiste de filum terminal y el ventrículo terminal son entidades poco reportadas por la literatura por lo que no hay datos estadísticos en estudios de gran escala para correlacionar su incidencia. Los factores asociados a este resultado pueden estar en relación con el tamaño de la muestra.

La localización del cono medular y la ruptura prematura de membranas presentan una relación estadísticamente significativa, por lo que se tendrá que estudiar mas a fondo la relación entre dichas variables.

Recomendaciones

Continuar con el muestreo de cordón medular por ultrasonido a los pacientes a los que se les realice un ultrasonido transfontanelar.

Realizar el seguimiento posterior a un mes después de la primera exploración del cordón medular, y/ o hasta que el núcleo de osificación de la pars interarticularis de los arcos posteriores de las vértebras lo permitan para confirmar la posición del cono medular y en caso de presentar sintomatología neurológica realizar estudio de resonancia magnética.

La realización de los ultrasonidos con equipo portátil en el servicio de terapia intensiva neonatal limita las modalidades de exploración, por lo que se recomienda realización de tamizaje por el personal adscrito al servicio de neonatología y en caso de requerir confirmación diagnostica realizarse el estudio en sala de ultrasonido y/o adquisición de un equipo con aplicación Doppler color para realizar estudios a la cama del paciente.

Propuesta de mejora

Asignar un servicio de ultrasonido portátil dentro del hospital y adquisición de transductor micro convexo de 3-11MHz para optimizar los tiempos de respuesta a la solicitud de estudio para cumplir con los protocolos de tamizaje propuestos por guía de práctica clínica de cuidados del recién nacido prematuro sano hospitalizado.

Bibliografía

Amore, M. A. (2013). Sistema Venoso Vertebral y Acigos: Su importancia en las anomalias del retorno venoso. *Revista Argentina de Cirugia Cardiovascular*, *Volumen XI*(numero 2), 85-98.

Barson, A. J. (1970). The vertebral level of termination of the spinal cord during normal and abnormal development. *Journal of Anatomy*, *106*(Pt 3), 489-497.

Blencowe, H., Kancherla, V., Moorthie, S., Darlison, M. W., & Modell, B. (2018). Estimates of global and regional prevalence of neural tube defects for 2015: A systematic analysis. *Annals of the New York Academy of Sciences*, *1414*(1), 31-46. https://doi.org/10.1111/nyas.13548

Deeg, K.-H., Lode, H.-M., & Gassner, I. (2007). Spinal Sonography in Newborns and Infants - Part I: Method, Normal Anatomy and Indications. *Ultraschall in Der Medizin - European Journal of Ultrasound*, *28*(05), 507-517. https://doi.org/10.1055/s-2007-963052

Domínguez Gasca, L. G., Magaña Reyes, J., Mora Constantino, J., Alcocer Maldonado, J. L., Domínguez Carrillo, L. G., Domínguez Gasca, L. G., Magaña Reyes, J., Mora Constantino, J., Alcocer Maldonado, J. L., & Domínguez Carrillo, L. G. (2018). Localización del cono medular por resonancia magnética en una población mexicana. *Acta médica Grupo Ángeles*, *16*(3), 194-199.

Edris, Y., Abdurahman, H., Desalew, A., & Weldegebreal, F. (2020). Neural Tube Defects and Associated Factors among Neonates Admitted to the Neonatal Intensive Care Units in Hiwot Fana Specialized University Hospital, Harar, Ethiopia. *Global Pediatric Health*, *7*, 2333794X20974218. https://doi.org/10.1177/2333794X20974218

Elías Oquendo, Y. H., Romero Navarro, L. del R., Fernández Pereira, B., Díaz Martínez, E., & Rubio Méndez, D. (2004). Importancia de los conocimientos anatómicos en las lesiones de médula espinal. *Revista Información Científica*, *43*(3), 8.

Gutiérrez-Cabrera, J. de J., Pedroza-Ríos, K. G., & Cuéllar-Martínez, S. (s. f.). Médula anclada en pacientes pediátricos y adolescentes. Revisión de 16 casos. *Rev Med Hosp Gen Mex*.

Hussein, N. A., Ahmed, K. A., Osman, N. M., & Yacoub, G. E. E. (2022). Role of ultrasonography in screening of spinal dysraphism in infants at risk. *Egyptian Journal of Radiology and Nuclear Medicine*, *53*(1), 46. https://doi.org/10.1186/s43055-022-00722-2

Irani, N., Goud, A. R., & Lowe, L. H. (2006). Isolated filar cyst on lumbar spine sonography in infants: A case-control study. *Pediatric Radiology*, *36*(12), 1283-1288. https://doi.org/10.1007/s00247-006-0317-9

Kumar, J., Afsal, M., & Garg, A. (2017). Imaging spectrum of spinal dysraphism on magnetic resonance: A pictorial review. *World Journal of Radiology*, *9*(4), 178-190. https://doi.org/10.4329/wjr.v9.i4.178

Lew, S. M., & Kothbauer, K. F. (2007). Tethered Cord Syndrome: An Updated Review. *Pediatric Neurosurgery*, *43*(3), 236-248. https://doi.org/10.1159/000098836

Lopez del Cerro, E. (2011, junio 29). *Trauma Obstétrico: Definicion, factores predisponentes.* . https://www.chospab.es/area_medica/obstetriciaginecologia/docencia/seminarios/2011-2012/sesion20110629_1.pdf

Ross, J. S., & Moore, K. R. (2015). *Diagnostic Imaging: Spine* (3rd Edition). Elsevier. https://www.elsevier.com/books/diagnostic-imaging-spine/978-0-323-79399-5

Rypens, F., Avni, E. F., Matos, C., Pardou, A., & Struyven, J. (1995). Atypical and equivocal sonographic features of the spinal cord in neonates. *Pediatric Radiology*, *25*(6), 429-432. https://doi.org/10.1007/BF02019055

Sadler, T. W. (2019). *Langman Embriología Médica* (14 edición). Wolters Kluwer.

Trapp, B., de Andrade Lourenção Freddi, T., de Oliveira Morais Hans, M., Fonseca Teixeira Lemos Calixto, I., Fujino, E., Alves Rojas, L. C., Burlin, S., Cerqueira Costa, D. M., Carrete Junior, H., Abdala, N., Tobaru Tibana, L. A., Takehara, E. T., & Dalul Gomez, G. (2021). A Practical Approach to Diagnosis of Spinal Dysraphism. *RadioGraphics*, *41*(2), 559-575. https://doi.org/10.1148/rg.2021200103

Unsinn, K. M., Geley, T., Freund, M. C., & Gassner, I. (2000). US of the Spinal Cord in Newborns: Spectrum of Normal Findings, Variants, Congenital Anomalies, and

Acquired Diseases. *RadioGraphics*, *20*(4), 923-938. https://doi.org/10.1148/radiographics.20.4.g00jl06923

Villafuerte, A. P., Macias, M. R. C., & Sanchez, J. C. B. (2011). Médula anclada. Presentación de caso / Tethered Cord Syndrome. A case report. *Revista de Ciencias Médicas de Pinar del Río*, *15*(1), Article 1. https://revcmpinar.sld.cu/index.php/publicaciones/article/view/747

Anexos

1. Formato de hoja de recolección de datos.

RPM	Hipertern	Alcoholisr	Tabaquisr	consumo de acido folico	Nombre de l	Sexo	Fecha de nacimiento	SDG	prematur	Edad corregida	Altura de cono medular	Grosor del filum terminal	Movilidad del filun terminal	Tipo de alteración
0	0	0	0	1	garrido cruz rn g	0	7/20/2023	35	si	35	6	1.2	1	0
0	0	0	0	1	garrido cruz rn g	1	7/20/2023	35	si	35	6	0.8	1	0
0	0	0	0	1	portillo portillo r	0	7/20/2023	27	si	27	7	1	1	0
0	0	0	0	1	chavez caballero	0	7/30/2023	34	si	34	7	1.4	1	0
0	0	0	0	1	neri roldan rn	0	7/29/2023	37	no	37	6	1.6	1	0
0	0	0	0	1	catalan laredo rr	0	8/31/2023	32	si	32	6	1.1	1	0
0	0	0	0	1	cercado luna rn	1	9/4/2023	37	no	37	6	1.6	1	0
0	0	0	0	1	osorio osorio rn	0	9/12/2023	28	si	28	7	1.3	1	0
0	0	0	0	1	hernandez rivas	0	3/9/2024	31	si	31	7	1.6	1	0
1	1	0	0	1	mendoza villavic	0	6/16/2023	37	no	37	5	1	1	0
1	0	0	0	1	leon mendoza rr	0	6/16/2023	39	no	39	6	1.2	1	0
1	0	0	0	1	resendiz garcia r	0	6/20/2023	39	no	39	5	1.3	1	0
0	0	0	0	1	perez garcia rn	1	6/20/2023	38	no	38	4	1.1	1	0
1	0	0	0	1	oliver gayosso rr	0	6/26/2023	35	si	35	5	0.8	1	0
1	0	0	0	1	servin espinoza	1	6/28/2023	40	no	40	7	1.6	1	0
0	0	0	0	1	gonzalez de jesu	1	6/28/2023	38	no	38	6	1.2	1	0
0	0	0	0	1	brianes cortez rr	0	7/3/2023	39	no	39	5	1.4	1	0
0	0	0	0	1	escutia perez rn	0	7/3/2023	28	no	28	6	1.6	1	0
0	0	0	0	1	mendez calleja r	1	6/5/2023	36	si	36	4	0.7	1	0
0	0	0	0	1	giron hernandez	1	6/4/2023	32	si	32	4	2	1	16
1	0	0	0	1	ortega hernande	0	6/4/2023	29	no	29	5	1.7	1	0
1	0	0	0	1	ortega hernande	0	6/4/2023	29	no	29	5	1.7	1	0
0	1	0	0	1	ramirez fragoso	0	5/25/2023	34	si	34	5	1.9	1	0
0	0	0	0	1	mendoza almaz	1	6/13/2023	34	si	34	7	1.7	1	0
0	0	0	0	1	luviano diaz rn	1	4/7/2023	32	si	32	7	1.3	1	0
0	0	0	0	1	zurita sanchez rr	1	9/23/2023	37	no	37	5	2	1	0
1	0	0	0	0	bernal gomez rn	0	11/14/2023	26	si	26	6	1.3	1	0
0	0	0	0	1	blanco hernand	1	12/1/2023	26	si	26	7	1.3	1	0
0	0	0	0	1	blanco hernand	0	12/1/2023	26	si	26	6	1.3	1	0
1	0	0	0	1	perez padilla rn	0	2/4/2024	32	si	32	4	1.3	1	0
0	0	1	1	1	rojas garcia rn	0	1/12/2024	36	si	36	6	1.3	1	0
1	0	0	0	1	ramirez cuevas r	0	2/10/2024	31	si	31	6	1.6	1	0
1	0	0	0	1	ramirez rodrigue	1	2/13/2024	31	si	31	6	1.6	1	0
1	0	0	0	1	gonzalez chona	1	2/13/2024	35	si	35	5	1.6	1	0
0	0	0	0	1	martinez garcia	1	2/16/2024	33	si	33	7	1.3	1	0
0	0	0	0	1	perez tecanhuey	0	3/2/2024	38	no	38	6	1.5	1	0
0	0	0	0	1	rios ramales rn g	0	6/14/2023	38	no	38	4	1.3	1	0
0	0	0	0	1	rios ramales rn g	0	6/14/2023	38	no	38	7	1.6	1	15
0	0	0	0	1	simental olivar r	0	4/3/2024	40	no	40	6	1.3	1	0
1	0	0	0	1	morales morales	1	4/4/2024	38	no	38	4	1.3	1	0
0	0	0	0	1	ramirez cera rn	0	4/5/2024	34	si	34	6	1.4	1	0
1	0	0	0	1	ramos garcia g1	1	4/6/2024	33	si	33	5	1.3	1	0
1	0	0	0	1	ramos garcia g2	1	4/7/2024	33	si	33	5	1.3	1	0
0	0	0	0	1	montes robles rr	1	9/1/2024	38	no	38	4	1.6	1	0
0	0	0	0	0	arriaga ramirez r	1	4/8/2024	30	si	30	6	1.6	1	0
0	1	0	0	1	velazquez padill	0	4/13/2024	34	si	34	4	1	1	0
1	0	0	0	1	rodriguez hernar	1	4/14/2024	36	si	36	5	1.3	1	0
0	0	0	0	1	fructoso nuñez r	1	4/15/2024	37	no	37	4	1.2	1	15
1	0	0	0	1	mora esteban rn	1	4/16/2024	39	no	39	5	1.5	1	0
0	0	0	0	0	martinez lopez r	0	4/17/2024	40	no	40	3	1	1	0
0	0	0	0	1	ventura muñoz r	0	8/1/2023	35	si	35	7	1	1	0
1	0	0	0	1	cruz gonzalez rn	0	6/23/2024	26	si	26	5	0.98	1	0
1	0	0	0	1	herrera gonzalez	0	7/31/2023	31	si	31	4	1.6	1	0
0	0	0	0	1	pretelin doming	0	8/8/2023	38	no	38	5	1.6	1	0
1	0	0	0	1	villalva zamora j	0	6/20/2023	35	si	35	6	1.4	1	0
0	0	0	0	1	lopez carrasco r	0	9/16/2024	36	si	36	6	1.4	1	16

2. Fotografías o imágenes de los procedimientos que realizaron (si aplica).

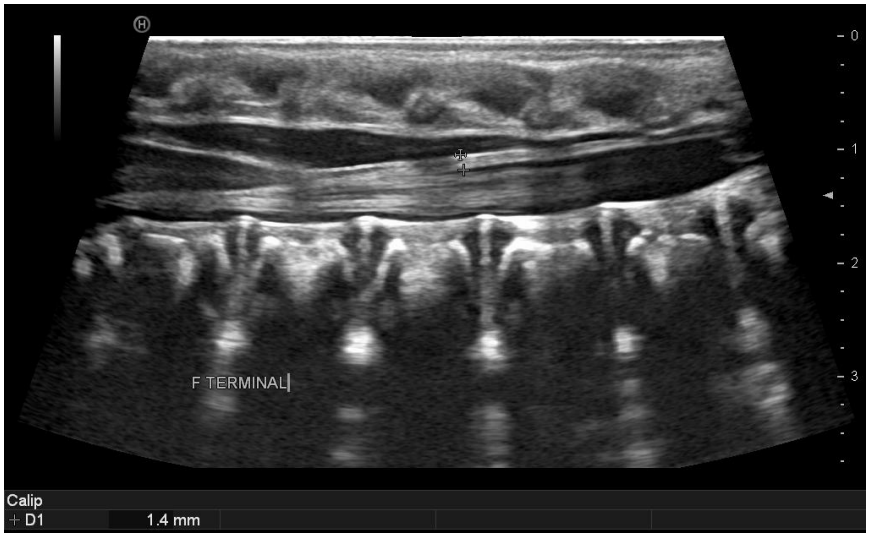

Figura1. Imagen de ultrasonido en modo B con transductor lineal en plano longitudinal a la altura de L5 en un paciente recién nacido, donde se identifica un filum terminal de 1.4mm(normal)

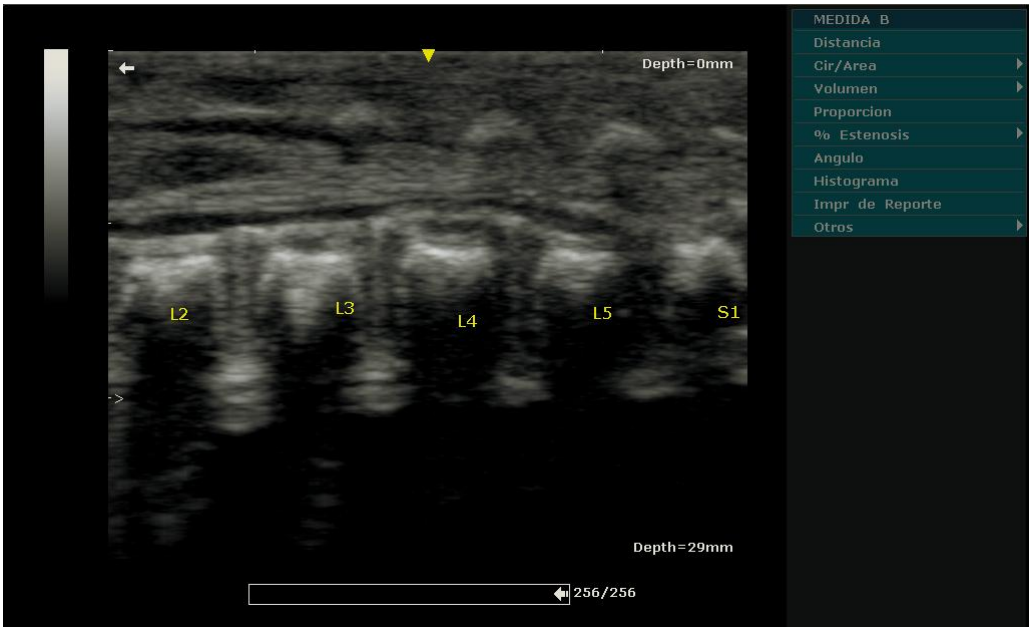

Figura 2. Imagen de ultrasonido en modo B con transductor lineal en plano longitudinal donde se enumeran los cuerpos vertebrales lumbares para la localización del cono

medular, nótese la diferencia de la morfología del cuerpo vertebral y cambio de angulación de la primer vertebra sacra(S1).

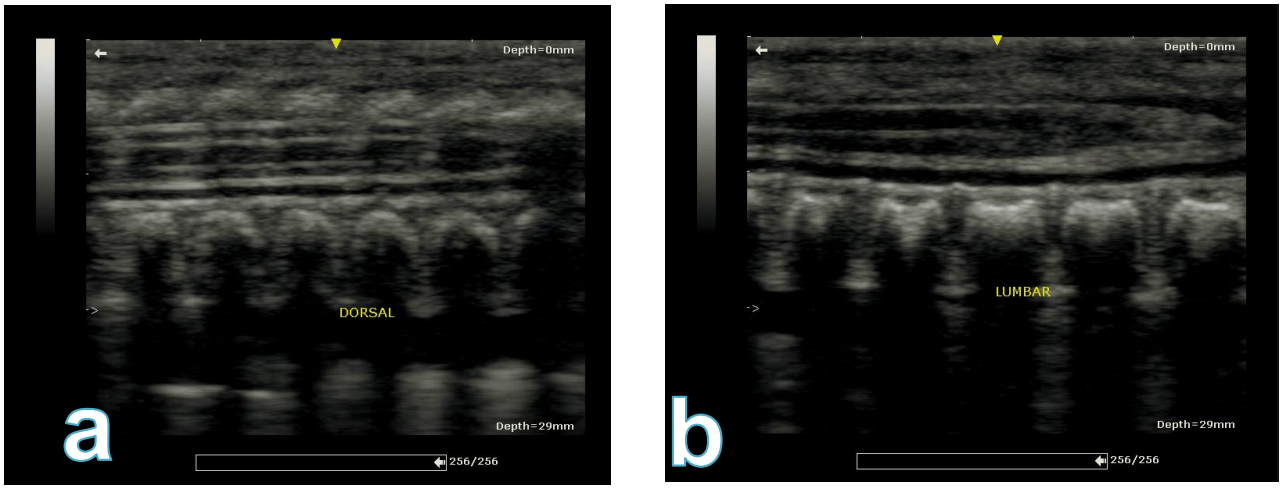

Figura 3. Imagenes de ultrasonido en modo B con transductor lineal en plano longitudinal, (a) columna dorsal presenta cuerpos vertebrales mas redondeados, (b) la columna lumbar presenta cuerpos vertebrales cuadriculares, en su interior podemos identificar el cordón medular hipoecoico homogéneo con paredes ecogénicas y canal central ecogénico por el plegamiento de ambas caras anterior y posterior, el cordon se encuentra rodeado por liquido cefalorraquídeo que aparece como una fina capa anecoica ventral y dorsal.

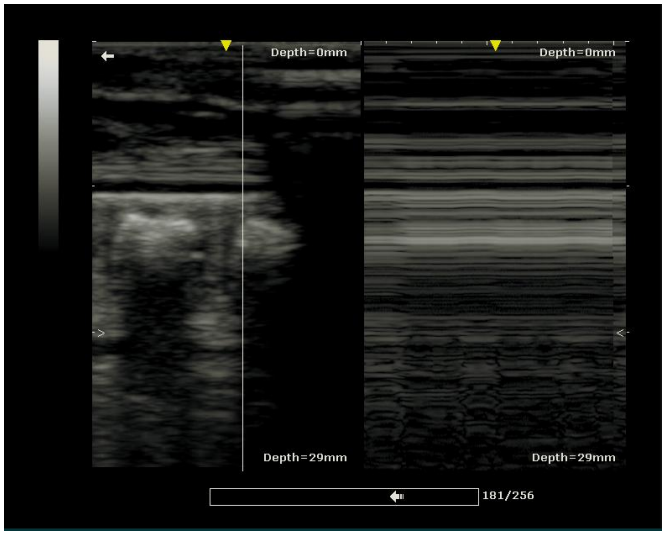

Figura 4. Imagen de ultrasonido en modo B y M con transductor lineal en plano longitudinal en la cual podemos representar gráficamente la pulsatilidad del liquido

cefalorraquideo que se transmite hacia el filum terminal de forma fisiológica por la relación entre la presión intracraneal y la presión arterial sistémica.

Figura 5. Imagen de ultrasonido en modo B con transductor convexo en plano longitudinal colocado en la nucal del paciente, este abordaje nos permite una evaluación de la unión craneocervical, fosa posterior y la columna cervical.

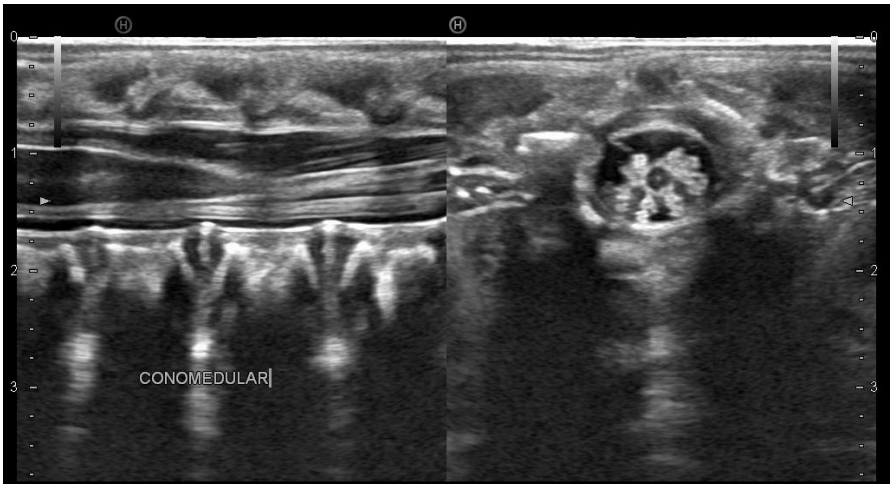

Figura 6. Imagen de ultrasonido en modo B con transductor lineal en plano longitudinal y transverso del cono medular, nótese como en el plano transverso la punta del cono medular como una imagen hipoecoica con un centro ecogénico(que posterior mente se convierte en el filum terminal) con imágenes ecogénicas rodeándolo, estas corresponden a las fibras nerviosas de la cauda equina.

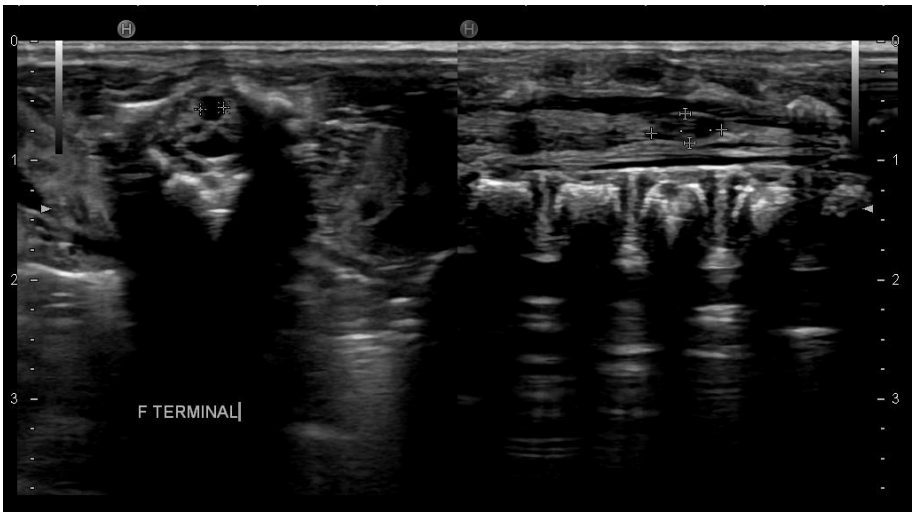

Figura 7. Imagen de ultrasonido en modo B con transductor lineal en plano longitudinal y transverso a la altura del filum terminal, donde se encontró una imagen de morfología oval, con pardes delgadas y contenido isoecoico al liquido cefalorraquiedeo, sin vascularidad demostrada por Doppler color(no mostrado) que corresponde con un quiste de filum terminal.

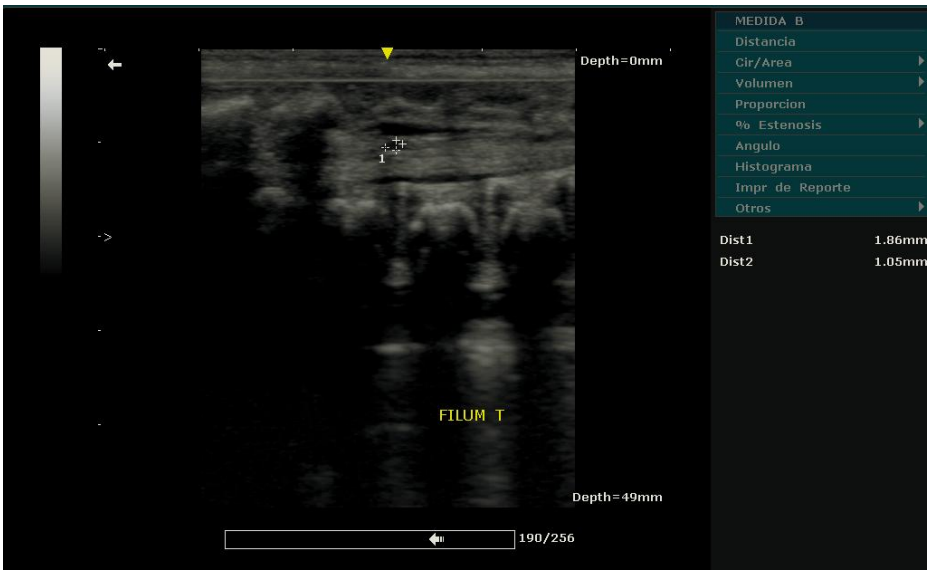

Figura 7. Imagen de ultrasonido en modo B con transductor lineal en plano longitudinal y a la altura del filum terminal, donde se encontró una imagen de morfología oval, con pardes delgadas y contenido isoecoico al liquido cefalorraquiedeo dependiente de la

pared posterior del cono medular y que este hallazgo corresponde con un ventrículo terminal.

4. Formato de consentimiento informado.

ASENTIMIENTO INFORMADO PARA PARTICIPAR EN UN ESTUDIO DE INVESTIGACIÓN EN SALUD

Título del protocolo: **Incidencia de las alteraciones anatómicas del cono medular identificados a través de ultrasonido en el recién nacido del hospital regional ISSSTE Puebla.**
Investigador principal: Dr. Juan Jiménez Mondragón
Sede donde se realizará el estudio: Hospital regional ISSSTE Puebla.
Teléfono y horario donde localizarlo. 722-629-7564, disponible 24 horas

Investigador asociado: _____
Sede donde se localiza: _____
Teléfono y horario donde localizarlo: _____

Se le está invitando a que su hijo participe en este estudio de investigación médica. Antes de decidir si participa o no, debe conocer y comprender cada uno de los siguientes apartados. Este proceso se conoce como asentimiento informado. Siéntase con absoluta libertad para preguntar sobre cualquier aspecto que le ayude a aclarar sus dudas al respecto.
Una vez que haya comprendido el estudio y si usted desea que su hijo pueda participar, entonces se le pedirá que firme esta forma de consentimiento, de la cual se le entregará una copia firmada y fechada.

JUSTIFIACIÓN DEL ESTUDIO.

- Diferenciar mediante un estudio que no pone en riesgo la vida de los recién nacidos a los niños sanos de los que tienen alguna enfermedad oculta en la medula espinal.

OBJETIVOS DEL ESTUDIO.
A usted se le está invitando a participar en un estudio de investigación que tiene como objetivos

- Conocer las alteraciones más frecuentes de la medula espinal en la población recién nacida del Hospital regional ISSSTE Puebla.

BENEFICIOS DEL ESTUDIO

En estudios realizados anteriormente por otros investigadores se ha observado que del 3 al 8% de los recién nacidos vivos pueden tener anomalías estructurales de baja importancia y menos del 2% presentan una o varias anomalías que requieren tratamiento médico-quirúrgico.
Con este estudio conocerá de manera clara si su hijo tiene una medula espinal normal o con alguna enfermedad no vista en los estudios de imagen durante su embarazo.

Este estudio permitirá que en un futuro otros pacientes puedan beneficiarse del conocimiento obtenido para evitar estudios innecesarios de alto riesgo y tener una mejor tamizaje y planeación de las cirugías de medula espinal en pacientes que lo requieran.

PROCEDIMIENTO DEL ESTUDIO
En caso de aceptar participar en el estudio se le realizarán algunas preguntas sobre usted, sus hábitos alimentarios y consumo de sustancias teratógenas, sus antecedentes médicos, ginecológicos y obstétricos, así como los antecedentes perinatales de su hijo.

RIESGOS ASOCIADOS CON EL ESTUDIO

Este estudio consta de las siguientes fases:
La primera implica colocar al paciente boca abajo con una almohada sobre su pecho.

Posterior a posicionar al bebe, se procederá a aplicar gel para ultrasonido en su espalda y realizar un rastreo con un dispositivo de imagen por ultrasonido con diversos cabezales para observar la medula espinal desde la base del cráneo hasta el coxis.
Se realizarán mediciones al momento del estudio y en el procesado de las imágenes y se retirara el exceso de gel.

Posterior a la exploración puede presentar enrojecimiento momentáneo de la piel explorada que desaparece en algunos minutos u horas.
La segunda parte del estudio es analizar las imágenes obtenidas y corroborar mediciones con los médicos responsables del servicio de Imagenología.

En caso de que usted desarrolle algún efecto secundario o requiera otro tipo de atención, está se le brindará en los términos que siempre se le ha ofrecido.
ACLARACIONES

- Su decisión de participar en el estudio es completamente voluntaria.
- No habrá ninguna consecuencia desfavorable para usted, en caso de no aceptar la invitación.
- Si decide participar en el estudio puede retirarse en el momento que lo desee, - aun cuando el investigador responsable no se lo solicite-, informando las razones de su decisión, la cual será respetada en su integridad.
- No tendrá que hacer gasto alguno durante el estudio.
- No recibirá pago por su participación.
- En el transcurso del estudio usted podrá solicitar información actualizada sobre el mismo, al investigador responsable.
- La información obtenida en este estudio, utilizada para la identificación de cada paciente, será mantenida con estricta confidencialidad por el grupo de investigadores.
- En caso de que usted desarrolle algún efecto adverso secundario no previsto, -tiene derecho a una indemnización, siempre que estos efectos sean consecuencia de su participación en el estudio.
- Usted también tiene acceso a las Comisiones de Investigación y Ética del Instituto en caso de que tenga dudas sobre sus derechos como participante del estudio, solicitando información a través de: (proporcionar nombre de un
- integrante del comité, teléfono y horario de localización).
- Si considera que no hay dudas ni preguntas acerca de su participación, puede, si así lo desea, firmar la Carta de Consentimiento Informado anexa a este documento.

CARTA DE ASENTIMIENTO INFORMADO

Yo, _____
he leído y comprendido la información anterior y mis preguntas han sido respondidas de manera satisfactoria. He sido informado y entiendo que los datos obtenidos en el estudio pueden ser publicado o difundidos con fines científicos. Convengo en participar en este estudio de investigación.

Recibiré una copia firmada y fechada de esta forma de consentimiento informado.

_____
Firma del padre o tutor. Fecha

_____
Testigo
Domicilio
Parentesco

En esta parte debe ser completada por el Investigador (o su representante):
He explicado al Sr. (a). _____ la naturaleza y los propósitos de la investigación; los riesgos y beneficios que implica su participación. He contestado a las preguntas en la medida de lo posible y he preguntado si tiene alguna duda. Acepto que he leído y conozco la normatividad correspondiente para realizar investigación con seres humanos y me apego a ella.
Una vez concluida la sesión de preguntas y respuestas, se procedió a firmar el presente documento

_____
Firma del investigador. Fecha.