



BENEMÉRITA UNIVERSIDAD AUTÓNOMA DE PUEBLA
COMPLEJO REGIONAL NORORIENTAL
CENTRO UNIVERSITARIO DE LA SALUD

**“Importancia de la capacitación y actualización del
técnico radiólogo en mastografía para el diagnóstico de
cáncer de mama”**

TESINA

Para obtener el título de:

PROFESIONAL ASOCIADO EN IMAGENOLOGIA

Presenta

Miguel Ángel Monreal Chino

Director experto:

T.R. Osmar Javier Rodríguez Pazos

Director metodológico:

M.H. Ana Liviere Vargas Vizuet

Teziutlán, Pue.

Agosto del 2023.



BUAP

BENEMÉRITA UNIVERSIDAD AUTÓNOMA DE PUEBLA
COMPLEJO REGIONAL NORORIENTAL
CENTRO UNIVERSITARIO DE LA SALUD

**“Importancia de la capacitación y actualización del
técnico radiólogo en mastografía para el diagnóstico de
cáncer de mama”**

TESINA

Para obtener el título de:

PROFESIONAL ASOCIADO EN IMAGENOLOGIA

Presenta

Miguel Ángel Monreal Chino

Teziutlán, Pue.

Agosto del 2023.



BENEMÉRITA UNIVERSIDAD AUTÓNOMA DE PUEBLA
COMPLEJO REGIONAL NORORIENTAL
CENTRO UNIVERSITARIO DE LA SALUD

**“Importancia de la capacitación y actualización del
técnico radiólogo en mastografía para el diagnóstico de
cáncer de mama”**

TESINA

Para obtener el título de:

PROFESIONAL ASOCIADO EN IMAGENOLOGIA

Presenta

Miguel Ángel Monreal Chino

Director experto:

TR. Osmar Javier Rodríguez Pazos

Director metodológico:

M.H. Ana Liviere Vargas Vizuet

Revisores:

Mtro. Abelardo Romero Fernández

T.R. Blanca Isabel Aparicio

T.R. Marcelo Antonio Sánchez Betancourt.

Teziutlán, Pue.

Agosto del 2023.



"HUP, 50 años de enseñanza y salud"

OFICIO: CRZN/3580/2022
C. Miguel Ángel Monreal Chino

P R E S E N T E .

En atención a la solicitud con fecha 28 de septiembre de 2022 presentada a la Responsable de Titulación y Seguimiento de Egresados para la revisión y autorización del anteproyecto titulado: **"La importancia del técnico radiólogo capacitado en el estudio mastográfico"** para sustentar examen profesional, comunico a usted lo siguiente:

1.-Se acepta en lo general el anteproyecto con la salvedad de que se cumpla con las observaciones convenientes que, tanto el Comité Académico del Programa Educativo notificó en el dictamen de aprobación, así como los señalados por los Directores de TESINA, para lo cual se han designado:

DIRECTOR EXPERTO DE TESINA: T.R. Osmar Javier Rodríguez Pazos

DIRECTORA METODOLÓGICA DE TESINA: Mtra. Ana Liviere Vargas Vizuet

2.-El tiempo para concluir el trabajo y presentar su examen profesional es de **no más de seis meses** considerados a partir de la fecha de emisión del presente documento.

3.- Una vez concluida la Tesina y que sea liberada de su(s) director(es), se turnará a dos revisores quienes en un plazo no mayor a diez días hábiles rendirán su dictamen. En caso de ser liberada, se le informará la fecha, día, lugar y hora de su celebración de examen oral.

4.-Se asignan como revisores de la Tesina a los siguientes catedráticos:

Revisor de Tesina: Mtro. Abelardo Romero Fernández

Revisor de Tesina: Dr. Gastor Alejandro Flores Calixto

Se hace de su conocimiento para los efectos correspondientes.

Atentamente

"Pensar Bien, Para Vivir Mejor"

Teziutlán, Pue., 11 de noviembre de 2022.

Dr. Sergio Díaz Carranza
Director del Complejo Regional Nororiental

c.c.p.- Archivo y Minutario
DR. SDC/eft



Complejo Regional
Nororiental

Arias y Boulevard sin número
Col. El Carmen, Teziutlán, Puebla.
222 2 29 55 00 Ext. 5538, 3700, 3701, 3702



Oficio No. CRZN/2463/2023

C. Monreal Chino Miguel Ángel
Egresado de Profesional Asociado en Imagenología
Complejo Regional Nororiental
Benemérita Universidad Autónoma De Puebla
PRESENTE


Con base en el dictamen emitido por el T. R. Osmar Javier Rodríguez Pazos (Director de Memoria), M.H Ana Liviere Vargas Vizuet (Directora Metodológico) y los revisores Mtro. Abelardo Romero Fernández, T.R. Blanca Isabel Aparicio Zapata, T.R. Marcelo Antonio Sánchez Betancourt, en calidad de Consejo Particular se autoriza la impresión del trabajo de memoria de experiencia profesional:

“IMPORTANCIA DE LA CAPACITACIÓN Y ACTUALIZACIÓN DEL TÉCNICO RADIÓLOGO EN MASTOGRAFÍA PARA EL DIAGNOSTICO DE CÁNCER DE MAMA”

Correspondiente al Programa Educativo de Profesional Asociado en Imagenología.

Sin más por el momento, quedo de Usted como su seguro servidor.

Atentamente
“Pensar bien, para vivir mejor”
Teziutlán, Puebla., a 05 de julio de 2023


Dr. Sergio Díaz Carranza
Director
Complejo Regional Nororiental



c.c.p. Archivo y Minutario
Dr.SBC

Complejo Regional Nororiental | Arias y Boulevard sin numero
Col. El Carmen, Teziutlán, Puebla.
222 2 23 55 00 Ext. 5538, 3700, 3701, 3702



Oficio No. CRZN/2464/2023

Mtro. Ricardo Valderrama Valdez
Director De Administración Escolar
Benemérita Universidad Autónoma De Puebla
P R E S E N T E


Por este conducto me permito comunicar a Usted que el Monreal Chino Miguel Ángel, con matrícula 201809241 pasante del Programa Educativo de Profesional Asociado en Imagenología, ha cumplido con los requisitos establecidos en este Complejo Regional Nororiental en relación a la elaboración de su trabajo recepcional titulado “IMPORTANCIA DE LA CAPACITACIÓN Y ACTUALIZACIÓN DEL TÉCNICO RADIOLOGO EN MASTOGRAFÍA PARA EL DIAGNOSTICO DE CÁNCER DE MAMA”, por lo que la modalidad de Titulación será por defensa de memoria de experiencia profesional.

Así mismo, comunico a Usted el examen profesional que sustentará el mencionado pasante será el día 22 de agosto de 2023, a las 16:00 horas, en la modalidad presencial y el Jurado calificador estará constituido de la siguiente manera:

PRESIDENTE T.R. Blanca Isabel Aparicio Zapata
SECRETARIO T.R. Andrés Hernández Apango
VOCAL M.H Ana Liviere Vargas Vízuet
SUPLENTE T.R. Marcelo Antonio Sánchez Betancourt

Sin más por el momento, quedo de Usted como su seguro servidor.

Atentamente
“Pensar bien, para vivir mejor”
Teziutlán, Puebla., a 05 de julio de 2023.


Dr. Sergio Díaz Carranza
Director
Complejo Regional Nororiental



c.c.p. Archivo y Minutario
Dr.SDC

Complejo Regional Nororiental | Arias y Boulevard sin numero
Col. El Carmen, Teziutlán, Puebla.
222 2 23 55 00 Ext. 5538, 3700, 3701, 3702

Agradecimientos

A Dios:

Por la vida y todas las bendiciones que me ha dado.

A mi madre:

Quien me apoyó, me comprendió, me dio su cariño y amor incondicional. Estando siempre presente en los momentos buenos y malos de mi vida.

A mi padre:

Quien con amor lo ha dado todo por mí y nunca me ha fallado, quien siempre escuchó mis problemas y me dio consejos.

A mi tío:

Quien me apoyó y ayudó cuando pasamos algunos momentos difíciles.

A mis hermanos:

Con quienes he convivido toda mi vida y hemos pasado momentos felices.

A mis amigos de universidad:

Con quienes forjé una amistad durante mi vida universitaria

A mis asesores:

Quienes compartieron sus conocimientos y con paciencia hicieron posible este trabajo.

Gracias por ser parte de mi vida.

Dedicatoria

Claudio Chino Brito

Abuelo, dedico este logro a tu memoria, culminando así un logro más en mi vida, mi carrera profesional.

Los años pasan y la vida sigue, pero aun así estaré esperando para volverte a ver

Gracias por todas tus enseñanzas y por ser parte fundamental en mi vida

Te extrañaré toda la vida.

Resumen

El cáncer de mama es un problema de salud pública en México siendo la primera causa de morbilidad y mortalidad por cáncer en la mujer adulta en Latinoamérica, y en el mundo. La mastografía como herramienta clínica ha ido evolucionando y actualizándose con el paso del tiempo. En 1913, uno de los pioneros, Albert Salomón realizó la primera descripción mediante Rayos X de la mama, para demostrar la propagación del tumor y su extensión, dando a conocer la anatomía macro y microscópica. La relevancia de esta investigación se basa en reconocer la importancia del técnico radiólogo capacitado y actualizado en mastografía para el diagnóstico de cáncer de mama. Respondiendo a la pregunta ¿Por qué es necesario el papel o participación del técnico radiólogo capacitado en el estudio de mastografía?, se anticipa que la calidad de atención en la paciente, así como la eficiencia en su diagnóstico se verá favorecida con la correcta ejecución de las proyecciones mastográficas derivadas de un adecuado desempeño del técnico radiólogo. Esta investigación está fundamentada en una revisión bibliográfica exhaustiva sobre el tema, indistintamente se recurre a publicaciones con enfoque cualitativo o cuantitativo. Los elementos expuestos van a convertir al técnico radiólogo en un primer eslabón determinante en el éxito de la cadena médica, el cual cuenta con los conocimientos necesarios y pueda entender por qué y cómo realizar las proyecciones, colabore prácticamente en el diagnóstico, generando el reconocimiento y los recursos en la toma de mastografía dentro de las instituciones que cuenten con este servicio.

Palabras Claves: Mastografía, Técnico radiólogo, Cáncer de mama, Patologías, Mama.

Índice de Contenido

Resumen.....	10
ÍNDICE DE TABLAS	13
ÍNDICE DE FIGURAS	13
Capítulo 1: Planteamiento del problema	15
Problema de Investigación.....	15
Antecedentes	16
Justificación.....	21
Objetivos	26
<i>Objetivo General</i>	26
<i>Objetivos Específicos</i>	26
Hipótesis/Premisa(s)	26
Capítulo 2: Marco Teórico.....	27
Anatomía Radiológica Mamaria	28
División de la Mama	30
Patologías Mamarias.....	33
Patrones Mastográficos Según el ACR BI-RADS.....	40
Capítulo 3: Metodología de la Investigación	48
Capítulo 4: Mastografía	50
Mastografía Convencional.....	50
Mastografía Digital	51
Tipos de Mastografía	54
<i>Mastografía de Tamizaje</i>	55
<i>Mastografía Diagnóstica</i>	55
Capítulo 5: Proyecciones Mastográficas y Calidad de la Imagen.....	57
Proyecciones Mastográficas.....	57

Proyecciones Convencionales o de Rutina	60
<i>Proyección Cráneo Caudal o Céfalocaudal (CC)</i>	60
<i>Proyección Oblicua Mediolateral (OML)</i>	61
Proyecciones Mastográficas Complementarias	62
<i>Proyección Lateral (ML-LM)</i>	62
<i>Proyección Axilar (AT)</i>	63
<i>Proyección Cráneo Caudal Exagerada (XCCL)</i>	64
<i>Compresión Focal o Localizada</i>	65
<i>Magnificación</i>	65
<i>Proyección en Escote o Valle (CV)</i>	66
<i>Proyección de Giro o Rol (RL, RM)</i>	67
<i>Proyección Tangencial (TAN)</i>	68
<i>Proyección Caudo Craneal (FB)</i>	68
<i>Técnica Mastográfica en Mujeres con Implantes</i>	69
Importancia en la Calidad de la Imagen	70
Capítulo 6: Normas Oficiales Mexicanas	73
NOM-229-SSA1-2002	74
NOM-041-SSA2-2011	79
Capítulo 7: Discusión y Análisis	82
Capítulo 8: Conclusiones	87
ANEXOS	93
Bibliografía	89

ÍNDICE DE TABLAS

Tabla 1. HISTORIA DE LA MASTOGRAFÍA.....	16
Tabla 2. CLASIFICACIÓN DE LA PATOLOGÍA DE LA MAMA	33
Tabla 3. TUMORES BENIGNOS DE LA MAMA	35
Tabla 4. DESARROLLO DEL CÁNCER DE MAMA	38
Tabla 5. LÉXICO MASTOGRÁFICO SEGÚN EL ACR BI-RADS.....	40
Tabla 6. CATEGORÍAS DE EVALUACIÓN BI-RADS.....	42
Tabla 7. SISTEMAS CONVENCIONALES CON PELÍCULA PANTALLA	79

ÍNDICE DE FIGURAS

Figura 1. Defunciones de Mujeres por Tumores Malignos 2021 (Porcentaje).	93
Figura 2. Defunciones por Cáncer de Mama en Mujeres de 20 años y más, 2021.	93
Figura 3. Defunciones por Cáncer de Mama en Mujeres de 20 años y más, Según el Lugar de Ocurrencia.....	94
Figura 4. División Clínico-Topográfico de la Mama	94
Figura 5. A. Orientación Clínico-Topográfico de la Mama en Mastografía ...	94
Figura 5. B. Orientación Clínico-Topográfica en Mastografía	95
Figura 6. A. Cuadrantes en Proyecciones Mastograficas.....	95
Figura 6. B. Cuadrantes en Proyecciones Mastograficas.....	95
Figura 7. Composición de la Mama	96
Figura 8. Masa	96
Figura 9. Calcificaciones.....	96
Figura 10. Calcificaciones con Sospecha de Malignidad	97
Figura 11. Comparación entre Sistemas Análogos, DR y CR	97
Figura 12. Proyección Cráneo Caudal y sus Pasos	98
Figura 13. Proyección Oblicua Medio Lateral (OML).....	98

Figura 14. Proyección Medio-lateral.....	98
Figura 15. Proyección Latero-Medial (LM).....	99
Figura 16. Proyección Axilar.....	99
Figura 17. Proyección Céfalo Caudal Exagerada (XCCL)	99
Figura 18. Proyección en Compresión Local o Focalizada.....	99
Figura 19. Cono de Magnificación	99
Figura 20. Proyección en Escote o Valle	100
Figura 21. Proyección Cráneo Caudal con Rotación.....	100
Figura 22. Proyección Tangencial	100
Figura 23. Proyección Caudo CráNeal.....	100
Figura 24. Posición de los Implantes.....	101
Figura 25. Diagrama de la Técnica de Eklund	101

Capítulo 1: Planteamiento del problema

Problema de Investigación

El cáncer de mama es una enfermedad heterogénea causada por la progresiva acumulación de aberraciones genéticas (Ramírez, 2018). Dada su elevada incidencia y mortalidad, diversos estudios internacionales han demostrado que la mastografía es una gran herramienta de tamizaje que permite evaluar distintas patologías mamarias, incluido el cáncer de mama, de forma oportuna, mejorando el pronóstico de supervivencia, sin embargo, para llegar a un buen estudio de tamizaje es necesario del técnico radiólogo, ya que este permite agilizar el diagnóstico para así lograr un tratamiento oportuno (López Carrillo, 2014).

En la actualidad, se conocen más aspectos genéticos y biológicos de las células que originan el cáncer de mama. Con este conocimiento se puede planear los tratamientos en función de estas características biológicas, los cuales son los responsables de los distintos comportamientos del cáncer de mama. Por lo tanto, el cáncer de mama es una enfermedad muy difícil de tratar, ya que existen varios tipos y estadios de este, pero que con la ayuda de un profesional encargado en la toma de mastografía y el equipo especializado se puede realizar una detección temprana a las pacientes.

Para identificar los hallazgos de las diferentes lesiones que puede haber en la mama, tanto cáncer de mama como patologías benignas, se empleará el uso de la mastografía, siendo su objetivo la obtención de una imagen de la mayor cantidad de volumen posible del tejido mamario y sus alrededores. Para este fin, se busca reducir el número de proyecciones para disminuir la dosis de radiación recibida por el tejido, así como también la de optimizar el tiempo utilizado en la exploración, ya que, al ser un estudio de tamizaje habitual, el tiempo es primordial (Barrionuevo, 2008).

El cáncer de mama aumenta el riesgo de muerte en mujeres con el tiempo. Así que en la detección precoz del cáncer de mama se busca favorecer un tratamiento más efectivo y con ello la disminución de la mortalidad. Entonces, la mastografía será la técnica de elección para la detección temprana oportuna del cáncer de mama, puesto que la mastografía ha demostrado ser un método simple y preciso.

Un estudio mastográfico consiste en la toma de las distintas proyecciones donde el técnico radiólogo debe estar capacitado y actualizado en todo momento, en este estudio se

distinguen diferentes proyecciones las cuales deben ser tomadas correctamente, esas proyecciones se dividen en 2 categorías las convencionales o de rutina: cráneo caudal y mediolateral oblicua y las proyecciones complementarias (como proyecciones de magnificación y conos de compresión, entre otras), las cuales se realizan cuando el técnico radiólogo observe alguna cosa anormal o que este lo crea conveniente.

Entonces el problema yace en la importancia de la capacitación del técnico radiólogo para realizar las pruebas de tamizaje y diagnóstico para la población general en México. Si agregamos que, al no haber suficiente personal capacitado para abarcar de manera adecuada la extensión del territorio nacional, el técnico radiólogo se vuelve indispensable para esta labor; ya sea en la toma de las proyecciones por mastografía de tamizaje, así como a través del diagnóstico por mastografía, para poder ayudar a disminuir el número de pacientes que diagnostican con cáncer de mama y que pueda llegar a ser tarde.

Antecedentes

La mastografía consiste en la obtención de imágenes radiológicas de la glándula mamaria con el fin de hallar lesiones en el seno mamario; como estudio radiodiagnóstico representa un capítulo interesante en la historia de la tecnología médica ya que, aunque al principio los médicos mostraron poco interés ante este estudio, fue a partir del año 1960 que se convirtió en un estudio indispensable para reducir la mortalidad del cáncer de mama por varios motivos, como el interés de la detección temprana, la profesionalización de la radiología al igual que el atractivo cada vez mayor de las imágenes en la medicina, se volvió un estudio de mayor importancia. Así en la **Tabla 1** se resume un poco la historia sobre la mastografía y de cómo llegó a lo que es hoy. (Aspron, 2018).

Tabla 1.

HISTORIA DE LA MASTOGRAFÍA

Año	Nombre	Aportación
1913	Albert Salomón	Realizó la primera descripción mediante Rayos X de la mama, estudiando tres mil piezas anatómicas de mastectomía con la finalidad de demostrar la propagación del tumor, así como su extensión a los ganglios linfáticos

		axilares, dando a conocer la anatomía macro y microscópica. Después hubo un largo periodo donde no hubo publicaciones al respecto del tema.
1930	Stafford L. Warren	Médico radiólogo que prestó especial atención a la mama, con ello logró desarrollar una técnica precursora, la estereotaxia de mama.
1930-1940		La aparición de la galactografía mejoró la visualización de los conductos galactóforos.
1938	Gershon-Cohen y Strickler	Comenzaron a analizar las diferentes formas de la mama normal sana, realizando comparaciones con preparaciones histológicas, gracias a la incomprensión de sus colegas.
1949	Raúl Leborgne	En Uruguay se identificó las microcalcificaciones, revitalizando y reconociendo la importancia de la compresión mamaria para mejorar la calidad de la imagen.
1949	Uruguay, Raúl Leborgne	Aplicó una nueva tecnología en la mastografía y galactografía, con una placa simple sobre un cartón sin hojas de refuerzo y como localizador con almohadilla compresora para inmovilizar la mama sin dañarla, con esto se comprobó que los “finos granos de sal que aparecían o se observaban en las radiografías correspondían a microcalcificaciones en los estudios histológicos.
1951	Charles Gros	Diseña el primer mastógrafo (<i>Senographe</i>) específicamente para mama. Determinó diferencias entre lesiones benignas y malignas. Lamentablemente no fue hasta los años 60 ^a cuando fue utilizado.
1960	Robert L. Egan	Realizó un estudio experimentando con diferentes factores. Cambios en el Kv, pantallas de refuerzo, tiempos de exposición, etc. y con ello llegó a describir una técnica revolucionaria en aquella época para el estudio de la mama, utilizando un alto miliamperaje y un bajo kilovoltaje. Con ello en 1964 publicó un estudio de 1000 casos reportando

		53 cánceres asintomáticos (ocultos). A partir de este año la mastografía surgió como una subespecialidad dentro de la radiología.
1963	Richard H. Gold	Realiza la localización con guía mastográfica con aguja en lesiones mamarias no palpables ni visibles inmediatamente antes de la cirugía.
1963-1966	Philip Strax	Con el fin de demostrar la eficiencia de la mastografía como método de tamizaje, se realizó el primer ensayo aleatorio y controlado de detección periódica con examen físico y mastográfico en el cual se seleccionaron mujeres de entre 40 a 69 años; dando por primera vez en la historia resultados donde se demostraba que la mastografía como método de tamizaje lograba señalar la mortalidad por cáncer mamario. En este tiempo Strax desarrolló una unidad móvil, un vehículo equipado con un mastógrafo.
1970-1980		A lo largo de los 70 y 80 se continuaron desarrollando las hojas y los chasis para lograr una mayor sensibilidad y mejor visualización de la mama.
1970		Celebrando el Congreso Mundial de Mastografía en Barcelona, CGR presenta relevantes modificaciones tecnológicas. El ánodo de Molibdeno (MO) se vuelve rotatorio y el foco se vuelve doble de 0.3 y 0.1mm, aumentando la distancia focal a 60 cm.
1973	Compañía Dupont	La compañía DuPont se convirtió en la primera en comercializar un sistema de mastografía de película de pantalla dedicado además de un dispositivo para crear un vacío para mantener la pantalla y la película firmemente juntas. Kodak utiliza su propia unidad de mastografía de película de pantalla e introduce el casete de vacío a la mastografía.

1974	Minnesota Mining and Manufacturing Company (3M)	Incorpora la hoja de refuerzo única de tierras raras, la cual aumenta la sensibilidad al mismo tiempo que reduce la radiación necesaria para la exposición, obteniendo la misma calidad de imagen.
1977	Edward A. Sickles, Kunio Doi y Harry K. Genant	Publican resultados sobre el aumento del estudio mastográfico, enfatizando la necesidad de agregar nuevos dispositivos a los aparatos de mastografía. Describen así la magnificación de lesiones sospechosas.
1980	Daniel Kopans y Salvatore De Luca	Informan su experiencia en la localización de lesiones preoperatorias utilizando un alambre con un gancho en su extremo que se retrae dentro de la aguja y se abre cuando sobresale más allá de la punta de la aguja. Con este sistema de enganche de resorte, la aguja puede ser recolocada, de ser necesario.
1985	Lazló Tabár	Informan los resultados de un estudio randomizado en el cual se investigó la eficacia de la detección masiva del cáncer con mastografía en una sola proyección (medio oblicua lateral); y plantearon así, la hipótesis de que la sensibilidad de la prueba de detección podría aumentarse al usar un análisis de dos proyecciones (en lugar de una), al realizar mastografías anualmente (en lugar de cada 2 años) en mujeres de 40 a 49 años, y al realizar mastografías cada 2 años (en lugar de a intervalos más largos) en mujeres de 50 años.
1990	Food and Drug Administration	A principios de 1990 la FDA de los Estados Unidos introdujo el reglamento de la Ley de Estándares de Calidad de la Mamografía (MOSA por sus siglas en inglés) la cual regula el uso de la mastografía.
1990 en adelante		La mastografía digital se volvió cada vez más disponible con expectativa de que aumente su uso gracias a la calidad de la imagen.

1991		Con el consenso de especialistas en diagnóstico mamario y bajo los auspicios del Instituto Nacional de Salud de los Estados Unidos, se estableció una prioridad de inversiones para el desarrollo de la mastografía digital.
1996	Food and Drug Administration	Publica pautas normativas para empresas interesadas en obtener la aprobación oficial para comercializar equipos de mastografía digital, considerando suficiente muestra el estudio de 520 mujeres para cumplir con los parámetros de evaluación preestablecidos. Así se desarrollan estudios y análisis detallados del nuevo sistema donde se confirma la excelencia del método, principalmente en adquisición, ecualización, visualización y procesamiento posterior de imágenes.
1995	American Collage of Radiology	Surge la terminología del sistema BIRADS para interpretación de la mastografía y en 2003 fue incorporada al ultrasonido mamario y la resonancia magnética.
2000		Primer avance importante en el área de la radiografía de mama, con la introducción de la mastografía digital cuando la FDA aprueba el primer mastógrafo de campo completo: Senographe 2000 D.
2003		Se incorporó a la interpretación mamaria el estudio de ultrasonido mamario y la resonancia magnética
2011	Food and Drug Administration	Aprobó la tomosíntesis, también conocida como mastografía 3D.
Actualidad		Se han introducido otros métodos de imagen para el control de la patología mamaria, con diferentes grados de desarrollo y con estudios multicéntricos en uso. De los nuevos métodos en mastografía que sobresalen son la tomosíntesis y en menor medida la mastografía con contraste.

Aspron M. (2018).

Justificación

El cáncer es un problema de salud pública en México siendo la primera causa de morbilidad y mortalidad por cáncer en la mujer adulta en Latinoamérica, así como en el mundo (Consenso Mexicano Sobre Diagnóstico y Tratamiento del Cáncer Mamario, 2021). El cáncer de mama dejó de ser un problema que afecta exclusivamente a mujeres con mayores recursos económicos y de países desarrollados, incluso ha desplazado al cáncer cervicouterino en varios países de Latinoamérica como primera causa de muerte por neoplasias malignas femeninas, es por ello que el cáncer de mama es el tipo de cáncer más frecuente y la causa más común de muerte por cáncer en mujeres a nivel mundial (Organización Mundial de la Salud, 2021), y la primera causa de muerte en países desarrollados, aunque su incidencia va en aumento se ha logrado disminuir su mortalidad gracias a los diagnósticos precoces por medio de imágenes.

Volviéndose con el paso del tiempo en un problema de salud pública, se estiman alrededor de 1.7 millones de casos nuevos cada año y fallecen 522,000 mujeres por esta enfermedad en el mundo. El 45% de los casos ocurren en países bajos o de medianos recursos y un 55% de muertes por cáncer de mama ocurren en estos mismos. A nivel global la tasa de mortalidad es de 13.2% x 100,000 con un rango de 8.8 en Asia hasta un 19.7 en Europa occidental. En América Latina, desde los 2000 la OMS reportó que la principal tendencia era el incremento del cáncer de mama y en 2008 la Organización Panamericana Sanitaria (OPS) informó que en esta área se diagnosticaron 320,000 casos y para 2030 habrá un incremento del 60%. (Consenso Mexicano Sobre Diagnóstico y Tratamiento del Cáncer Mamario, 2021).

La OMS lo ha reconocido como el cáncer más común en el mundo con la mayor incidencia en 2020 con 2.3 millones de casos nuevos.

En México durante el año 2021, 90,525 personas murieron por tumores malignos donde 7973 muertes fueron por cáncer de mama, lo que representa el 17% de la población (INEGI, 2022). De las cuales 99.4% (7925) fueron de mujeres y 0.6% (48) de hombres.

Figura 1. Gráfica de defunciones de mujeres por tumores malignos en 2021.

En México el cáncer de mama ha incrementado constantemente en las últimas 3 décadas, ya que, de acuerdo al Departamento de Epidemiología de la Secretaría de Salud, la incidencia se incrementó entre 2000-2013, llegando de 10.76 x 100,000 a 26.1 x 100,000

mujeres mayores de 25 años, estimando 23,873 casos nuevos en 2013. Siendo evidente el incremento pues se ha influido a factores como el envejecimiento poblacional, la “occidentalización” del estilo de vida, entre otros, al igual que un carente programa de detección oportuna y la insuficiencia de recursos humanos, materiales y técnicos para el tratamiento (Consenso Mexicano Sobre Diagnóstico y Tratamiento del Cáncer Mamario, 2021).

Por edad al fallecimiento se registraron que las mujeres de entre 20 a 29 años que mueren por cáncer de mama presentan la tasa más baja de mortalidad (0.74 defunciones por cada 100,000 mujeres de este grupo de edad,) seguidas de las de 30 a 39 años con una tasa de 4.78 defunciones por 100,000. Las tasas registradas en el grupo de mujeres de 40 a 49 años abarcan el 16.10 defunciones por cada 100,000. Y las tasas más altas se registran en los grupos de 50-59 años y de 60 años y más (29.36 y 48.24 defunciones por cada 100,000 mujeres respectivamente) dándonos a entender que mueren más mujeres por cáncer de mama conforme aumenta la edad (INEGI, 2022). **Figura 2.** Gráfica de defunciones por cáncer de mama en mujeres de 20 años y más, 2021.

Disponer de la afiliación de servicios de salud a alguna institución de salud permitirá dar una mejor atención al cáncer de mama, pero si no se cuenta con ella llevará a gastos mayores para las familias ya que implica pagar los estudios, tratamientos, hospitalizaciones, entre otras muchas cosas.

En cuanto a las mujeres de 20 años y más fallecidas por tumores malignos, la defunción de la mayoría se registró en las *viviendas de las personas* con un 63% siguiendo las *instituciones públicas de salud* con un 24% y otros lugares tenían porcentajes de 5% y respectivamente (INEGI, 2022). **Figura 3.** Gráfica de defunciones por cáncer de mama en mujeres de 20 años y más, según lugar de ocurrencia 2021.

La tasa nacional de mortalidad por cáncer de mama fue de 18 defunciones por cada 100,000 mujeres de 20 años y más. Donde Colima (23.94), Tamaulipas (24.49), Sonora (23.59), Chihuahua (23.07), y Ciudad de México (22.73) fueron los estados con tasas más altas de mortalidad. Tlaxcala (10.36), Chiapas (11.65), Guerrero (11.69), Quintana Roo (12.19) y Oaxaca (12.66) reportaron las tasas más bajas. (INEGI, 2022).

No obstante que el cáncer de mama se diagnostique a una edad media, una década inferior a la población de América del Norte y Europa Occidental, se intuye que la incidencia aumenta proporcionalmente al incremento de la edad, lo que se prevé que solamente por el envejecimiento de la población, habrá un aumento en el número de casos de cáncer de mama en los siguientes años (Consenso Mexicano Sobre Diagnóstico y Tratamiento del Cáncer Mamario, 2021).

El cáncer está en constante aumento en las mujeres del mundo, como patología afecta a todo el entorno de la persona que lo padece, entonces es necesario que haya más medios disponibles para poder prevenirlo y así bajar las incidencias de mortalidad del cáncer de mama ya que es un problema de salud pública.

En cuanto al examen clínico, López-Carrillo y Cols., (2014) destacan que las mujeres jóvenes, de menor escolaridad y de bajos recursos las cuales residen en áreas rurales, son las que asisten en menor porcentajes a los exámenes clínicos, comparados con aquellas de mayor escolaridad y que se encuentran en áreas urbanas, lo cual se demuestra con el dato sobre la población indígena donde solo 1 de cada 10 dice haberse hecho una mastografía, como lo muestran Sosa-Rubí y Cols. Más aún, de acuerdo con Knaul y Cols., en 2006 tan solo el 22% de mujeres de 40 a 69 años se realizó un estudio mastográfico en el último año, por ende, es una proporción menor comparada con el año 2000 (Knaul, 2009).

La única exploración que ha demostrado tener una eficacia de detección precoz respecto al cáncer de mama es la mastografía. Es primordial para las mujeres participar en las campañas de tamizaje organizadas por las comunidades ya que, el cáncer de mama es de las pocas enfermedades cancerosas que se pueden detectar prematuramente en mujeres de 40 años en adelante, con factor de riesgo genético elevado cada año y en mujeres entre 50 y 69 años, cada 2 años (Gómez Jiménez, 2018).

Al existir tanta heterogeneidad en la morfología, constitución y tamaño de cada paciente, el técnico debe realizar o tomar las proyecciones con criterios de evaluación adecuados sin importar las características de la mama del (a) paciente y ser capaz de adecuar los parámetros del mamógrafo al tipo de mama. Para lo cual, debe adecuar la posición en función de las características constitucionales de la mama, aprovechando la mayor movilidad

de las regiones inferiores y externas para incluir la mayor cantidad de tejido mamario posible. (Gómez Jiménez, 2018).

La mastografía de tamizaje debe realizarse en instituciones o unidades que cubran las especificaciones de la NOM-229-SSA1-2002, Salud ambiental. En donde se menciona que deben existir requisitos técnicos para las instalaciones, responsabilidades sanitarias al igual que especificaciones técnicas para los equipos y protección radiológica en establecimientos de diagnóstico médico con Rayos X (Secretaría de Salud, 2006).

El técnico radiólogo debe tener capacitación específica para poder realizar mastografías diagnósticas supervisadas, con cursos de capacitación con duración mínima de dos meses, reconocimientos oficiales de una institución de salud, al igual tendrá que someterse a procesos de calificación y capacitación continua con énfasis en Control de Calidad y protección radiológica (Secretaría de Salud, 2011)

Entonces, el técnico radiólogo capacitado en caso de no contar con suficientes especialistas en la institución o personal que diagnostique, tendrá las habilidades y conocimientos para la toma de decisiones respecto de realizar más proyecciones dependiendo de las necesidades del paciente; también para facilitar el proceso a los pacientes que se encuentran establecidos en lugares remotos o los cuales no tengan los recursos para estar asistiendo consecutivamente a instituciones de salud privadas, tengan los estudios necesarios para dar un diagnóstico adecuado y en caso de presentar alguna afección, darle el seguimiento correspondiente; el fomento para la detección del cáncer de mama debe incluir a la autoexploración, el examen clínico y la mastografía.

En el contexto de diagnóstico oportuno, los resultados de los estudios realizados en el Instituto Nacional de Salud Pública (INSP) proponen el buscar estrategias para la capacitación del personal de salud en el diagnóstico y abordaje del cáncer de mama. Propone entrenar a técnicos radiólogos en la interpretación mastográfica para incrementar el personal, así como implementar estrategias para reducir el tiempo desde el inicio de los síntomas hasta el inicio del tratamiento, como disminuir el tiempo entre la entrega de los resultados de la mastografía para incrementar la supervivencia (INSP, 2020).

De igual manera hay que tener en cuenta que el técnico, así como las proyecciones realizadas por él, van a ayudar en el correcto diagnóstico, por esto mismo siempre hay que atender las indicaciones del profesional con precisión para que así el estudio se realice rápido y sin ningún contratiempo.

Es necesario comprender que el estudio realizado es con Rayos X, por lo que el técnico radiólogo se regirá por normas, las cuales cuidarán tanto del profesional como del paciente. Es importante recalcar que el estudio se realiza para el bien del paciente sin ninguna otra intención por lo tanto es necesario no aumentar la dificultad del trabajo al no seguir las instrucciones dadas y evitar sentir vergüenza. De acuerdo con lo anteriormente expuesto, la importancia de esta investigación se basa en la relevancia del papel del técnico radiólogo como primer eslabón del diagnóstico por imagen mastográfica. Sin embargo, aunque hay diferentes organizaciones que imparten capacitaciones las cuales son necesarias de acuerdo con la norma NOM-041-SSA2-2011, aún no hay suficiente personal necesario para abarcar el extenso territorio nacional. El INSP ha evaluado a profesionales no médicos radiólogos para leer mastografías, ellos monitorizaron a 15 técnicos radiólogos mexicanos en el desempeño para interpretar mastografías, usando pruebas de 110 casos donde se midió la exactitud de los radiólogos para interpretar los resultados convencionales de tamizaje, a todo esto, se observó que la sensibilidad de los técnicos radiólogos era comparable a la de médicos radiólogos expertos, aunque con un porcentaje mayor de falsos positivos. El estudio demostró que un limitado número de técnicos radiólogos entrenados pueden interpretar mastografías mejor que al no recibir ninguna capacitación, pero la tasa de falsos positivos es alta, aunque como primeros lectores el volumen de exámenes para interpretar es en un 50% o más, además de demostrar que es costo-efectivo (Instituto Nacional de Salud Pública, 2017) ya que optimiza los tiempos primordiales en el diagnóstico médico.

Aunque hay capacitaciones por diferentes Instituciones y Organismos en Salud Pública, las cuales son necesarias para el posicionamiento y Control de Calidad en las imágenes mastográficas por parte del técnico radiólogo y así mejorar en la obtención y posterior interpretación de estas por parte de los médicos radiólogos especialistas en mama, aún se desconoce un porcentaje o estadísticas fijas de personal capacitado, lo que lleva a

intuir que no es suficiente para la toma de decisiones autónoma por parte del Profesional y agilizar el diagnóstico oportuno al momento de identificar si es necesario algún otro estudio de hallarse alguna lesión en el estudio solicitado de primer momento y por lo tanto en el tratamiento a corto plazo como marca la Normativa Oficial Mexicana. Lamentablemente no todos los profesionales tienen acceso a las capacitaciones. Por lo que el técnico radiólogo que tome estas capacitaciones se vuelve indispensable en la materia.

Por lo anterior, el interés de esta investigación radica en la importancia de técnico radiólogo capacitado en la toma del estudio de mastografía, las diferencias entre mastografía de tamizaje y diagnóstica, así como comprender la necesidad de dicho estudio el cual nos ayudará a detectar y dar seguimiento a lesiones y sobre todo al cáncer de mama, evaluar qué proyecciones son necesarias para dar con dicho diagnóstico y las normas que rigen al estudio mastográfico para llevar a cabo una buena proyección.

Objetivos

Objetivo General

Reconocer la importancia del técnico radiólogo capacitado y actualizado en mastografía para el diagnóstico de cáncer de mama.

Objetivos Específicos

1. Describir los tipos de mastografía de tamizaje y diagnóstica para estadificación y tratamiento oportuno de cáncer de mama como problema de salud pública.
2. Describir las proyecciones convencionales y complementarias en mastografía y la importancia de la calidad en la imagen para el diagnóstico médico.
3. Analizar las Normativa Oficial Mexicana que rige al técnico radiólogo para el correcto ejercicio de su profesión.

Hipótesis/Premisa(s)

Siguiendo este orden de ideas se propone la siguiente pregunta que servirá de guía para este trabajo de investigación documental, ¿Por qué es importante el papel o participación del técnico radiólogo capacitado en el estudio de mastografía?, se anticipa que en la recuperación del acervo bibliográfico existente se podrá soportar adecuadamente la premisa de que la calidad de atención en la paciente así como la eficiencia en su diagnóstico se verá favorecida con la correcta ejecución de las proyecciones mastográficas derivadas de un adecuado

desempeño del técnico radiólogo el cual debe contar con el conocimiento general de las distintas lesiones o patologías de la mama, así como saber los casos en los que es necesario tomar proyecciones complementarias para correlacionar con las primeras imágenes tomadas, al igual que poder adecuar los parámetros que se requerirán para lograr una proyecciones mastográficas de calidad y visualizar un correcto estudio.

Capítulo 2: Marco Teórico.

La mastografía es un estudio especializado de Rayos X, el cual consistirá en una imagen de las glándulas mamarias, cuyo fin principal será detectar a tiempo el cáncer de mama o hallar lesiones en la mama, siendo el cáncer de mama un padecimiento frecuente en mujeres de todos los países del mundo. Para un diagnóstico certero, los médicos recomiendan este estudio, ya que, es una forma precisa y adecuada de saber si se tiene o no la afección.

Según IMSS (2016) la mastografía es un estudio con rayos “X” se recomienda para mujeres de 40 a 69 años, sin síntomas, ni señales de cáncer el cual tiene como propósito detectar alteraciones en las mamas, las cuales no se perciben por la observación o la palpación. Las mastografías buscan detectar cambios o anormalidades en los tejidos mamarios que con el tiempo pueden convertirse en problemas. Pueden descubrir pequeños nódulos o masas que no los puede sentir una persona. Si se descubre alguna anormalidad mediante la mastografía se requerirán estudios adicionales para descartar o confirmar el diagnóstico. En caso de que el resultado sea normal, se citará a una nueva mastografía en dos años.

Es necesario recalcar que los conceptos de mastografía y mamografía son lo mismo ya que, aunque en algunas literaturas lo expresen diferente es el mismo estudio especializado para las proyecciones radiológicas de la mama (Secretaria de Salud, 2011). A lo largo de este trabajo se utilizará el término “mastografía”.

Para saber cómo se realiza una mastografía el técnico radiólogo capacitado debe tener conocimiento general sobre el cáncer de mama y las diferentes lesiones o patologías que pueda hallarse en la mama; así como conocer la anatomía normal y radiológica de la mama al igual que los cuadrantes de la misma usadas en mastografía, ya que sin estos conocimientos no se puede decir que el técnico este capacitado para tomar mastografías y no se puede llevar

a cabo un buen resultado en las proyecciones que puedan llegar a tomar en las instituciones de salud donde se hagan este tipo de estudios.

Anatomía Radiológica Mamaria

Es elemental que el técnico radiólogo capacitado tenga conocimiento de la anatomía de la glándula mamaria normal para poder llegar a entender la anatomía radiológica en la imagen, para reconocer estructuras anatómicas y anomalías para tomar proyecciones complementarias y junto con el léxico mastográfico y el sistema BIRADS, los cuales en mastografía son necesarios para llegar a dar un diagnóstico, hará que el técnico radiólogo sea indispensable en la toma de mastografías. El tener estos conocimientos ayudará a identificar alteraciones en la estructura mamaria, pues se sabe que aunque puedas conocer la anatomía normal no se puede saber exactamente si hay alguna patología, aquí entra una de las ramas más nobles que hay en la ciencia médica la cual es la imagen radiológica, pues con ella se podrá apreciar las estructuras internas del cuerpo humano sin necesidad de intervenir quirúrgicamente el cuerpo humano; la imagen mamaria tiene una relación muy estrecha con la radiología puesto que es la primera interpretación diagnóstica para dar a conocer las distintas alteraciones mamarias que pueden llegar a dar en esta.

“La mama está constituida por tejidos muy similares entre sí, pero a la vez existe una gran heterogeneidad constitucional entre cada mujer .Las glándulas mamarias presentan variaciones en cuanto a forma, tamaño y consistencia de unas mujeres a otras y dentro de cada una de ellas en las diferentes etapas de la vida. Esto provoca que la obtención de una imagen radiológica óptima sea un auténtico desafío y un arte.

La mama está formada por tres tipos de tejido; glandular, conectivo y graso. La glandular está constituida por múltiples lóbulos y lobulillos que se encuentran interconectados por ductos. A su vez se encuentran rodeados de tejido graso que les proporciona consistencia y volumen. Los lóbulos se sitúan en la parte profunda de la mama en las regiones retroareolar y cuadrantes externos.

El tejido fibroso que sirve de sostén, une la parte más superficial del tejido glandular formada por las crestas fibroglandulares de Duret; (llamada así por su aspecto irregular y aserrado) con la piel a través de unos tabiques conocidos como ligamentos de Cooper” (Gómez Jiménez, 2018, Pág. 1-2).

En radiología la anatomía normal y la radiológica van de la mano pues sin saber una o la otra no se puede llegar tener el conocimiento necesario para la toma de decisiones al momento de realizar las mastografías.

En anatomía radiológica se utiliza un estándar en escala de grises para describir el contraste de las estructuras anatómicas, tanto el tejido como de los hallazgos vistos en imagen. En mastografía el estándar se basa en la densidad del tejido glandular.

El uso de radiaciones ionizantes o los Rayos X se basa en la capacidad de atenuación-absorción de los diversos tejidos y estructuras las cuales son atravesados por estos. Con la atenuación-absorción de menor a mayor rango se podrán distinguir 5 densidades radiológicas desde la menos densa hasta la más densa son: aire, grasa, tejidos blandos o líquidos, calcio y metal (Herring, 2020).

En mastografía en condiciones normales se observan imágenes de densidad agua (correspondiente al tejido epitelial, conjuntivo laxo y conjuntivo denso, así como la piel, pezón, estructuras musculares, vasculares y linfáticas). Y densidad grasa (corresponden al tejido conjuntivo graso y en ocasiones, al hilio de las estructuras linfáticas). Las imágenes con densidad calcio en las mamas son bastantes frecuentes (cerca del 80% en mastografías), no representan la presencia de tejidos estrictamente normales. Las densidades “aire” o “metal” solo se observarán al ser introducidas artificialmente durante procesos ya sean diagnósticos o terapéuticos.

Las densidades que pueden ser identificadas en la mastografía son 4 componentes que representan las unidades anatómicas:

Densidades nodulares: representan las unidades ductolobulillares terminales. (UDLT).

Densidades lineares: son los conductos galactóforos, tractos fibrosos y vasos sanguíneos

Densidades homogéneas y carentes de estructuras: tejido fibroso (estroma)

Zonas radiotransparentes: tejido adiposo

- Piel: le visualizará como una línea radiopaca fina

- Grasa: tendrá una menor densidad y se observará como una zona radiotransparente
- Tejido glandular: tendrá una mayor densidad
- Vasos sanguíneos: mayor densidad
- Músculo pectoral: mayor densidad
- Ganglios: de menor densidad y centro radiolúcido.

Entonces al saber de antemano sobre la anatomía radiológica el técnico radiólogo capacitado podrá tomar libre decisión y saber cuándo pasar de una mastografía de tamizaje a una diagnóstica al igual que poder tomar decisiones libres para tomar proyecciones complementarias de las diferentes proyecciones mastográficas.

Es importante recalcar que la capacitación en el técnico radiólogo podría aminorar los tiempos de atención y tratamiento para las pacientes ya que, el técnico radiólogo capacitado al saber tanto la anatomía como los aspectos básicos del cáncer de mama en la imagen el podrá saber cuándo una mastografía de tamizaje se puede convertir en mastografía diagnóstica y por elección del profesional podrá saber cuándo tomar una proyección complementaria (Torres Mejía, 2015).

División de la Mama

Como ya se ha hablado en apartados anteriores tanto la anatomía radiológica como la anatomía normal van de la mano, pero ante todo esto otra de las cosas importantes para tomar una buena proyección mastográfica la encontraremos dividiendo la mama porque así se puede llegar a identificar lesiones más fácilmente si se sabe dónde o en que parte de la mama se pueden llegar a encontrar, para esto se ha llegado a dividir la mama por cuadrantes para los distintos fines clínicos.

La división de la mama para la producción de la imagen diagnóstica es de mayor utilidad ya que, con ella se pueden localizar las lesiones o hallazgos de manera más eficaz para una correcta correlación entre la clínica y la radiología.

En mastografía ayudará a localizar áreas que quizá requieran una proyección complementaria, es de especial utilidad para realizar conos de compresión o magnificacional igual que procedimientos como biopsias por estereotaxia o marcajes percutáneos. Como

ocurre con los planos anatómicos del cuerpo humano en la mama hay que considerar los planos transversales, sagital y coronal.

Para el estudio clínico la mama se dividirá en cuadrantes mediante un trazo imaginario de dos líneas perpendiculares entre sí (**Figura 4**). Una horizontal y otra vertical que cruzan a nivel de pezón formándose 4 cuadrantes los cuales se denominan:

- Superior externo (CSE)
- Superior interno (CSI)
- Inferior externo (CIE)
- Inferior interno (CII)

Las líneas imaginarias también tienen una denominación (**Figura 4**):

- Línea intercuadrántica superior o unión de cuadrantes superiores (LIS/UCS)
- Línea intercuadrántica inferior o unión de cuadrantes inferiores (LIInf/UCInf)
- Línea intercuadrántica externa o unión de cuadrantes externos (LIE/UCE)
- Línea intercuadrántica interna o unión de cuadrantes internos (LIInt/UCInt)

Otra forma es generar líneas imaginarias que correspondan a las manecillas de un reloj.

En mastografía, la mama también se puede dividir en zonas según la profundidad a la que se refieran, utilizando líneas imaginarias paralelas a la pared torácica, donde se obtiene una zona posterior, media y anterior o retromamaria, mamaria o premamaria respectivamente. **Figura 5.a-b.**

Al igual se dividen en cuadrantes en las proyecciones cráneo caudal (cuadrante externo, cuadrante interno) y mediolateral oblicua (cuadrante superior, cuadrante inferior). **Figura 6.a-b.**

En la mastografía el tejido glandular será la referencia para describir el contraste o densidad de las estructuras adyacente al igual que los hallazgos, así se podrá observar que, si se conoce tanto anatomía normal como radiológica, se podrá llegar a ayudar a muchos pacientes que se presenten a servicio, pues al tener el conocimiento para observar las lesiones

que se puedan hallar se reducirá el tiempo que él o la paciente necesita para poder llegar a una posible cura. (López Ruiz, 2016).

Los patrones mastográficos que engloban en el ACR-BIRADS para una mama son:

- Las mamas son casi completamente grasa
- Áreas dispersas de tejido fibroglandular
- Heterogéneamente densas (pueden ocultar nódulos pequeños)
- Extremadamente densas (disminuye la sensibilidad de la mastografía) (Zarazúa, 2018).

En radiología convencional como se mencionó en un apartado anterior se rigen por 5 densidades las cuales son: aire, agua, grasa, calcio y metal, pero las densidades que pueden ser identificadas en la mastografía son 4 componentes que representan las unidades anatómicas:

Densidades nodulares: los representan las Unidades ductolobulillar terminal (UDLT)

Densidades lineares: son los conductos galactóforos, tractos fibrosos y vasos sanguíneos

Densidades homogéneas y carentes de estructuras: tejido fibroso (estroma)

Zonas radiotransparentes: tejido adiposo

- Piel: le visualizará como una línea radiopaca fina
- Grasa: tendrá una menor densidad y se observará como una zona radiotransparente
- Tejido glandular: tendrá una mayor densidad
- Vasos sanguíneos: mayor densidad
- Músculo pectoral: mayor densidad
- Ganglios: de menor densidad y centro radiolúcido. Torres mejía

Patologías Mamarias

Tabla 2.

CLASIFICACIÓN DE LA PATOLOGÍA DE LA MAMA

	Lesiones de conductos principales	Ectasia ductal, Papiloma intraductal, Enfermedad de <i>Paget</i> .
	Lesiones de conductos pequeños y terminales	Hiperplasia, Papilomas periféricos múltiples, Carcinoma ductal <i>in situ</i> e Invasivo.
General	Lesiones lobulillares	Quiste, Fibroadenoma, Adenosis, Tumor Filoides, Carcinoma Lobulillar.
	Lesiones del tejido conjuntivo interlobulillar	Sarcomas
Tumores Benignos de la Mama		<ul style="list-style-type: none"> • Fibroadenoma (15-35 años) • Adenoma (Afecta a mujeres jóvenes) • Papiloma Intraductal (<30 años) • Quiste mamario (40-50 años) • Ectasia Ductal (mujeres menopaúsicas)
Maligna	Carcinomas <i>in situ</i>	Ductal <i>in situ</i> Lobulillar <i>in situ</i>
	Carcinomas invasor/infiltrante	Ductal Infiltrante (65-80%)

	Medular (3-5%)
	Lobulillar Infiltrante (5-15%)
	Papilar (1%)
	Tubular/Cribiforme (2%)
	Metaplasico (1%)
	Mucinoso (coloide) (1-7%)
	Cribiforme (1%)
	Apocrino (<1%)
	Adenoide Quístico (0.1%)
	Escamoso (0.1-0.4%)
	Enfermedad de Paget (1-4%)
Otras lesiones de mama	Hiperplasia (1%)
	Sarcomas (1%)
	Tumor Phyllodes (0.3-0.9%)

Como se mencionó en anteriores apartados “El cáncer de mama es un proceso oncológico en el que las células sanas de la glándula mamaria degeneran y transforman en tumorales, proliferándose y multiplicándose posteriormente hasta constituir dicho tumor” (ROCHE, 2011).

Cabe mencionar que no todas las patologías de la mama son cánceres, algunas patologías o lesiones se describen como benignos pues son más frecuentes que las malignas. Los tumores benignos de la mama constituyen alrededor del 20% de los casos de patología mamaria donde hay con contenido sólido (fibroadenomas, lesiones papilares, etcétera) como con contenido líquido (quistes, ectasia ductal, etcétera). En la **tabla 3** se describen los tumores benignos de la mama.

Tabla 3.

TUMORES BENIGNOS DE LA MAMA

TUMOR BENIGNO	DESCRIPCION
FIBROADENOMA	Lesiones del lobulillo. Tumor benigno más frecuente de la mama, es un tumor duro, móvil, ovoide e indoloro. En ocasiones puede ser numeroso y bilateral. Es un tumor estrogendependiente por lo que es posible que tenga un crecimiento con la toma de anticonceptivos orales, en la gestación y en la lactancia y su mayor incidencia es de los 15 a los 35 años.
ADENOMA	Lesión del lobulillo. Tumor bien delimitado, compuesto por epiteliales diferenciados con escaso estroma. Casi no es frecuente y afecta a mujeres jóvenes. Su tratamiento es quirúrgico.
PAPILOMA INTRADUCTAL	Lesión de los conductos principales. Son proliferaciones exofíticas de células epiteliales de los conductos galactóforos donde se distinguen dos tipos: <ul style="list-style-type: none">• Papiloma solitario: afecta principalmente a los conductos principales, localizados a 1-2 cm del pezón. Aumenta su incidencia en mujeres premenopáusicas, puede haber telorrea serosanguinolenta, con tumoración no palpable en la exploración y hay menor riesgo de cáncer de mama.

-
- Papilomatosis múltiple: afectación de varios conductos el cual se origina en las unidades lobulillares terminales, suele aparecer en mujeres más jóvenes que el papiloma solitario y se distingue por presentar rara vez telorrea. La importancia radica en que hay un 40% de asociación con presentar cáncer de mama.

QUISTE MAMARIO

Lesiones del lobulillo. Frecuentes en mujeres de entre 40-50 años los cuales son tumoraciones indoloras. En la palpación se siente como una forma redondeada, lisa, móvil, no adherida, sensible a la presión. Cabe mencionar que los galactoceles son quistes de leche en mamas de mujeres lactantes en donde estas cesan su actividad.

ECTASIA DUCTAL

Lesión de los conductos principales. Aparecen en mujeres menopaúsicas, más frecuentes en mujeres fumadoras. Se define por una dilatación de los ductos subareolares principales dando lugar a una secreción por el pezón la cual si se infecta puede generar abscesos y fistular la piel.

Patologías benignas de la mama (Manual CTO de Medicina y Cirugía, 2017).

El cáncer de mama usualmente se inicia en los conductos mamarios dándose a conocer como carcinoma ductal, aunque también en un porcentaje más bajo, siendo un poco más específico el 10%, se puede desarrollar en los lóbulos mamarios donde le llaman carcinoma lobulillar, siendo estos los dos grandes grupos de carcinomas. Hay una sospecha

que los carcinomas ductales que se desarrollan inician de forma no invasiva (siendo este no demasiado grave) que se llega a denominar carcinoma intraductal, el cual no puede extenderse dando metástasis y por lo tanto se puede curar por resección local. (Martin, 2015).

- Carcinoma intraductal *in situ*: la forma más habitual de presentación es una tumoración palpable. En la mastografía se llega a observar una lesión necrótica central con microcalcificaciones agrupadas en molde
- Carcinoma Lobulillar *in situ*: suele ser un hallazgo casual de una biopsia. Son usualmente bilaterales y multicéntricos. Se pueden tratar mediante una biopsia amplia más linfadenectomía y un seguimiento posterior (Ramírez, 2018).

Por el contrario de los carcinomas no invasivos (*in situ*), si estos no se llegan a tratar adecuadamente y con tiempo, algunos de estos carcinomas no invasivos con el tiempo se pueden volver invasivos (infiltrantes) originando el cáncer de mama que la gente en común conoce y teme. Este cáncer rompe el conducto galactóforo (es el tubo delgado de la mama que lleva la leche de los lobulillos mamarios hasta el pezón), e invade la grasa de la mama que rodea el conducto (ROCHE, 2011).

Puede llegar a infiltrar la piel o los músculos pectorales al igual que se extiende por los conductos linfáticos a los ganglios de la axila.

Después de pasar por los conductos linfáticos puede llegar hasta invadir los vasos sanguíneos y emitir células metastásicas las cuales llegarán a emigrar a órganos distantes a la mama como pueden ser hueso, pulmón, pleura, hígado, etc. Dando lugar a la metástasis a distancia (Martin, 2015).

Las neoplasias que se caracterizan por invadir regiones vecinas se pueden clasificar según la organización mundial de la salud (OMS) la cual se presenta en orden de más frecuencia donde está el carcinoma Ductal Infiltrante, Lobulillar infiltrante, Tubular, Mucinoso, Medular, Papilar y Metaplásico. (Brenes Fernández, 2013).

Otra forma de clasificar a los carcinomas de mama es mediante la utilización de inmunohistoquímica, la cual permite detectar las proteínas de las células, donde se ha llevado a categorizarlos según la expresión de receptores de estrógeno, progesterona y de los receptores HER2 (factor de crecimiento epidérmico). Entre el 75-80% con positivos para

receptores hormonales o progesterona, el 15-20% son positivos a HER2 y el porcentaje restante que es entre el 10-15% representa a los carcinomas de mama triple negativo (ausencia de receptores hormonales y HER2). (Ramírez, 2018).

Se dividen en grupos:

Basal epitelial: caracterizado por la ausencia de receptor de estrógeno (RE) y HER2 negativo

HER2 positivo: se caracteriza por una elevada expresión del receptor HER2

Luminal A: tiene una elevada expresión de receptor estrógeno

Luminal B: expresión de baja a moderada de genes específicos, incluye al grupo RE (ROCHE, 2011).

Tabla 4.

DESARROLLO DEL CÁNCER DE MAMA

ESTADIOS	Etapa del cáncer el cual indica el grado de extensión
0	Las células cancerosas no presentan carácter invasivo y se localizan en los conductos mamarios (in situ).
1	El cáncer se concreta en un nódulo (bulto) de menor tamaño a los 2 cm y habitualmente no se extiende aun a otros tejidos mamarios.
2	<ul style="list-style-type: none"> • IIA: El tumor sigue menor a 2 cm, pero se extiende a los ganglios axilares. • IIB: Nódulo ha crecido, pero sin sobrepasar los 5 cm, con un 50% de posibilidad de extensión a ganglios axilares.
3	<ul style="list-style-type: none"> • IIIA: El nódulo aun no excede de los 5 cm, pero ya se ha extendido a las axilas. • IIIB: El tumor se ha extendido por los tejidos mamarios cercanos a la glándula mamaria.

4	Las células cancerosas ya se han extendido a otros tejidos y órganos del cuerpo, proliferándose también en cualesquiera de ellos. Se le conoce como metástasis.
---	---

Desarrollo del cáncer de mama. (ROCHE, 2011).

La importancia de recabar la información sobre las patologías de la mama es necesaria por la posibilidad de poder predecir los pronósticos de los pacientes que llegasen a tener cáncer de mama ya que al saber esto de antemano la paciente tendrá una atención rápida y necesaria.

Un primer paso de reconocimiento previo a la toma de mastografía que todo personal de salud debe realizar es la anamnesis ya que a través de esta podemos conocer los antecedentes de la paciente identificando lo normal de lo anormal; se pueden poner marcadores en las mamas para distinguir lunares, cicatrices, verrugas etc. de las posibles lesiones que puedan hallarse al momento de tomar una mastografía, ayudándonos a estadificar los factores de riesgo que presenta y que nos dará un panorama sobre los hallazgos que se pueden encontrar.

Edad: la incidencia aumenta de forma progresiva con la edad hasta los 45-50 años, luego de esto el porcentaje de incremento disminuirá en una sexta parte.

Factores hereditarios: la existencia de algún familiar con cáncer de mama, se considera un factor de riesgo importante ya que aumenta el riesgo de padecer cáncer de mama. Cuanto mayor sea el grado de relación, mayor será la probabilidad del desarrollo de esta enfermedad. Comprende el 20% de los casos.

Factores hormonales: se relaciona con las hormonas reproductivas femeninas, nuliparidad, menarquia precoz, menopausia tardía, edad tardía en la primera gestación, son algunos de los factores de riesgo. Al igual que la obesidad y el tratamiento hormonal sustitutivo; cabe aclarar que no se ha relacionado claramente a programas de estimulación ovárica en tratamientos de fertilidad a un mayor riesgo de cáncer de mama.

Predisposición genética: las mutaciones genéticas hereditarias serán más importantes en BRCA1 (cáncer de seno 1) y BRCA2 (cáncer de seno 2). Corresponden al 10% (Ramírez, 2018).

Factores ambientales: la exposición a radiaciones (dosis altas de radioterapia en tórax) (Gobierno de México, 2021).

Nivel socioeconómico: las mujeres con un nivel educativo más alto, ocupacional y económico, así como las mujeres que residen en áreas urbanas presentan mayor riesgo de padecer cáncer de mama.

Estilo de vida: se asocia un mayor riesgo de cáncer de mama a mujeres con obesidad y vida sedentaria.

Lesiones mamarias indicadores de riesgo: aumentan el riesgo de cáncer de mama (adenosis esclerosante, papilomas intraductales, hiperplasia ductal atípica, hiperplasia lobulillar atípica y carcinoma lobulillar in situ) (Martin, 2015).

Patrones Mastográficos Según el ACR BI-RADS

El sistema de Informes y Registro de datos de imagen de la mama ACR BI-RADS es el producto de la colaboración entre miembros de varios comités: Colegio Americano de Radiología (ACR), instituto Nacional de Cáncer, Colegio Americano de Cirujanos, Colegio Americano de Patólogos, entre otros. Es una herramienta útil que ayuda al Control de Calidad la cual fue diseñada pensando en estandarizar los informes mastográficos al igual que reducir la confusión en la interpretación y facilitar el control posterior; reportes claros y comprensivos, unificar criterios entre radiólogos y clínicos.

Tabla 5.

LÉXICO MASTOGRÁFICO SEGÚN EL ACR BI-RADS.

	Las mamas son casi completamente grasa.
	Áreas dispersas de tejido fibroglandular.
Composición de la mama (Figura 7)	Heterogéneamente densas (lo cual puede ocultar nódulos pequeños).
	Extremadamente densas (lo cual disminuye la sensibilidad de la mastografía).
Masa (Figura 8)	Forma
	Oval, redonda, irregular

	Margen	Circunscrito, microlobulado, indistinto, espiculado.	
	Densidad	Alta, baja, igual, grasa.	
Asimetría	Global, focal, en desarrollo.		
	Morfología	Distribución	
	Típicamente benignas	Alta sospecha	Difusa.
	Cutáneas.	Amorfas.	Regional.
	Vasculares.	Heterogéneas groseras.	Agrupada.
	Groseras (palomita de maíz).	Finas pleomórficas.	Lineal.
Calcificaciones (Fig. 9-10)	Barra.	Finas lineales o finas lineales ramificadas.	Segmentada.
	Redondas.		
	En anillo.		
	Distróficas.		
	Leche de calcio.		
	Suturas.		
Características asociadas	Retracción de la piel, retracción del pezón, engrosamiento cutáneo, engrosamiento trabecular, adenopatía axilar, distorsión de la arquitectura y calcificaciones.		
Ubicación de la lesión	Lateralidad, cuadrante y posición horaria, profundidad, y distancia desde el pezón.		

Léxico mastografico. Fuente: (Zarazúa, 2018). Pag 102

Junto con el léxico el *Breast Imaging Reporting and Data System* (BI-RADS), es un Sistema de clasificación desarrollado por el Colegio Americano de Radiología (ACR), el cual es un método para clasificar los hallazgos mastográficos el cual se considera el idioma universal en el diagnóstico de las diferentes lesiones mamarias. Los objetivos son: estandarizar la terminología y la sistemática del informe mastografico, asignar la actitud a

tomar en cada caso y categorizar las lesiones estableciendo el grado de sospecha (L. Aibar, 2011).

Tabla 6.

CATEGORÍAS DE EVALUACIÓN BI-RADS

Categoría 0	Mastografía: incompleta. Evaluación de imagen adicional necesaria y/o mastografías anteriores para su comparación Ultrasonido y resonancia magnética: incompleta. Evaluación de imagen adicional necesaria		
Categoría 1	Negativa		
Categoría 2	Benigna		
Categoría 3	Probablemente benigna		
Categoría 4	Sospechosa	Mastografía y ultrasonido	4A: Baja sospecha de malignidad 4B: Moderada sospecha de malignidad 4C: Alta sospecha de malignidad
Categoría 5	Altamente sugestiva de malignidad		
Categoría 6	Diagnóstico maligno comprobado por biopsia		

Adaptado: (Zarazúa, 2018) Pag 105

BI-RADS 0: estudio incompleto, se necesita de una evaluación de imagen adicional y/o mastografías anteriores para una evaluación comparativa.

Se podrá asignar en cualquier método de imagen, pero en mastografía solamente se recomienda en tamizaje (L. Aibar, 2011).

Concepto:

- Hay un hallazgo para el cual se necesita una evaluación de imagen adicional para la asignación de una categoría de sospecha final.

- Si la mamografía no se categoriza como negativa o benigna, es necesario compararla con exámenes anteriores.
- Sólo debería usarse si existe un procedimiento de seguimiento que garantice que se realizará una evaluación final dentro de los 30 días (Ciardullo, 2023).

BI-RADS 1: mama normal, se considera mama normal a aquella en la que no se identifican hallazgos mastográficos comprendidos entre las categorías 2-5 de sospecha

Concepto:

- Mama normal sin alteraciones relevantes
- La posibilidad de carcinoma no está incrementada y corresponde a la de la población general
- Se recomienda mastografía cada 2 años (L. Aibar, 2011).

BI-RADS 2: benigna, el intérprete elige describir un hallazgo benigno en el informe de mastografía.

Concepto: se definen como lesiones con una probabilidad de malignidad de aproximadamente el 0%. En consecuencia, no deberían ser necesarias biopsias para confirmar el diagnóstico benigno en tales lesiones (C. Espolvorea, 2015).

Los hallazgos incluyen:

- Nódulos con calcificaciones groseras (fibroadenoma involutivo), en cáscara de huevo o con contenido graso (lipomas, quistes oleosos, galactoceles, hamartomas) y ganglios intramamarios.
- Microcalcificaciones típicamente benignas.
- Distorsión de la arquitectura en clara relación con cicatriz quirúrgica.
- Quistes simples en ecografía o RM.
- Implantes mamarios.
- Otros hallazgos. Aunque el sistema BI-RADS no especifica otros tipos de hallazgos en esta categoría, el análisis de múltiples series en la literatura ha demostrado que la probabilidad de carcinoma no está incrementada sobre la población general en los nódulos sólidos múltiples bilaterales de morfología redondeada, oval o lobulada, con

márgenes circunscritos, el ducto retroareolar dilatado sin lesión intraductal asociada y la asimetría global no palpable.

- Se recomienda mastografía cada 2 años.

BI-RADS 3: hallazgos probablemente benignos: (<2% de riesgo de malignidad).

Concepto: se refiere a lesiones clasificadas como probablemente benignas que requieren seguimiento radiológico semestral en un periodo de 2 años o biopsia según su comportamiento clínico-radiológico. Dichas lesiones tienen un 2% de riesgo de malignidad (Mendoza, 2009).

Mastografía:

- Nódulo sólido, circunscrito, no calcificados (preferentemente de morfología redondeada, oval o lobulada, de acuerdo con los estudios prospectivos), asimetría focal y grupo aislado de microcalcificaciones redondeadas y puntiformes.

No se deben incluir:

- Las lesiones palpables.
- Una imagen que no estaba presente en exámenes previos (hallazgo nuevo)
- Hallazgo conocido que muestra aumento de su tamaño

Protocolo de seguimiento:

Estudio unilateral a los 6 meses (en la técnica y proyección más adecuada para la comparación), seguido de un estudio bilateral a los 12 y 24-36 meses de la inicial.

En cualquier momento del seguimiento la lesión puede pasar a categoría BI-RADS 2 o requerir caracterización histológica si se considera que ha aumentado de sospecha.

Una estabilidad demostrada de 24 meses es suficiente para confirmar benignidad en nódulos y asimetrías focales.

Es recomendable prolongar el seguimiento de microcalcificaciones durante un periodo superior (3-4 años), ya que se ha demostrado que la estabilidad no descarta posible carcinoma de crecimiento lento.

BI-RADS 4: Probablemente maligna (valor predictivo positivo para cáncer entre 29-34% hasta 70%)

- Categoría 4a: hallazgo mastográfico que requiere biopsia, pero con baja sospecha de malignidad.
- Categoría 4b: sospecha intermedia de malignidad.
- Categoría 4c: preocupación moderada, pero no clásica de malignidad (L. Aibar, 2011).

Recomendación: Caracterización histológica por punción percutánea. La actitud tras la punción depende de la congruencia entre el resultado histológico y la subcategoría de sospecha.

La biopsia quirúrgica se indicará en resultados de benignidad no congruentes con la sospecha en imagen en las subcategorías 4B-4C y en todos los resultados histológicos de alto riesgo.

El seguimiento a corto plazo se recomienda en resultados de benignidad en la subcategoría 4 A y en las 4B/C que se consideren congruentes (mismo protocolo que en lesiones probablemente benignas) (Ciardullo, 2023).

BI-RADS 5: altamente sugestivo de malignidad (>70%)

Nódulos:

- Morfología irregular, densidad superior al parénquima con cualquier contorno.
- Contorno espiculado, densidad igual o superior al parénquima, cualquier morfología.
- Contorno microlobulado o mal definido, densidad superior al parénquima y cualquier morfología.

Microcalcificaciones:

- Morfología lineal o ramificada, con cualquier distribución (L. Aibar, 2011).

BI-RADS 6: malignidad confirmada histológicamente, pero antes de iniciarse un tratamiento definitivo.

“Esta categoría está reservada para los exámenes realizados después de la confirmación histológica de carcinoma (imágenes realizadas después de la biopsia percutánea pero antes de la escisión quirúrgica completa), en la que no hay anomalías mamográficas distintas del cáncer conocido que podrían necesitar una evaluación adicional. Se utiliza en el contexto de estudios de estadificación locorregional con RM, en la selección de pacientes candidatas a ganglio centinela o en los controles de respuesta a tratamiento quimioterápico neoadyuvante. Se recomienda estadificación y planificación de tratamiento” (Ciardullo, 2023).

Como se vio, la importancia de una buena imagen de la mama es muy necesaria ya que se pueden obtener imágenes de la mama en tiempo y forma para poder llegar a observar si existen o no complicaciones y lesiones en la mama, el técnico radiólogo debe estar capacitado y saber sobre cómo identificar en caso de que haya alguna lesión y que no se pase por alto lo que podría llegar a dañar a una paciente.

Además de esto el técnico radiólogo no solo debe tener los conocimientos referentes a lo que se ha hablado anteriormente si no también sobre el Control de Calidad lo cual está regulado en guías, normas y la mayoría de los documentos relacionados a la mastografía, pues está orientado y es importante para mantener la calidad de imagen, la baja dosis de radiación y detectar fallas en el equipo las cuales puedan llegar a afectar lo anterior mencionado.(Armengol, 2021).

Sabiendo todo lo anterior lo cual va de la mano con la buena capacitación y actualización de un técnico radiólogo, Torres Mejía (2015) investigó y llegó a la conclusión que desde mediados de la década de 1980, ha existido una creciente en la literatura la cual insinúa que la falta de técnicos radiólogos podría superarse y reducir costos si estos mismos interpretan las mastografías y servir de primeros lectores, determinando la presencia o ausencia de imágenes anormales en caso de que ameriten una evaluación adicional por parte del radiólogo.

Desde entonces, varios estudios han demostrado la capacidad de los técnicos radiólogos para identificar anomalías en las mastografías de detección, aunque con tasas altas de falsos positivos, pues ya sea por el mal posicionamiento, la toma de una mala proyección, el desconocimiento de estas, la falta del Control de Calidad, entre otras cosas

más hace que estos falsos positivos sean más altos, pero con una sensibilidad similar en comparación con médicos radiólogos capacitados. También se ha demostrado que capacitando a los técnicos radiólogos pueden desempeñar un buen papel como prelectores en un entorno clínico.

Por lo tanto, se necesita que se cambie el modelo tradicional a un diferente enfoque en donde los técnicos radiólogos puedan interpretar las mastografías de detección, debido a la escasez de estos, para así poder interpretar las imágenes mastográficas en varios países cuando no hay un médico que diagnostique (Torres Mejía, 2015).

Hay que recordar que el técnico radiólogo capacitado se convierte en el primer eslabón puesto que el médico debe conseguir las mejores imágenes que sean posibles y el que las realizará será el técnico radiólogo el cual debe infundirles el mayor grado de interés en la calidad mastográfica para alcanzar la mayor definición y el mejor contraste por la necesidad de que los estudios sean de la mejor calidad en beneficio de las pacientes que busquen aliviar su preocupación al realizarse los estudios. Por eso es que el técnico radiólogo capacitado se convierte en el primero y fundamental de los eslabones y el más frágil pues si este se rompe los demás eslabones carecerán de su valor. El técnico resultará imprescindible en la práctica diaria y poseerá un gran valor si: es un entusiasta de la mastografía, se capacitó adecuadamente en el estudio y si se encuentra motivado por ese trabajo. Así para poder entregar un trabajo de calidad a través del estudio mastográfico al médico el cual podrá diagnosticar un cáncer de mama antes de que se manifieste clínicamente (Genovés, 1993).

La norma oficial mexicana NOM-229-SSA1-2002 salud ambiental, establece que todo el personal involucrado en el proceso de adquisición de imágenes mastográficas (médicos, técnicos, administrativos, etc.) observe lo establecido en un programa de garantía de calidad, que de acuerdo a la Secretaría de Salud, es un conjunto de disposiciones administrativas, procedimientos técnicos, acciones para verificar y medidas correctivas, destinados a generar la máxima calidad de los servicios de diagnóstico médico con Rayos X (Secretaría de Salud, 2006)

Así junto con la anterior norma, la NOM-041-SSA2-2011 del cáncer de mama, establece los lineamientos para la promoción de la salud, prevención, diagnóstico, tratamiento, control y vigilancia epidemiológica del cáncer de mama. Es necesario observar

que el personal de salud, profesional y auxiliar de los sectores público, social y privado pertenecientes al Sistema Nacional de Salud, brinden atención médica necesaria en materia de cáncer de mama, así como es indispensable que las diferentes instituciones de salud y entidades federativas del país progresen de manera homogénea en el desarrollo de la infraestructura y el personal de salud necesario para alcanzar los objetivos y metas de un programa organizado de detección temprana, que disminuya la mortalidad por cáncer de mama, así como la inequidad en la atención de la salud de las mujeres (Secretaría de Salud, 2011); las cuales se hablarán más a fondo en los siguientes apartados.

Como norma general en los programas de tamizaje se tendrán que emplear dos proyecciones por mama, una craneocaudal y otra mediolateral oblicua, las cuales son complementarias entre ellas para valorar cuadrantes completos de la mama y tienen la finalidad de abarcar todo el tejido mamario (Gómez Jiménez, 2018).

El técnico radiólogo como ya se observó en este apartado debe tener conocimientos generales del cáncer de mama, así como conocer la anatomía topográfica y anatomía radiológica como la división de la misma mama para llegar tanto a una buena interpretación diagnóstica como para tomar buenas proyecciones al momento del estudio y por ello se vuelve indispensable para la toma de mastografías, por esto, se deben capacitar adecuadamente respecto a todo lo que conlleva la mama, así como a los equipos usados para la toma de esta. Por esto y más es importante la participación del técnico radiólogo en el estudio mastográfico.

Capítulo 3: Metodología de la Investigación

Martínez Ruiz. y Ávila Reyes. (2010, p 24) describen a la metodología como: “el análisis sistemático de los métodos en relación con los fines y metas que se usan en la investigación científica”; por lo que se puede deducir, se define como la ciencia que se dedica al estudio del método, pero también como el conjunto de procedimientos que se siguen en una investigación.

Esta investigación es de tipo documental, la cual según Vera Carrasco (2009, p 63) “Es un tipo de artículo científico que recopila la información más relevante de un tema en específico” quien además afirma que “combinar los resultados de diferentes estudios sobre el mismo tema puede ser de utilidad para llegar a conclusiones acerca de la evidencia

científica u otras investigaciones”. Lo que ayudara a construir el panorama y los alcances de esta tesina.

“Las técnicas de investigación documental son aquellas que permiten recabar datos contenidos en documentos de diversos tipos; procuran sistematizar y dar a conocer un conocimiento producido con anterioridad al que se intenta construir ahora” (Trejo Sánchez, 2021, p 39) por lo tanto gracias a estas se puede recabar, identificar, organizar y analizar información para llegar al fin deseado. Esta investigación está fundamentada con una revisión bibliográfica exhaustiva sobre el tema, indistintamente si se recurre a publicaciones resultado de investigación con enfoque cualitativo o cuantitativo; por lo tanto, se dan a conocer los criterios por los cuales se hará la selección de dichas publicaciones respecto a la mastografía y los diferentes temas abarcados en la tesina de investigación.

Criterios de inclusión: Por medio de búsqueda en repositorios institucionales (BUAP) uso de Google Académico, Libros y Revistas Indizadas de libre acceso, se obtendrán títulos que contengan la palabra Mastografía, Mamografía, Cáncer de mama, Diagnóstico, Técnico radiólogo; para asegurar que el contenido sea útil al tema se procederá a la lectura de los resúmenes. Se buscan temas que se basen en temas relacionados al estudio mastográfico, al cáncer de mama, sus incidencias, porcentajes; sobre mastografía de tamizaje y diagnóstica, manuales sobre proyecciones con mastógrafos, publicaciones relacionadas al técnico radiólogo respecto a la mastografía, así como dosis, controles de calidad y sobre el técnico radiólogo y su capacitación para manejar y usar los mastógrafos; todas las publicaciones en el criterio de inclusión deben servir para dar a conocer lo más importante de toda la información relacionada a la mastografía, así del porqué es necesaria, lo que permitirá tener un segundo filtro de información afín al estudio. En los casos en los que siga siendo acorde, finalmente se dará lectura completa a la publicación.

Se excluirán del estudio las publicaciones como libros, manuales, publicaciones científicas, revistas del ámbito médico y sitios web que en sus títulos compare o aborde el estudio de la mastografía con otro estudio como el ultrasonido, publicaciones que, aunque se relacionen con el cáncer de mama lo diagnostiquen por otro medio que no sea el estudio mamográfico, o publicaciones que no sean del ámbito médico; ya que, aunque puedan

relacionarse con el cáncer de mama o un poco con el estudio mamográfico se enfocan más ya sea en comparar o en otro estudio.

Y, por último, se eliminarán las publicaciones que no estén relacionados al cáncer de mama, que hablen de otros estudios de Rayos X o estudios especializados en imagen o que no se enfoquen en la mastografía, así como publicaciones de ámbito no médico ya que estas publicaciones no se requerirán porque no se hablará de otro tema que no sea la mastografía.

Las publicaciones usadas para este proyecto de investigación abarcarán un periodo de 11 años en adelante, exceptuando publicaciones que, aunque no se hayan actualizado en varios años sigan teniendo el mismo contenido relevante o al no encontrarse información reciente sobre guías de mastografía, Normas Oficiales Mexicanas o publicaciones que sean relevantes para este trabajo, para tener publicaciones actualizadas en la información respecto al estudio mastográfico.

Capítulo 4: Mastografía

Para saber acerca de la mastografía de tamizaje, así como la de diagnóstico primero el técnico radiólogo capacitado debe saber también los sistemas de mastografía los cuales son diferentes y aunque sea para el mismo uso las distintas herramientas que tienen los hacen diferentes. Los sistemas mastográficos son dos: digitales y analógicos.

La mastografía como ya se ha mencionado, es una imagen plana o bidimensional de la mama con Rayos X de baja energía. Formada con Rayos X que atraviesan los tejidos de la mama con un equipo llamado mastógrafo.

Como se sabe todos los mastógrafos comparten un tubo de Rayos X, colimadores, compresor y rejilla, pero lo que va a diferenciarlos de ser un sistema analógico o digital será el tipo de detector.

Mastografía Convencional

En esta la imagen se obtiene usando detectores pantalla-película, que graban los fotones de radiación que pasan a través de la mama. En este sistema la imagen obtenida no podrá modificarse. La labilidad de la película mastográfica plantea inconvenientes en el almacenamiento a largo plazo, sin embargo, es un sistema económico y eficaz en la producción de imágenes (Programa de Control de Cáncer de Mama (PCCM), 2020).

- Chasis de fibra de carbono: permitirá la transmisión de los Rx debido a su baja atenuación.
- Pantalla intensificadora: es un elemento propio del chasis, convierte los Rx en luz visible (fosforescencia), la luz forma la imagen latente.
- Película Radiográfica: se recarga en cada exposición, consiste en una emulsión depositada a uno o ambos lados de un soporte plástico, la emulsión consiste en granos de halogenuro de plata.

El grado de oscurecimiento que sufre la película si esta se expone a la luz proviene de la pantalla intensificadora, varía en función de la exposición producida por los Rx. La imagen obtenida se puede ver en un negatoscopio, cuyo brillo es de al menos 3000 candelas por metro cuadrado.

Mastografía Digital

Sus sistemas están basados en detectores que producen una imagen no continua sino constituida por pequeños elementos separados (píxeles). Utilizan una computadora para adquirir, procesar, almacenar y transferir las imágenes; brindando ventajas y posibilidades como archivos, teleconferencia, tomosíntesis y aplicación del CAD (detección asistida por computadora), el poder realizar la lectura sin necesidad de imprimir las películas y otras muchas herramientas que facilitaran la lectura de estas.

La mastografía digital se divide en dos: directa e indirecta

- Mastografía digital directa o con detector de campo completo (DR): usa un sistema directo donde los equipos con sus detectores convierten directamente sus lecturas.
- Mastografía digital indirecta (CR): usa un lector láser y procesa la placa obtenida en un mastógrafo convencional (Programa de Control de Cáncer de Mama (PCCM), 2020).

El resultado final de los dos métodos es una imagen digital, pero el modo de obtenerlas presenta diferencias las cuales tienen impacto en la calidad de la imagen final.

Radiografía computarizada (CR) para mastografía se utiliza un mastógrafo analógico, lo que cambia es el receptor de imagen.

- Receptor de imagen: es una pantalla o placa de imagen flexible, su parte cubierta es de un material fosforescente mediante estimulación y su vida útil es de dos años o de 10000 exposiciones, cuando caduca ya no da imágenes de calidad.
- Digitalizador de CR: puede ser una o múltiple bandeja, resolución espacial de 50mm y hay una estación de adquisición.
- Estación de adquisición: resolución de al menos 3MP, es para visualizar la imagen no para interpretarla.

Los sistemas de mastografía digital con detector de campo completo (DR) son sistemas reconocidos como rigurosamente digitales ya que tiene integrados el equipo de Rx y el detector. Todos los detectores digitales están constituidos por un conjunto discreto de detectores elementales (píxeles) que pueden estar presentes en la etapa de absorción del haz de radiación incidente o en la etapa de lectura.

La resolución espacial determina las dimensiones del objeto de menor tamaño que podrá visualizarse en la imagen, para los detectores DR la resolución está entre 70 y 100 mm.

En la **Figura 11** se ve la diferencia entre equipos análogos y digitales

Algunas ventajas de las imágenes digitales son:

- Cuentan con una cabecera Bicom (Digital Imaging and Communications in Medicine) con los datos del paciente.
- Se puede modificar el brillo y contraste sin necesidad de repetir la imagen.
- Como el archivo es digital se pueden emplear nuevas herramientas para ayudar en el diagnóstico como el CAD, Telemastografía, realce de bordes, etc.
- Almacenamiento de archivos sin perder la calidad de imagen.

La mastografía digital tiene la capacidad de aplicaciones avanzadas como:

- Telemastografía: es una herramienta que permite el envío de las imágenes para su consulta o interpretación a distancia.
- Mastografía con tomosíntesis o tridimensional (3D): se obtienen múltiples imágenes desde diferentes ángulos, con ello hay una mejora del 27% en la detección del cáncer

de mama y disminuye el número de rellamadas en programas de tamizaje en un 17.2%.

- Mastografía sintetizada: consiste en obtener imágenes tridimensionales y a partir de ellas las bidimensionales, con ello se reduce la dosis de radiación hasta un 39%. Una de las ventajas es que hay mejora de la visibilidad de las distorsiones de la arquitectura, masas, y microcalcificaciones.
- Biopsia por estereotaxia con tomosíntesis: cuando se encuentra una distorsión en la arquitectura, sin traducción en ultrasonido, la biopsia debe guiarse con sistema corte-aspirado y estereotaxia integrada con tomosíntesis, ya que generalmente se trata de carcinomas invasores.
- Sistema de detección asistida por computadora (CAD): en mastografía, se han diseñado diversos métodos de segmentación o extracción de las características de los tumores mamarios. La evaluación en el rendimiento de los sistemas CAD en mastografía indica que su sensibilidad es alta, pero también el número de falsos positivos, lo que reduce su especificidad.
- Mastografía contrastada: combina la mastografía convencional con administración intravenosa de medio de contraste. Existen dos modalidades: temporal o dual. La finalidad de esta es detectar tumores de pequeño tamaño, lo cual permite la visualización de hallazgos con captación del medio de contraste sobre el tejido glandular normal que no presenta realce, siendo de gran utilidad en mamas densas y en pacientes con contraindicaciones o alternativa a la resonancia magnética con resultados similares (Consenso Mexicano Sobre Diagnóstico y Tratamiento del Cáncer Mamario, 2021).

Junto con Control Automático de Exposición (CAE) el cual debe estar integrado tanto en sistemas analógicos como digitales, es una herramienta que nos permite obtener imágenes clínicas con correcta densidad óptica (DO) independientemente de las características de la mama y de la técnica usada (KV, foco, etc.) Consta de un detector de radiación situado en la parte inferior del Bucky.

Es un dispositivo que selecciona automáticamente los factores de exposición ánodo-filtro, kv, mAs, en función de las características particulares de cada mama (espesor,

atenuación). La misión del CAE es la de asegurar que la relación señal-ruido es adecuada en toda la imagen y los valores de dosis son acordes a los recomendados.

Pero sin importar el tipo de técnica mastográfica usada, debe existir siempre un programa de garantía de calidad que involucre el área física, el equipamiento y al personal. La mastografía deberá ser interpretada y la conclusión emitida en sistema BI-RADS. (Consenso Mexicano Sobre Diagnóstico y Tratamiento del Cáncer Mamario, 2021).

Al saber las diferencias en los sistemas de los mastógrafos el técnico radiólogo capacitado tendrá el conocimiento de poder usar esos sistemas sin necesidad de preguntarles a terceros ya que se puede encontrar con diferentes tipos de mastógrafos en su vida como trabajador así para que al momento de realizar mastografías de tamizaje como diagnóstica haga funcionar el equipo al 100% de su capacidad.

Tipos de Mastografía

El cáncer de mama como ya se habló en anteriores apartados, aumenta el riesgo de muerte en mujeres con el tiempo. Así que en la detección precoz del cáncer de mama se busca favorecer un tratamiento más efectivo y con ello la disminución de la mortalidad. Entonces la mastografía será la técnica de elección para la detección temprana oportuna del cáncer de mama puesto que la mastografía ha demostrado ser un método simple y preciso.

Existen 2 tipos de mastografía, la mastografía de tamizaje y la mastografía diagnóstica.

La norma oficial mexicana NOM-041-SSA2-2011, para la prevención, diagnóstico, tratamiento, control y vigilancia epidemiológica del cáncer de mama; dice que:

- La mastografía es el estudio radiológico de las mamas, tomado con un aparato (mastógrafo) diseñado especialmente para este fin, con el que podrán efectuar mastografías de 2 tipos de tamizaje y diagnóstica.

La mastografía es el único método de imagen que ha demostrado una disminución en la mortalidad del cáncer de mama en un 21%; en países con ingresos altos, se ha observado que el programa de tamizaje reduce la mortalidad en un 30%. La mastografía ha demostrado

una sensibilidad diagnóstica de 77-95% y especificidad de 94-97% siendo dependientes de la densidad mamaria.

Es el único método cuyo fin es la detección oportuna de las lesiones mamarias, así como del cáncer de mama.

Mastografía de Tamizaje

Mastografía de Tamizaje: será el estudio realizado para la detección temprana de cáncer de mama a mujeres aparentemente sanas, de 40 a 69 años, cada 2 años (Secretaría de Salud, 2011). Su objetivo principal es la detección de lesiones que aún no son palpables en mujeres consideradas sanas puesto que no presentan síntomas de enfermedad (Secretaría de Salud, 2012).

Se realiza a mujeres asintomáticas mediante protocolos de dos proyecciones, normalmente cráneo-caudal (CC) y oblicua mediolateral (OML), para detectar un cáncer no sospechado. Reduce la mortalidad en pacientes de 40 años y más. La American Cancer Society (ACS) recomienda a las mujeres realicen una autoexploración de mama mensualmente (Bushong, 2018). La mastografía de tamizaje debe realizarse en establecimientos que cumplan con la norma oficial mexicana NOM-229.SSA1-2002. Se deberá asegurar el trato digno a la paciente e informar sobre los procedimientos al realizar la mastografía

Los hallazgos que se pueden identificar en una mastografía son, asimetrías, nódulos, microcalcificaciones, zonas de distorsión de la arquitectura.

En resumen, la mastografía de tamizaje se recomendará principalmente a mujeres aparentemente sanas entre 40 a 69 años, cada 2 años. Los pacientes que se realicen una mastografía deben ser informados sobre los factores de riesgo y los factores protectores del cáncer de mama, así como las ventajas y limitaciones de la detección. En mujeres de 70 y más se realizan mastografías como parte del seguimiento de mujeres con antecedentes personales de cáncer de mama o por indicación médica (Secretaría de Salud, 2011).

Mastografía Diagnóstica

Es el estudio realizado como parte de la evaluación diagnóstica derivada del resultado de una imagen sospechosa o en mujeres con síntomas clínicos patológicos mamarios con sospecha

de cáncer de mama (Secretaría de Salud, 2011). La mastografía de diagnóstico tiene como finalidad determinar características de una lesión que ya es palpable o visible tales como su localización, morfología, entre otras (Secretaría de Salud, 2012).

La población de pacientes sometidas se compondrá de 2 grupos:

- Pacientes con alteraciones en la mastografía de tamizaje que requieran un estudio adicional como una proyección adicional o ultrasonido; se convierte en diagnóstica
- Pacientes con sintomatología de patología mamaria sospechosa de malignidad (Ortiz, 2016).

Sospecha de malignidad se observan en

- Mama densa
- Nódulo sólido, irregular de consistencia dura, fijos a planos profundos
- Cambios cutáneos evidentes (piel de naranja, retracción de la piel, lesión areolar que no cicatriza a pesar de tratamiento)
- Enrojecimiento
- Secreción serosanguinolenta
- Asimetría

Otros indicadores para realizar la mastografía diagnóstica son:

- Seguimiento de hallazgos probablemente malignos (BIRADS 3)
- Confirmación de sospecha clínica (nódulo palpable, retracción de la piel, retracción del pezón, etc.).
- Respuesta al tratamiento de quimioterapia, radioterapia o hormonoterapia
- Seguimiento de tratamiento conservador (la cuadrantectomía es un ejemplo) (Secretaría de Salud, 2011).

El objetivo de la mastografía diagnóstica es la valoración de la lesión, observar la extensión de ésta, así como descartar la existencia de multifocalidad, multicentricidad o bilateridad. Así que la mastografía diagnóstica será de mayor utilidad para las pacientes que demostraron anomalías o lesiones en la mama para poder llegar a un tratamiento y cura lo más pronto posible.

La mastografía de tamizaje se volverá una diagnóstica cuando el técnico que tomó la imagen vea sospechas clínicas de alguna lesión siendo una de las tareas más importantes de este junto con el médico ya que un buen diagnóstico puede salvar a la paciente ya sea de gastar más dinero hasta de salvar su vida, por eso es importante la capacitación del técnico radiólogo para llegar a conocer las posibles lesiones y las proyecciones que debe realizar para observar estas lesiones.

Capítulo 5: Proyecciones Mastográficas y Calidad de la Imagen

Para poder llegar a un diagnóstico oportuno por parte del médico, el técnico radiólogo debe tener la capacitación para poder tomar las diferentes proyecciones mastográficas que existen al igual que poder llegar a saber cuando es necesario tomar proyecciones complementarias. Debe conocer desde el posicionamiento del paciente, angulación del tubo de Rx, compresión de las mamas, entre otras cosas, por esto es necesario que el técnico radiólogo tenga los conocimientos suficientes para que pueda hacer un buen trabajo.

Proyecciones Mastográficas

Hoy en día uno de los aspectos más difíciles del diagnóstico y detección del cáncer de mama es la colocación de la paciente. Si la mama no se coloca correctamente, puede que grandes volúmenes de tejido mamario no aparezcan representados y lógicamente si los tejidos no aparecen en la mastografía puede que pasen en alto alguna lesión en el seno mamario. Recordemos que las proyecciones con Rayos X hacen referencia a la trayectoria del haz de radiación a través de una estructura que se radiografía, eso se aplica a las proyecciones mastográficas de igual manera.

El radiólogo capacitado debe insistir en la correcta exposición de la mastografía y en la colocación del paciente, así como trabajar juntamente con colegas radiólogos para mejorar las imágenes tomadas, pues unas imágenes de calidad requieren de radiólogos motivados que conozcan la importancia de la toma de mastografías y que continuamente estén mejorando su calidad en las imágenes.

En las diferentes proyecciones el técnico capacitado debe valorar el resultado con algunas preguntas como: ¿Es adecuado el contraste?, ¿Es correcto el posicionamiento?, ¿Se ha incluido la mayor cantidad de tejido glandular?, ¿Se observan artefactos?, etc. Para todo esto se deben considerar puntos a tratar los cuales determinan la repetición de una proyección,

tratando de evitar de manera innecesaria motivos como: dosis de radiación de manera repetitiva, considerar si el estudio es molesto para algunas pacientes y si es causante de ansiedad.

La calidad de la imagen debe ser:

- Con alto contraste.
- Sin borrosidad.
- Alta resolución espacial.
- Sin artefactos.

La calidad del posicionamiento debe ser:

- La glándula se ha de demostrar en su totalidad.
- La imagen debe estar libre de pliegues.
- El pezón debe estar de perfil preferentemente sin perder tejido por perfilar el pezón.
- Buena compresión, para evitar imagen falsa y proyecciones adicionales innecesarias.

Los nombres de las proyecciones se basan en el ACR (Colegio Americano de Radiología), BI-RADS, un sistema léxico de terminología mastográfica desarrollado por expertos. La primera palabra del nombre de la proyección indica la posición del tubo de Rayos X y la segunda palabra indica la localización del receptor de imagen (Programa de Control de Cáncer de Mama (PCCM), 2020).

El posicionamiento en mastografía puede realizarse con la paciente sentada o de pie. Es deseable que se realicen las proyecciones en pie puesto que cuando se hace un tamizaje se espera que se agilice la exploración pues es más fácil la colocación de la paciente si esta tiene un abdomen prominente.

Como se sabe hay diferentes técnicas de imagen para tomar las diferentes partes del cuerpo humano y la mama no es una excepción. El tejido mamario puede encontrarse medial el esternón, lateral al borde anterior del dorsal derecho, superior a la clavícula y al vértice de la axila incluso debajo del pliegue inframamario. En general las técnicas mastográficas convencionales o de rutina ya sea para el estudio de tamizaje o para una evaluación diagnóstica son dos proyecciones por cada mama, pues estas dos proyecciones permitirán

una visualización tridimensional y la detección de estructuras superpuestas que a veces pueden producir imágenes confusas si solo se dispone de una proyección al igual que se busca reducir la dosis de radiación recibida por las mamas al igual que el tiempo utilizado en la exploración (Kopans, 2017).

Para mejorar las imágenes se necesita aplicar una compresión adecuada puesto que:

- Da homogeneidad a la imagen.
- Disminuye la dosis de radiación
- Limita el movimiento de la paciente evitando la borrosidad.
- Ayuda a distribuir las estructuras para una mejor valoración.

La compresión mamaria separa la glándula de la pared torácica para obtener imágenes sin superposición de las estructuras torácicas, al tiempo que homogeniza la forma parcialmente cónica que presenta la mama. Igual al acercarse más la mama al detector se eliminan los efectos de magnificación, borrosidad y ruido. La compresión debe ser adecuada pues si es insuficiente la compresión produce que el tejido mamario se salga del campo de visión, y si se exagera la imagen no mejorará y puede llegar a producir dolor. Lo que limita la compresión es la elasticidad de la mama, por lo tanto, si la piel está tirante, no se debe aplicar más compresión ya que solo producirá dolor y no mejorará la imagen.

Para la realización de la compresión los aparatos mastográficos tendrán un compresor el cual será regulado por el técnico (Barrionuevo, 2008).

En resumen, los beneficios de una buena compresión serán:

- La inmovilización de la mama.
- Separación de superposiciones.
- Una reducción de la radiación dispersa.
- Reducción de la dosis de radiación.
- La detección de lesiones pequeñas.
- Correlacionándose con el CAE la misión conjunta es asegurar que la relación señal ruido es adecuada en toda la imagen y los valores de dosis de radiación serán acordes a los recomendados.

Con la dosis de la mama no debe exceder de 3 mGy acorde con la Normativa Nacional vigente.

La mama se comprime hasta que el tejido esté tirante y se puede determinar el grado de compresión tocando la mama con un dedo por el costado. Si la piel no se hunde, el tejido está tirante (IMSS, 2004).

Proyecciones Convencionales o de Rutina

Las proyecciones convencionales son: Cráneo Caudal (CC) y Mediolateral Oblicua (MLO) u Oblicua Mediolateral.

Proyección Cráneo Caudal o Céfalocaudal (CC)

La proyección cráneo caudal se hace para demostrar todo el tejido medial de la mama y tanto tejido lateral como sea posible

La paciente debe estar de frente al equipo de mamografía, junto a él, con los pies apuntando hacia la columna del mamógrafo y con los brazos caídos a ambos lados. Para posicionar, se usa las dos manos para jalar suavemente la mama, se eleva el pliegue inframamario, jalar tejido lateral sin perder tejido medial y eliminar los pliegues cutáneos.

Para facilitar la toma de la proyección se puede:

- Colocar el brazo del operador en la espalda de la paciente (ayuda a que la paciente no se aleje del receptor y relaje el hombro).
- Elevar el pliegue inframamario tan alto como lo permita su movilidad natural.
- Centrar el pezón con referencia al Bucky.
- Los pliegues pueden eliminarse girando el dedo índice sobre la piel.
- Incluir la cantidad de tejido lateral pero nunca a expensas de tejido medial
- El tubo de Rayos X debe estar a 0° (IMSS, 2004). **Figura 12.**

Criterios:

- Incluir la mayor cantidad del parénquima mamario que sea posible, corroborando cuando visualizamos la grasa retroglándular y el músculo pectoral del 30-40% de las pacientes

- Observar una porción de grasa retroglandular entre el borde posterior del parénquima y el músculo pectoral o el borde posterior de la película.
- Observar una porción del músculo pectoral
- Observar el pezón de perfil siempre que sea posible.
- Cuadrantes internos y externos no se cortan.

Proyección Oblicua Mediolateral (OML)

Se dice que es la proyección más útil. La posición oblicua mediolateral (OML) ideal debe permitir la radiografía de la mama desde la región axilar hasta el pliegue inframamario, incluyendo ambos.

En la OML, la mama se tracciona separándola de la pared torácica hacia arriba y hacia adelante, despegando el pliegue inframamario y comprimiéndola a lo largo de un plano paralelo al ángulo del músculo pectoral (en general unos 30° de inclinación respecto al plano horizontal) (López Ruiz, 2016).

Es necesaria para demostrar todo el tejido mamario

Se realiza de la siguiente manera:

- Determinar el grado de oblicuidad paralelo al músculo pectoral.
- Colocar la axila en la esquina del Bucky (anterior al latero dorsal)
- Mover la mama y el músculo en sentido anterior y medial
- Movimiento “hacia arriba-hacia afuera”
- Pezón debe estar perfilado
- Estirar tejido abdominal hacia abajo para abrir pliegue inframamario.

El ángulo utilizado para la proyección debe ser ajustado para cada paciente, puede ir desde los 30° hasta los 75° dependiendo de la paciente. Eleva el pliegue inframamario tan alto como lo permita su movilidad natural **Figura 13**.

No se debe sacrificar tejido mamario para demostrar que el pezón esté perfilado y puede utilizarse marcadores de pezón, deben ser pequeños y metálicos.

Criterios:

- El músculo pectoral mayor convexo y debe visualizarse a la altura del pezón.
- La mama se visualiza elevada y el pezón de perfil.
- Ángulo inframamario delimitado y abierto.
- Se demuestra una porción de la grasa subcutánea del abdomen superior.
- Se visualiza la totalidad del parénquima mamario.

Proyecciones Mastográficas Complementarias

Las proyecciones mastográficas complementarias son requeridas para:

- Corroborar o excluir la presencia de una lesión.
- Localización de lesiones mediante triangulación (con la proyección lateral).
- Caracterizar lesiones.

Las proyecciones complementarias son requeridas cuando se quiere descartar o solucionar una duda concreta pues debido a las curvas de la pared torácica y a la morfología de la mama habrá tejidos que no son proyectados en el detector.

Proyección Lateral (ML-LM)

Se considera la tercera proyección más importante. Se dividen en dos proyecciones, por sus siglas ML (medio lateral) y LM (latero medial) ambas con el tubo rotado a 90° y dependerán de la ubicación del hallazgo del estudio o se elige la que asegura la menor distancia del objeto en estudio-Bucky. Igual se realizan para comprobar o excluir una lesión, ayuda a determinar la profundidad de una lesión y para triangular lesiones.

Los criterios de evaluación son:

- La mama se visualiza elevado
- Pezón de perfil y perpendicular al borde posterior de la placa
- Ángulo inframamario delimitado y abierto
- Se visualiza una porción de la grasa subcutánea del abdomen superior
- Libre de pliegues

Proyección Mediolateral (ML) se realiza para localizar lesiones en el plano sagital, eliminar sobreproyección. La proyección se hace:

- Esquina del Bucky ubicado en la axila con el hombro relajado.

- Tejido mamario ubicado en sentido anterior y medial, levantado hacia arriba y adelante.
- Rotar a la paciente hacia el receptor hasta que la mama esté en posición lateral.
- Pezón en perfil centrado.
- Abrir pliegue inframamario (IMSS, 2004).

Si se ve una lesión en la OML, pero no es visible en la CC la proyección mediolateral se puede usar para determinar si la lesión es real y para su localización tridimensional. Si se evaluaran calcificaciones, las proyecciones magnificadas laterales se usan para determinar si estas son benignas. Entonces si se detecta una lesión que requiere una actuación inmediata, la proyección lateral, es, a menudo, demasiado útil (Kopans, 2017). **Figura 14.**

La proyección Lateromedial (LM) se realiza para localizar lesiones en el plano sagital, eliminar sobreproyección. La proyección se realizará:

- La paciente se posicionará con el esternón contra el Bucky. Cuello extendido y mentón sobre el Bucky.
- Brazo hacia arriba y descansando sobre el borde superior del Bucky y el codo flexionado.
- Tejido mamario ubicado arriba y adelante.
- Rotar al paciente hasta que la mama esté en posición lateral y el pezón de perfil centrado.
- Abrir pliegue inframamario (IMSS, 2004). **Figura 15.**

Proyección Axilar (AT)

Igual conocida como cola axilar (AT), generalmente el tubo debe de estar a 30° grados. Se realiza para tener una visión oblicua del aspecto lateral de la cola axilar y del aspecto lateral de la mama (IMSS, 2004). Se usa para aislar la cola axilar y cualquier lesión dentro de esta, conocida anteriormente como Proyección de Cleopatra debido a que la paciente se colocaba en una postura semirreclinada para permitir la colocación del chasis y la compresión a lo largo de la cola de la mama, pero actualmente no se necesita colocar en una posición incómoda a la paciente gracias a que el gantry puede rotarse.

Es importante incluir la prolongación axilar de la mama debido a que hay errores frecuentes puesto que a veces repiten una OML donde se incluyen tejidos desde la zona medial a la lateral y no se aísla la prolongación axilar de la mama. La proyección se hace más anteroposterior, localizando el borde del detector a lo largo del contorno de la pared torácica, de modo que los tejidos laterales (no centrales o mediales) se incluyan en el campo de la imagen y únicamente se comprima la cola axilar (Kopans, 2017).

- Se realizará rotando el tubo hasta ubicar el Bucky paralelo a la cola axilar
- Rotar al paciente para poner la cola axilar en contacto con el Bucky.
- El brazo del paciente por detrás del receptor con el codo flexionado **Figura 16** (IMSS, 2004).

Proyección Cráneo Caudal Exagerada (XCCL)

Si hay sospecha de una lesión en la mitad lateral de la mama, puede realizarse esta proyección rotando a la paciente de modo que la mitad lateral quede colocada sobre el detector permitiendo una proyección más completa de los tejidos en el campo (Kopans, 2017).

Se realiza para visualizar lesiones profundas en el aspecto lateral de la mama incluyendo la mayor parte de la cola axilar.

- Para realizar la proyección se angula el tubo de 5-10° grados hacia lateral.
- Elevar el pliegue inframamario
- Rotar al lado lateral de la paciente hacia el Bucky
- Jalar suavemente el aspecto lateral de la mama
- Relajar el hombro (IMSS, 2004). **Figura 17**

Criterios:

- Se demuestran los cuadrantes externos hacia el tercio posterior.
- Se demuestra la cola de la mama y se observa el músculo pectoral hacia la porción externa de la mama.

Compresión Focal o Localizada

Para mejorar la separación de tejido mamario y mejorar una compresión localizada, se reduce la distancia objeto película; generalmente se combina con magnificación para mejorar la resolución y mejora la separación de los tejidos (Secretaría de Salud, 2002).

Se comprime exclusivamente el área determinada de la mama con un compresor de menor tamaño. La colimación no será necesaria, así se puede corregir la localización si es que no coincide con el área deseada. (Dirección General para la Salud Pública, 2001).

Como ya se mencionó se realiza para una mayor reducción en el grosor del área localizada y para mejorar la separación del tejido mamario.

- En la proyección donde se visualiza la zona en el estudio, medir la distancia desde la lesión al pezón.
- Reposicionar al paciente midiendo desde el pezón a la zona de estudio y aplicar la compresión focal.
- Utilizar los platos pequeños para aplicar la compresión
- Y como ya se mencionó puede combinarse con la magnificación. **Figura 18.** (IMSS, 2004).

Criterios:

- Minimiza la superposición de los tejidos y la falta de nitidez geométrica y mejora la resolución.
- Asegurarse de haber demostrado los hallazgos dentro del campo.
- Es de utilidad no colimar tanto para poder visualizar las estructuras adyacentes.
- Cuando no se observa el hallazgo es posible que se haya modificado o que no coincida con la zona.

Magnificación

Su utilización tiene como propósito demostrar los márgenes de masas y microcalcificaciones. Es necesario utilizar un punto micro-focal (0.1mm) para disminuir el aumento de penumbra. Se retira el Bucky debido a que la magnificación emplea un espacio de aire que no permite a la radiación dispersa alcanzar la película (Secretaría de Salud, 2002). **Figura 19.**

Como ya se mencionó sirve para una mejor demostración de márgenes y microcalcificaciones.

- El Bucky se retira pues en la magnificación se emplea un espacio de aire que no permite a la radiación dispersa afectar la imagen.
- Se coloca los dispositivos que elevan la mama y la alejan del receptor.
- Se efectúa el procedimiento para compresión focal o localizada.
- Puede ser realizado en cualquier proyección (IMSS, 2004).

Criterios:

- No es necesario usar rejillas antidifusoras, la radiación dispersa quedará eliminada por el espacio.
- Al momento de aumentar la distancia entre el objeto y la imagen aumente el grado de magnificación.
- Se usa foco fino para superar la pérdida de resolución (mide 0.1mm).
- La imagen debe absorberse con alto contraste y carente de zonas borrosas.

Proyección en Escote o Valle (CV)

Puesto que la proyección cráneo caudal estándar (CC) intenta incluir todos los tejidos mediales, las imágenes adicionales son muy rara vez realizadas; sin embargo si se sospecha de malignidad en la región medial, la paciente puede colocarse en la proyección cráneo caudal y rotarse de modo que se proyecte sobre el chasis más cantidad de tejido medial así esta proyección se convierte en el mejor método de proyectar sobre el detector los tejidos que están cercanos al esternón (Barrionuevo, 2008).

La proyección se realiza más fácil en mamas grandes. El tubo se colocará a 0° grados y como se mencionó anteriormente se usa para demostrar una lesión medial y para visualizar la porción posterior de la mama medial.

- Se coloca a la paciente de frente.
- Se eleva el pliegue inframamario de ambas mamas ajustando la altura del Bucky.
- Colocar ambas mamas y jalar suavemente todo el tejido medial de ambas mamas más anterior.

- El radiólogo puede ubicarse por detrás del paciente para acomodarla (IMSS, 2004).

Figura 20

- Su objetivo es visualizar el surco intermamario para demostrar lesiones mediales y posteriores.

Proyección de Giro o Rol (RL, RM)

Se realiza para separar tejido mamario sobreproyectado y definir mejor una lesión o determinar un hallazgo visto en una sola proyección. Se puede tomar en base CC, MLO o LAT 90°. En la CC puede ser rol interno (RM) o externo (RL), en la LAT puede ser rol superior (RS) o inferior (RI).

- Se ubica a la paciente para la proyección que mejor demuestre la anormalidad
- Hacer girar el tejido mamario en direcciones opuestas
- Colocar la mama en el receptor manteniendo el tejido rotado y aplicar compresión
- La dirección del giro debe ser registrada (IMSS, 2004).

En la proyección cráneo caudal se eleva la mama por encima del plano del portachasis, traccionando hacia arriba y hacia afuera y a la vez que la separamos de la pared torácica se gira la mama órgano-axialmente para variar el ángulo de visualización (Dirección General para la Salud Pública, 2001). **Figura 21.**

Rol medial (RM en CC):

- Los cuadrantes superiores giran hacia la parte medial de la mama.
- Cuadrantes inferiores giran hacia la parte externa de la mama.

Rol superior (RS 90° en LAT):

- Cuadrantes inferiores rotan hacia la parte superior de la mama
- Cuadrantes superiores rotan hacia la parte interior de la mama.

Criterios:

- La rotación que se realiza siempre debe ser hacia donde haya más tejido adiposo.
- Dependiendo de la proyección en la que se visualiza el hallazgo, será la incidencia en la que se toma la rotada.

- Las lesiones o hallazgos deben estar rodeados de tejido adiposo para una mejor evaluación.
- La RS es ideal para localizar lesiones.

Proyección Tangencial (TAN)

Este estudio se realiza para observar una lesión palpable lo más cercano posible sobre el tejido graso subcutáneo, para una mejor observación de los márgenes y establecer o excluir la presencia de microcalcificaciones en la piel **Fuente especificada no válida.. Figura 22.**

- Se coloca un marcador metálico sobre la piel
- Rotación del tubo y el tejido mamario hasta que la marca esté en posición tangencial al haz de Rayos X
- Lesiones palpables lo más cercano posible sobre el tejido graso subcutáneo
- Márgenes o establecer o excluir la presencia de calcificaciones en la piel **Fuente especificada no válida..**

Criterios:

- El área de interés debe visualizarse hacia la superficie de la piel.
- Es posible colocar un marcador radio opaco para identificar la lesión.
- Se coloca la mama de modo que la lesión se vea tangencial.

Proyección Caudal Craneal (FB)

En esta proyección, frecuentemente, debido a la curvatura de la pared torácica, la proyección Caudal Craneal obtiene imágenes más posteriores de la mama superior que la proyección CC (Kopans, 2017).

En esta proyección:

- El tubo se inclina a 180°, el portachasis se sitúa contra la parte superior de la mama.
- Se eleva la mama por encima del plano del compresor y se tracciona hacia arriba y hacia afuera, separándola de la pared torácica, de modo que la mama quede apoyada sobre el compresor.
- El pezón debe quedar paralelo al detector (Dirección General para la Salud Pública, 2001) **Figura 23.**

Criterios:

- Valora la mayor cantidad de tejido glandular.
- Es de utilidad para mamas pequeñas, en varones o como método de abordaje clínico corto en lesiones inferiores.
- Es de utilidad para caracterizar lesiones localizadas en el tercio posterior de los cuadrantes superiores.

Técnica Mastográfica en Mujeres con Implantes

Se realizan a mujeres que presenten sintomatología clínica de sospecha de malignidad con las proyecciones con la mínima compresión y complementarlas con la técnica de Eklund.

Las proyecciones en los implantes ayudarán a observar los implantes y el tejido circundante

- Realizar el posicionamiento de rutina en CC o MLO
- La compresión como ya se mencionó debe ser mínima y dependerá del grado de compresibilidad del implante
- Usar el control de exposición manual (IMSS, 2004).

Antes de todo se debe verificar la posición de los implantes ya que si la paciente no sabe o no recuerda con exactitud el radiólogo deberá realizar una inspección visual. **Figura 24.**

Técnica de Eklund.

Al mencionar implantes en mastografía siempre se va a mencionar la técnica de Eklund.

En 1988, Eklund G.W. (médico norteamericano) describió esta manera de radiografiar las mamas en pacientes con este tipo de implantes.

En la adquisición de imágenes se realizan las proyecciones cráneo caudal y mediolateral oblicua como en cualquier estudio normal, tomando las proyecciones con la prótesis, respetando todas las pautas específicas y con la angulación del gantry como un estudio estándar. La compresión que se aplica es el que mantenga la mama firme ya que si se aplica de más llegará a incomodar al paciente y preocupará de una posible ruptura del implante al igual que no mejorará la calidad de la imagen **Fuente especificada no válida..**

La técnica de Eklund ayuda a separar las limitaciones impuestas por la presencia de implantes y ayuda a mejorar la definición de la imagen.

- Primero se jala el tejido mamario por encima y delante del implante a medida que se aplica la compresión
- El implante se retrae contra la pared torácica
- El compresor debe lograr comprimir casi todo el tejido mamario libre
- Y se debe usar el control de exposición manual (IMSS, 2004). **Figura 25.**

Criterios:

- Desplaza el implante hacia la parte posterior de la mama.
- Valorar la mayor cantidad de tejido glandular

Importancia en la Calidad de la Imagen

Calidad de imagen: propiedad o conjunto de propiedades inherentes a algo, que permiten juzgar su valor.

Medicina: satisfacer las expectativas de las personas relativas a su diagnóstico y tratamiento.

Radiología: la calidad de una imagen se asocia a la utilidad de esta para que el médico radiólogo realice un diagnóstico acertado sobre alguna afección.

La imagen de alta calidad será aquella que muestra un alto contraste entre las estructuras del tejido a estudiar, alta resolución espacial, bajo ruido, baja dosis de radiación y sin artefactos. Para ello se han creado equipos especializados que facilitan la toma de una proyección con buena calidad en la imagen (Galván, 2012).

CONTRASTE: para distinguir zonas en la imagen, pero con propiedades similares, se presenta en diferencias de densidades ópticas de tonos grises o de brillantez entre dos regiones A y B adyacentes en la imagen que corresponden a objetos diferentes. Pues teniendo en cuenta que las mamas están compuestas por tejidos blandos y que las microcalcificaciones típicas que se producen en ellas son muy pequeñas, es necesario garantizar el contraste adecuado para su observancia, seleccionando correctamente el KV.

En el caso de equipos analógicos es la diferencia en la densidad óptica (grado de oscurecimiento de una película y en el caso digital es la diferencia en tonos de gris y valor de pixel.

Coefficiente lineal de atenuación: probabilidad de que los Rayos X o fotones interaccionen con el medio sobre el cual está incidiendo.

El contraste en la imagen médica es el resultado de las diferentes etapas que ocurren durante la adquisición, el procesamiento y el despliegue de la imagen.

Factores que influyen en el contraste de una imagen es:

- a) Espectro del haz de Rayos X: la energía del haz de Rayos X, relacionada directamente con la potencia en el tubo en el momento del disparo y la filtración, es un elemento fundamental para regular el contraste de la imagen.
- b) Radiación dispersa: durante la adquisición de la imagen se dan procesos de dispersión de los fotones de Rx dentro de la mama (dispersión Compton) no aporta información útil. Las rejillas antidispersoras para radiación dispersa (aumenta la dosis), también se emplea la compresión y la colimación del haz.
- c) Características de los sistemas de imagen:
 - Rango dinámico del receptor de imagen: es el rango de exposición en el cual el detector proporciona una señal fidedigna, en los sistemas convencionales es menor que en los sistemas DR (Martínez, 2017).

RESOLUCIÓN ESPACIAL: la capacidad de un sistema de imagen para representar con exactitud objetos en las 2 dimensiones espaciales de la imagen.

La resolución de un sistema consiste en la capacidad de visualizar dos objetos separados y distinguirlos visualmente uno del otro.

Sistemas analógicos está determinados por: tamaño del punto focal, espesor de la pantalla intensificadora, tamaño de los granos (halogenuros) de plata en la película.

Sistemas digitales está determinado por: tamaño de punto focal, el procesado de digitalización de la imagen CR, tamaño del píxel del detector DR, resolución de los

dispositivos de visualización de la imagen (monitores, de interpretación e impresoras) (Bushong, 2018).

RUIDO: son variaciones o fluctuaciones aleatorias en una señal (DO).

Ruido total:

- Ruido electrónico: ruido negro, originado por la carga generada térmicamente en el receptor de imagen. Ruido de los circuitos de lectura y amplificación. Las fuentes incluyen:
 - Ruido negro por calor en el receptor de imagen
 - Ruido en los circuitos de lectura
 - Ruido en los circuitos de amplificación.
- Ruido estructural: variaciones en la señal de salida para una determinada señal de entrada. Las fuentes de esta incluyen:
 - Granularidad de la película radiográfica
 - No uniformidad de la pantalla intensificadora
 - Variaciones en la transmisión de componentes de fibra óptica en sistemas digitales
 - Variaciones en redacciones de luz de estimulación en CR
- Ruido cuántico: fluctuaciones en el número de fotones incidentes en el receptor de imagen y a las variaciones aleatorias en la absorción de estos. Es el principal ruido en radiología y está dado por la desviación estándar (DS) del número de fotones absorbidos
 - Desviación estándar DS: medida de dispersión más común, que indica que tan dispersos están los datos con respecto al promedio.
- Ruido relativo: conocido como relación señal ruido (RSR), es el ruido que percibe el observador humano en una imagen. En una imagen la RSR, es la relación entre amplitud de señal (VMP) y el ruido de la misma (DTP) (Bushong, 2018).

ARTEFACTOS: elementos de la imagen que no forman parte del objeto a estudiar e interfieren con la detección de elementos de interés clínico causando falsos positivos o negativos.

Se asocian con:

- Artefactos relacionados a usuarios: se producen por el tamaño de la mama de la paciente, cabello, movimiento, y partículas de desodorante.
- Artefactos relacionados al personal técnico: por incorrecta manipulación del sistema, limpieza inadecuada, errores en el posicionamiento, configuración inadecuada en los parámetros de imagen.
- Artefactos de la unidad de mastografía: se clasifican en analógica y digital y puede ser por fallo en el funcionamiento del mastógrafo.
- Artefactos relacionados con el procesamiento de imágenes: por fallo en sistemas de revelado o por una mala configuración de los algoritmos de procesamiento de imagen
- Artefactos relacionados con la visualización: por inadecuadas condiciones de visualización, problemas en la calibración de las estaciones de trabajo, como defectos en los pixeles o tierra, errores en el software, o problemas con el medio ambiente donde se lee la imagen (Natalia, 2013).

Todo lo anterior va a ayudar a tomar las mejores proyecciones posibles, así como a que el producto final (las imágenes) sean las mejores posibles con las herramientas y la capacitación que el técnico radiólogo capacitado debe tener, por ello se necesitan saber que proyecciones tomar y cómo deben quedar. Y junto con las normas se regulará el cómo y cuándo tomar estas proyecciones.

Capítulo 6: Normas Oficiales Mexicanas

Las Normativas Oficiales Mexicanas (NOM) son regulaciones técnicas de observancia obligatoria expedidas por las dependencias competentes, que tienen como finalidad establecer las características que deben reunir los procesos o servicios cuando estos puedan constituir un riesgo para la seguridad de las personas o dañar la salud humana (Secretaría de salud, 2015). Dicho esto, las normativas que rigen al técnico radiólogo para el correcto ejercicio de la profesión y para la toma de mastografías serán 2 normas específicas las cuales son: la norma oficial mexicana 229-SSA1-2002 y la norma oficial mexicana 041-SSA2-2011, las cuales en conjunto tendrán como objetivo regular desde la salud ambiental por Rayos X y para el diagnóstico y prevención del tratamiento del cáncer de mama.

- NOM-041-SSA2-2011, para la prevención, diagnóstico, tratamiento, control y vigilancia epidemiológica del cáncer de mama.
- NOM-229-SSA1-2002, Salud ambiental. Requisitos técnicos para las instalaciones, responsabilidades sanitarias, especificaciones técnicas para los equipos y protección radiológica en establecimientos de diagnóstico médico con Rayos X.

Nom-229-SSAZ-2002: de observancia obligatoria en territorio nacional para todos los propietarios, titulares, responsables, asesores especializados en seguridad radiológica, equipos de Rayos X y establecimientos para diagnósticos médicos que utilicen equipos generadores de radiación ionizante.

Nom-041-SSA2-2011: de observancia obligatoria para todo el personal de salud, profesional y auxiliar de los sectores públicos social y privados que brinden atención médica en materia de carcinoma.

NOM-229-SSA1-2002

DEFINICIONES:

Paciente: es un individuo en turno que estará siendo el objetivo de estudio de diagnóstico médico con Rayos X

Personal Ocupacionalmente Expuesto (POE): es la persona que en el ejercicio y con motivo de su ocupación estará expuesta a la radiación ionizante. Quedan excluidos los trabajadores que ocasionalmente en el curso de su trabajo puedan estar expuestas a este tipo de radiación.

Público: es toda persona que pueda estar expuesta a las radiaciones de equipos de diagnóstico médico con Rx por encontrarse en las inmediaciones de las instalaciones.

CRITERIOS NORMATIVOS:

De las salas de Rayos X y consola de control, de los cuartos oscuros, áreas de almacenamiento, áreas de interpretación, diseño, cálculo y verificación de blindajes.

En el exterior de las puertas principales de acceso a las salas de Rayos X debe existir un indicador de luz roja el cual indique que el generador está encendido y por consiguiente puede haber exposición.

En instalaciones fijas es indispensable que la protección del operador durante la exposición consista en una mampara fija si es que la consola de control está dentro de la sala de Rayos X.

Los carteles que deben estar expuestos son:

- Sala de espera: “si existe la posibilidad de que esté embarazada”
- Sanitarios o vestidores que den acceso a la sala: “no abrir esta puerta a menos que lo llamen.
- Puertas principales de acceso a la sala: “cuando la luz esté encendida solo puede ingresar personal autorizado”.
- Interior de la sala: “solo 1 paciente”.
- Todos los carteles deben estar regulados por COFEPRIS.

Las áreas de interpretación: cuando la interpretación de las imágenes se realice en monitores de la unidad médica, deberán cumplir con la resolución mínima especificada en la norma correspondiente, no deberá haber negatoscopios ni fuentes de luz frente a las mismas, las luces del techo deberán ser indirectas y contar con control variable de luz, con paredes color mate y tono oscuro.

RESPONSABILIDADES GENERALES:

Titular: debe proveer de equipos y accesorios necesarios, así como de establecer un programa de Control de Calidad para el generador de Rx, la consola central, el sistema de imagen, la operación y el procesado de revelado de placas o películas.

Tendrá la responsabilidad primaria de implantar y mantener el PGC

Técnico Radiólogo: deberá seguir las indicaciones del manual de procedimientos técnicos, a fin de aplicar la técnica adecuada a cada tipo de estudio, empleando los parámetros que aseguren la mejor información diagnóstica con la mínima dosis al paciente y al POE.

Comunicar oportunamente al médico radiólogo, cualquier falla del equipo o del proceso de revelado, que pueda implicar riesgos de dosis mayores a las normales tanto al paciente como para el POE, que afecte a la calidad de imagen u obligue la repetición innecesaria de las placas.

El titular asignará al responsable de la operación y funcionamiento, a los médicos radiólogos o técnicos de planta, su papel en el programa de garantía de calidad de acuerdo con su entrenamiento y experiencia en el campo.

SISTEMAS PARA MASTOGRAFÍA:

- Deben ser específicamente diseñados para este fin, se prohíbe el uso de equipos de Rayos X convencionales o que estén modificados.
- La tensión de operación no debe quedar fuera del intervalo de entre 20 y 49 Kv
- El generador debe de ser de alta frecuencia
- El tubo de Rayos X debe contar con puntos focales de tamaño nominal entre 0.1 y 0.3 mm
- El tubo debe estar diseñado para mastografías, tener una ventana de berilio y al menos un filtro seleccionable de molibdeno, rodio o aluminio.

REQUISITOS DE FUNCIONAMIENTO PARA EQUIPOS DE MASTOGRAFÍA/PRUEBAS DE CONTROL DE CALIDAD:

Las pruebas de Control de Calidad deben llevarse a cabo durante las instalaciones, después de realizar reparaciones al equipo y de manera rutinaria cada 6 meses frecuentemente. Las pruebas en esta lista son:

- Tensión (KV): la diferencia entre el valor medido y el valor nominal de la tensión debe ser como máximo de +/- 5%.
- Punto focal: el valor nominal del punto focal no debe ser mayor a 0.4 m.
- Coincidencias del campo luminoso con el campo de radiación: los campos deben coincidir y cada una de las sumas de los valores absolutos de las desviaciones de los bordes derecho más izquierdo y anterior más posterior deben ser menores que el 2% de la distancia foco-intensificador (DFI).
- Calidad del haz (CHR): el valor de la CHR nunca podrá ser mayor que 0.60 mm de aluminio.
- Tasas de kerma en aire: para el caso del ánodo y el filtro de molibdeno, la tasa de kerma en aire medida a 4.5 cm por encima de la superficie del portachasis con el compresor ubicado entre el tubo y el detector, no debe ser menor que 4.50 mGy/s.

- Control automático de exposición (CAE):
 - Reproducibilidad: es el máximo coeficiente de variación para el kerma en aire de entrada o la carga (mAs), calculando sobre 5 exposiciones de un maniquí con espesor y tensiones diferentes, es 0.05, para el control de densidad en la posición normal (cero).
 - Desempeño: el CAE debe ser capaz de mantener una densidad óptica de +/- 0.30 de la densidad óptica medida cuando se varían los espesores de un maniquí homogéneo apropiado en un intervalo de 2 a 6 cm y se varía la tensión de acuerdo al espesor, usando valores de tensión clínicamente útiles.
 - Control de densidad: a medida que los valores programados aumentan o disminuyen con respecto al valor normal (cero), los valores, tanto de la carga (mAs) como de la densidad óptica, deben incrementarse o disminuir respectivamente, de manera que cada paso dará como resultado una diferencia entre 12 a 15% en el mAs, o aproximadamente 0.15 de densidad óptica.
- El factor de rejilla debe ser menor o igual a 3.0
- Contacto película/pantalla: la prueba debe realizarse para cada chasis, si el contacto entre película y pantalla intensificadora es malo en áreas centrales (con dimensiones mayores de 1cm), o la pantalla presenta grave deterioro, la pantalla intensificadora debe cambiarse o el chasis debe desecharse.
- Calidad de la imagen: se debe evaluar la calidad de la imagen con un maniquí de mastografía acreditada. La prueba debe hacerse cada 6 meses y el equipo debe aprobar la prueba de acuerdo con los procedimientos del maniquí.
- Dosis de la glándula mamaria promedio no debe excederse de los 3 mGy
- Defectos de la imagen: las imágenes no deben tener ningún defecto.

El apéndice normativo A3 para mastografía nos dice que la dosis glandular media por proyección craneocaudal es de 1 mGy sin rejilla y de 3 mGy con rejilla; están determinadas para las mamas comprimidas de 4.5cm compuesta por 50% de tejido glandular y 50% de tejido adiposo para sistemas película-pantalla de equipos dedicados exclusivamente a mastografías, con blanco y filtro de molibdeno (Mo).

Límite de dosis: las dosis de radiación que recibe el POE y el público, con motivo de la operación de los establecimientos de diagnóstico médico con Rayos X deben mantenerse tan bajas como razonablemente sea posible y estar siempre por debajo de los límites establecidos en los ordenamientos legales aplicables.

Limite equivalente de dosis efectiva anual ($H_{E,L}$)		
	Efectos estocásticos	Efectos determinísticos
POE	→ 50 mSv (5 rem)	500 mSv (50 rem)
Público	→ 5 mSv (0.5 rem)	50 mSv (5 rem)
POE embarazada	→ la probabilidad de que reciban $H_{E,L}$ es de 15 mSv (1.5 rem)	

Protección del POE: el titular del establecimiento debe establecer un programa de vigilancia radiológica ocupacional, que incluya al POE, evaluaciones anuales de la exposición ocupacional de cada trabajador.

Protección al público:

- Personas no indispensables para realización del estudio, deben permanecer fuera de la zona controlada durante la operación del equipo.
- Solo por incapacidad se requerirá la presencia de un acompañante, éste debe recibir instrucciones de lo que va a hacer y el riesgo que implica. El equivalente de dosis debe limitarse a 5 mSv por estudio.

Protección al paciente:

- Solo bajo prescripción médica se podrá exponer a un ser humano a las radiaciones producidas por un equipo de Rayos X.
- Las pacientes embarazadas el radiólogo debe sugerir al solicitante la aplicación de una técnica alternativa que no implique la exposición a la radiación o de ser necesario usar medidas de protección para que el feto reciba la mínima dosis de radiación posible.

- En todo estudio mastográfico debe utilizarse el compresor de mama, de preferencia automático.
- En todas las proyecciones convencionales mastográficas debe usarse la rejilla antidispersora y asegurar que la distancia foco imagen corresponda a la focalización de esa rejilla.
- En proyecciones convencionales, el haz de radiación debe colimarse al tamaño de la película radiográfica. En proyecciones amplificadas y cuando se usen compresores parciales, el haz de radiación debe limitarse a la zona de interés comprimida (Secretaría de Salud, 2006).

NOM-041-SSA2-2011

CONTROL Y GESTIÓN DE CALIDAD:

Todo equipo de mastografía y del procesamiento de imágenes, debe tener un estricto Control de Calidad antes de ser usado y mantener niveles óptimos de calidad mientras se encuentra en uso, de acuerdo a la Normativa Oficial Mexicana NOM-229-SSA1-2002.

El técnico radiólogo debe efectuar el Control de Calidad rutinario mientras que el físico médico debe efectuar el Control de Calidad específico con entrenamiento cada 6 o 12 meses.

El técnico radiólogo es el responsable de la calidad de las mastografías.

El resultado debe ser notificado a la paciente de forma clara, en un intervalo no mayor a 21 días hábiles posteriores a la toma de mastografías.

APÉNDICE NORMATIVO D: pruebas de Control de Calidad del local y del equipo

Los parámetros que debe revisar el técnico radiólogo son:

Tabla 7.

SISTEMAS CONVENCIONALES CON PELÍCULA PANTALLA

Pruebas	Tolerancia	Frecuencia
---------	------------	------------

Limpieza del cuarto oscuro	No debe haber artefactos en la imagen mastográfica debido a polvos	Diaria
Control de Calidad del procesador de películas	De acuerdo con la NOM-229-SSA1-2002, 15.1.1, 15.1.2 y 15.1.3	Diaria
Sistema de identificación de películas	La información deberá estar de acuerdo con la NOM-229-SSA1-2002, 18.28	Diaria
Limpieza de pantallas intensificadoras	No debe haber artefactos en la imagen mamográfica debidos a suciedad en las pantallas	Semanal
Limpieza de negatoscopios	Iluminación continua y homogénea, sin parpadeos	Semanal
Calidad de imagen	De acuerdo con los procedimientos de un maniquí acreditado	Semanal
Revisión visual del equipamiento e instalaciones	Las luces indicadoras, pantallas, interruptores y topes mecánicos del equipo de mamografía deben funcionar apropiadamente. La rigidez y movilidad mecánicas, así como la estabilidad del equipo deben ser óptimas	Mensual
Análisis de estudios repetidos	Tasa de repeticiones $\leq 5\%$	Trimestral
Análisis de la retención del fijador en la película	Fijador residual $\leq 5 \text{ ugc-m}^{-2}$	Trimestral

Velo en el cuarto oscuro (fuga de luz + luces de seguridad)	DO \leq 0.1 en 4 minutos	Semestral
Contacto pantalla-película	Áreas con pobre contacto \leq 1.0 cm ²	Semestral
Compresión manual y motorizada	111 N-200 N Ningún equipo debe superar 300 N	Semestral

Adaptado de (Secretaría de Salud, 2011).

Sistemas digitales: se realizarán las pruebas de Control de Calidad cumpliendo con las frecuencias y tolerancias establecidas por el fabricante del equipo.

- Calidad de la imagen: semanal
- Revisión usual del equipamiento e instalaciones: mensual
- Compresión manual y motorizada: semanal

APÉNDICE/INFORMATIVO D:

Requisitos técnicos del técnico radiólogo

- Conocer las dosis de radiación en la mastografía y disminuir al mínimo la exposición
- La capacidad para obtener imágenes de buena calidad (97% con calidad para interpretación y menos del 3% técnicamente inadecuadas)
- La capacidad de tomar proyecciones adicionales necesarias.
- Debe conocer los equipos convencionales y digitales, reveladoras y conocer la película radiográfica de la mama
- Con capacitación en la adecuada ubicación del CAE
- Responsable de realizar las actividades que controlan la calidad de la imagen.
- Debe estar familiarizado con otras técnicas de imagen de mama (resonancia magnética, ultrasonido, etc.)
- Debe ser capaz de crear un ambiente de confianza y respeto, informando oportunamente la técnica del estudio a la paciente (Secretaría de Salud, 2011).

Las normativas van a hacer la vida de todos los involucrados con el área más fácil, pues como se vio estas regulan la mayoría de las cosas que se pueden ver involucradas con las diferentes áreas. Las normas vistas van a ayudar a regular y saber lo necesario sobre lo relacionado a los Rayos X y al cáncer de mama. Lo visto en las normas son lo fundamentalmente necesario para conocer tanto de los equipos radiológicos como de la capacitación, Control de Calidad, parámetros, entre otras cosas que se verán al tomar una mastografía y pues como se dijo son necesarias las 2 normas tanto la 041 como la 229 porque van de la mano con los respectivos temas que estudian.

Capítulo 7: Discusión y Análisis

Desde la antigüedad se ha tenido conocimiento sobre la existencia de patologías en la mama, sin embargo, estos eran detectados únicamente cuando la enfermedad ya se encontraba en estadios avanzados por la presencia de lesiones ya visibles, teniendo por lo tanto mayor mortalidad. Resaltando que estos casos eran escasos dada la poca esperanza de vida de la época. Actualmente la morbilidad que representa es aún mayor, y esto se debe a múltiples factores: y como resultado directo del aumento de la esperanza de vida, además de un estilo de vida más sedentario, factores genéticos etc. (Organización Mundial de la Salud, 2021).

Al iniciar las investigaciones sobre esta enfermedad, en la búsqueda de conocimiento, el invento más destacado fue la mastografía que llegó a revolucionar el conocimiento sobre el cáncer de mama y diversas patologías sin la necesidad de una intervención quirúrgica. Disminuyendo la mortalidad, ya que permitía una detección temprana, un ejemplo de eso fue cuando Philip Strax demostró su eficacia como método de tamizaje y predictor de mortalidad (Aspron, 2018). La historia nos enseñó la importancia de seguir innovando en los campos a los que nos dediquemos para continuar ofreciendo un legado de salud.

López Carrillo (2014) y Ramírez (2018) están de acuerdo en que el cáncer de mama y la elevada incidencia pueden tratarse de una mejor manera y diagnosticarse de forma más precoz con el uso de la mastografía, la cual consideran una herramienta de tamizaje que puede llegar a evaluar patologías mamarias, incluyendo el cáncer de mama de manera oportuna. En cambio Barrionuevo dice que, aunque es una herramienta de tamizaje que puede identificar estas patologías, aún se busca disminuir la dosis recibida de radiación, igual que optimizar el

estudio al reducir el tiempo ya que este es primordial. Por lo tanto, es de suma importancia que el técnico radiólogo deba estar capacitado en la toma de mastografías para llegar a dichos objetivos, de acortar el tiempo al igual que poder obtener las mejores imágenes de calidad, con el fin de poder observar cualquier lesión que pueda existir. Entonces se necesita que haya más técnicos capacitados en la toma de mastografías, pues son necesarios en las instituciones que cuentan con este servicio.

El cáncer de mama se considera un problema de salud pública por la mayoría de las instituciones de salud. Tanto el Consenso Mexicano sobre el Diagnóstico y Tratamiento del Cáncer de Mama (2021), la OMS (2021) y la OPS están de acuerdo en que es un problema de salud pública, de igual manera reafirman que dejó de ser exclusivamente un problema de mujeres con mayor recurso económico o de países desarrollados. La OMS dicta que se volvió el cáncer más común del mundo, aunque las otras organizaciones aún no lo han reafirmado. El cáncer de mama afecta tanto a las familias como a los pacientes pues es un proceso muy duro por el cual tiene que pasar ya que se necesita un control multidisciplinario para los pacientes que tienen esta patología.

INEGI (2022), dicta año con año la morbilidad y mortalidad del cáncer de mama en México, se puede observar los grupos de edad de mayor prevalencia, esta información es de suma importancia ya que sirve para tener en cuenta la tasa de crecimiento anual, esta información es utilizada por las distintas organizaciones de salud para reportar la epidemiología de la enfermedad. Sin embargo, hay que reconocer el sesgo que existe ya que la información recabada únicamente engloba a pacientes que llegan a los servicios de salud, excluyendo a aquellas que por situaciones económicas o sociales desconocen o no le dan importancia padecer cáncer de mama.

López Carillo (2014) y Knaul (2009) están de acuerdo en que aunque estas organizaciones hablan de las incidencias mundiales o en su país (generalmente primermundistas) aun así tienen problemas con personas que no entienden los riesgos de esta patología, se reafirma que los jóvenes con menor escolaridad, de bajos recursos y que residen en áreas rurales asisten en menor porcentaje, pues al no tener los conocimientos básicos de su cuerpo no suelen llegar a los hospitales en las fases tempranas de la enfermedad. Uno de

los objetivos principales y más arduos de atención primaria consiste en llegar a cambiar la mentalidad de estas personas e intentar que estos temas no sean tabúes.

Tanto Gómez Jiménez (2018), Instituto Nacional de Salud Pública (2020) y la Secretaría de Salud (2011) reafirman lo necesario que es la capacitación del técnico radiólogo y están de acuerdo en que deben estar altamente capacitados y actualizados; sin embargo, cada uno considera un método diferente para llegar a tal objetivo, mientras que Gómez Jiménez nos dice que el técnico capacitado en mastografía debe saber tomar proyecciones con buenos criterios de evaluación sin importar las características de la mama o el tipo de paciente que se presente; la Secretaría de Salud añade que este mismo debe de estar capacitado con cursos de por lo menos 2 meses y el INSP propone buscar estrategias en la capacitación de los técnicos radiólogos para poder reducir el tiempo de los exámenes desde el inicio de los síntomas hasta que se llegue a un tratamiento. De esta manera todas las organizaciones públicas o privadas buscan mejorar la capacidad de sus trabajadores por ello se necesitaría que las instituciones públicas que cuenten con servicio de radiología tengan personal capacitado en la toma de mastografías.

Gómez Jiménez (2018) redacta sobre la anatomía normal de la mama, que junto con Herring (2020) relaciona tanto las partes anatómicas de la mama como las densidades radiológicas básica del cuerpo humano. Con base en esto, Torres Mejía (2015) describe las densidades radiológicas mamarias para saber que en la anatomía radiológica mamaria será diferente que la anatomía del cuerpo humano en general. Se infiere que, aunque estos diferentes autores hablan sobre estos temas y cada uno lo describe y aporta a su manera, queda claro que todos van de la mano en la ciencia médica mamaria. Por lo tanto, el especialista en esta área debe conocer estos principios que son básicos para el desarrollo de la profesión.

López Ruiz (2016) en su libro “Manual de la Radiología Mamaria” menciona en uno de sus apartados la división mamaria, misma que se encuentra en diferentes libros, artículos o hasta páginas de internet, ofreciendo además distintas formas en las que se pueden dividir la mama, desde la anatomía macroscópica hasta la división topográfica necesaria en la mastografía. Estas clasificaciones ayudan a delimitar en qué lugar se puede hallar una lesión en la mama. Otro de los autores es Zarazúa (2018), quien, en su trabajo sobre la composición

de la mama, estandariza los parámetros con un léxico mastográfico universal. No olvidando a Torres Mejía (2015) que vuelve a dictarnos las densidades radiológicas de estos temas. En la práctica médica el conjunto de estos temas nos va a permitir primeramente delimitar el área de la lesión (pezón, areola, cuadrantes mamarios, etc.), con esto elegir la(s) mejor(es) proyección (es) (CC y MLO o complementarias), a fin de generar un informe altamente específico y con fines diagnósticos.

Conjuntando lo que nos dicen los autores el técnico radiólogo capacitado en mastografía necesita tener conocimientos generales de las diversas áreas del tema, uno de estos son las patologías que puedan presentarse en la mama; por lo tanto, Roche (2011), ENARM (2017), Martin (2015), Ramírez (2018) y otros muchos autores enseñan estas patologías desde cada especialidad científica, sin embargo, lo que todos tienen en común es cómo se desarrollan estas patologías, los factores de riesgo que los desencadenan, etc.

Los manuales CTO del ENARM (2017) ayudan a distinguir de forma clínica las patologías benignas de la mama de aquellas que no lo son, mientras que ROCHE (2011) junto con Martin (2015) y Ramírez (2018) exponen las patologías malignas o carcinomas que se pueden llegar a convertir en cáncer de mama. El técnico radiólogo capacitado en mastografía, cuenta con estos conocimientos, y aunque en primera instancia no puede diagnosticar, si puede dar su opinión a los doctores encargados de dar el diagnóstico y así hacer el trabajo más eficaz. Por lo tanto, si el técnico radiólogo tiene los conocimientos necesarios puede ser de ayuda a los médicos radiólogos así que es necesario que se sigan capacitando en estos temas que son necesarios para su formación.

El ACR BI-RADS es un sistema usado para llegar a una estadificación más certera, que junta el léxico mastográfico y la evaluación BI-RADS para llegar al diagnóstico y evaluar la extensión de la enfermedad, que incluye a pacientes sanas o con patologías benignas hasta aquellas que se encuentran en etapas terminales; este sistema es utilizado tanto para la mastografía como para otros métodos de imagen diagnóstica.

La mastografía desde que se creó ha sido una herramienta necesaria para un diagnóstico precoz del cáncer de mama, así como de otras lesiones. El Programa de Control de Cáncer de Mama (PCCM) (2020) y el Consenso Mexicano Sobre Diagnóstico y Tratamiento del Cáncer Mamario (2021) redactan acerca de las diferencias que pueden

hallarse en los sistemas mastográficos que se encuentran en las distintas instituciones de salud que cuenten con este servicio, los cuales llegan a la conclusión sobre que no importa qué sistemas tenga la instalación, mientras que el técnico radiólogo pueda hacer uso de este. Ya que, aunque existan algunas diferencias en el producto terminado, al final será el trabajo del técnico radiólogo el que hará que el producto final sea de la mejor calidad, aunque exista una clara ventaja en los sistemas más actualizados, pues cuentan con más herramientas que permiten más funciones. Se requiere que los técnicos radiólogos que tomen capacitación sigan teniendo los conocimientos de los diferentes sistemas que pueden llegar a encontrar en sus unidades.

Existen 2 tipos de mastografía: de tamizaje y diagnóstica, la Secretaría de Salud (2011), Bushong (2018) y Ortiz (2016) están de acuerdo en las diferencias de las mastografías y se entiende que, aunque se realizan con el mismo fin tienen diferencias en cuanto a si se diagnostica una patología como si no. Es necesario que el técnico radiólogo reconozca estas diferencias para cumplir con su labor de referencia oportuna.

Algunas instituciones como PCCM (2020) e IMSS (2004) y algunos autores como Kopans (2017), Barrionuevo (2008), entre otros, describen los distintos protocolos para llevar a cabo las proyecciones mastograficas, a pesar de algunas diferencias en el lenguaje descriptivo, la realidad es que las técnicas usadas son las mismas, ya que se ha comprobado a lo largo de los años que son las más prácticas obteniendo a la par un mejor resultado; sería necesario continuar investigando para en el futuro conseguir algún método más simple, efectivo y accesible que logre sustituir a la mastografía como método de diagnóstico. Para el técnico radiólogo capacitado en mastografía saber estos protocolos es lo necesario para llevar a cabo su labor, ya que, sin estos conocimientos, sin saber los parámetros, tipos de mama, y todo lo anteriormente expuesto no podría hacer su trabajo y menos considerarse capacitado en la toma de mastografía.

La calidad de imagen es un factor importante dentro del diagnóstico, puesto que esta es fundamental para dar un diagnóstico acertado y no generar un falso positivo como Galván (2012) lo reconoce, mientras que sumados Martínez (2017), Bushong (2018) y Natalia (2013) hablan sobre los factores que influyen para obtener una imagen de calidad, más la norma 229, da responsabilidad al T.R. de la calidad y pruebas de calidad. Es necesario conocer estos

conceptos pues cualquier falla en los parámetros, en el equipo o hasta en la movilidad de la paciente van a cambiar la imagen final. Se necesita que los servicios de radiología en las instituciones públicas reciban mantenimiento continuo a fin de evitar fallos en el sistema pues esto va a hacer la diferencia al momento de llegar a tratar a las pacientes que puedan necesitar estos servicios.

Tanto la NOM-229-SSA1-2002, Salud ambiental. Requisitos técnicos para las instalaciones, responsabilidades sanitarias, especificaciones técnicas para los equipos y protección radiológica en establecimientos de diagnóstico médico con Rayos X y NOM-041-SSA2-2011, para la prevención, diagnóstico, tratamiento, control y vigilancia epidemiológica del cáncer de mama. Están de acuerdo en que el área radiológica donde se van a efectuar las mastografías cumpla con los criterios establecidos en las mismas recordando que en conjunto en el servicio de imagenología podrán adecuarse y complementarse cuando se trate de tomar una mastografía.

En el presente capítulo se analizó las ideas de los autores, llegando a contrastarse para que al final se entienda que todos los elementos expuestos van a convertir al técnico radiólogo en un primer eslabón determinante en el éxito de la cadena médica, el cual cuente con los conocimientos necesarios y pueda entender por qué y cómo realizar esas proyecciones, colabore prácticamente en el diagnóstico, generando el reconocimiento y los recursos en la toma de mastografía dentro de las instituciones que cuenten con este servicio. Por ende, se necesita que los técnicos radiólogos se continúen capacitando para poder llegar a más personas que puedan tener cáncer de mama y lo desconozcan.

Capítulo 8: Conclusiones

Esta investigación trató de exponer la importancia del técnico radiólogo en la toma de mastografía, la conclusión primordial que se desprende de este estudio fue rectificar la premisa, que considera al técnico radiólogo como eslabón principal en el tamizaje del cáncer de mama donde el análisis de la información apoya esta idea, al recalcar que es necesario estar en constante actualización con capacitaciones continuas a fin de obtener resultados de calidad. Lo mostrado en este documento es un compilado de información, que cumple con su propósito informativo, sienta las bases respecto a los tipos de mastografía, es de reconocer que aún queda mucho por profundizar acerca de los protocolos de diagnóstico y tratamiento

del cáncer de mama, sin embargo, se mencionó lo necesario para el conocimiento y desempeño del técnico radiólogo; la descripción de las proyecciones mastográficas cumple su función al detallar los protocolos que se requieren en la toma de mastografías, recalcando la importancia de la práctica para perfeccionarla; mientras que se pudo observar que las Normas Oficiales Mexicanas aquí mencionadas están a la par de las necesidades que requiere esta labor. Los conocimientos obtenidos en este estudio pueden ser de ayuda a formar las bases del interés del profesional en mastografía, a fin de que en futuros estudios se profundicen los temas aquí abordados sobre todo los de carácter social que son los menos investigados, lo que fue en su momento un problema para el desarrollo del tema. Por todo lo anterior y a pesar de las limitaciones mencionadas el estudio contribuyó a comprender la importancia del técnico radiólogo en el estudio de mastografía como profesional capaz de facilitar el trabajo de los médicos que requieren de estos estudios. Sería necesario realizar investigaciones de campo a fin de comprobar el porcentaje de personal realmente calificado y este trabajo suma como antecedente de dichas y muy necesarias investigaciones. Por ende, queda claro que la importancia del técnico radiólogo está en su conocimiento y en su actualización de los temas relacionados a la mama y al cáncer de mama; para poder ayudar a dar un diagnóstico oportuno o en caso tardío, generar un seguimiento del tratamiento lo mejor posible.

Bibliografía

- Armengol, A. A. (2021). PROGRAMA DE ACCIÓN ESPECÍFICO DE PREVENCIÓN Y CONTROL DEL CÁNCER: 2021-2024. *Programa de Acción Específico*, 1-44. Recuperado el 14 de Febrero de 2023, de <https://www.gob.mx/salud/cnegsr/acciones-y-programas/programa-prevencion-y-control-del-cancer-de-la-mujer>
- Aspron, M. (2018). Mamografía. analógica y digital. Historia, evolución. *Revista Argentina de Mastología*, 39(141), 47-115. Recuperado el 20 de Noviembre de 2022, de https://www.revistasamas.org.ar/revistas/2020_v39_n141/06.pdf
- Barrionuevo, P. N. (2008). *IMAGENOLOGIA DE LA MAMA*. Madrid : Formacion Continuada Logoss SL .
- Brenes Fernández, M. A. (2013). CÁNCER DE MAMA: CARACTERÍSTICAS ANATOMOPATOLÓGICAS. *REVISTA MEDICA DE COSTA RICA Y CENTROAMERICA*, 70(607), 395-399. Recuperado el 16 de Noviembre de 2022, de <https://www.medigraphic.com/pdfs/revmedcoscen/rmc-2013/rmc133c.pdf>
- Bushong, S. C. (2018). *MANUAL de RADIOLOGÍA para TÉCNICOS FÍSICA, BIOLOGÍA Y PROTECCIÓN RADIOLÓGICA*. Barcelona: ELSEVIER.
- C. Espolvorea, D. S. (2015). Benign (BI-RADS 2) lesions in breast MRI. *Clinical Radiology*, 70(4), 395-399. doi:<https://doi.org/10.1016/j.crad.2014.12.004>
- Ciardullo, S. (30 de Enero de 2023). *radiologia 2.0*. Obtenido de <https://radiologia2cero.com/informe-mamografia-bi-rads/>
- Consenso Mexicano Sobre Diagnóstico y Tratamiento del Cáncer Mamario. (2021).
- Dirección General para la Salud Pública. (2001). Guía de Técnica Mamográfica en Cribado Poblacional. *Generalitat Valenciana conselleria de sanitat*, E(44), 65. Recuperado el 10 de Enero de 2023, de <https://www.studocu.com/es-mx/document/universidad-autonoma-del-estado-de-morelos/anatomia-1/libro-guiade-tecnica-mamografia/11051698>
- Galván, E. H. (2012). La necesidad e importancia del control de calidad en mamografía. *GAMO*, 11(4), 246-250. Obtenido de <https://www.elsevier.es/es-revista-gaceta-mexicana-oncologia-305-articulo-la-necesidad-e-importancia-del-X1665920112544888>
- Genovés, J. I. (1993). Selección, formación y responsabilidades del técnico en mamografía. *REV. SENOLOGIA Y PATOL. MAM.*, 6(1), 33-39. Obtenido de https://www.sespm.es/wp-content/uploads/revista/1993_6_1/7.pdf
- Gobierno de México. (2021). ALGORITMOS DE ATENCIÓN CLÍNICA. *Plan Estratégico Sectorial para la Implementación de Guías de Práctica Clínica*, 83-94. Recuperado el 29 de Noviembre de 2022, de http://www.calidad.salud.gob.mx/site/calidad/docs/algoritmo_version_completa.pdf
- Gómez Jiménez, E. G. (2018). EL ARTE DE LA MAMOGRAFIA. *SERAM*, 1-15. Recuperado el 24 de Enero de 2023, de <https://piper.espacio-seram.com/index.php/seram/article/view/1702>
- Herring, W. (2020). *Radiologia Basica Aspectos Fundamentales* . Barcelona : ELSIEVER.

- IMSS. (2004). *Guía Rápida de Posicionamiento para Mastografía*. Latin America: GE Healthcare TIP Applications Some Pictures Courtesy of C.V.R.
- IMSS, Instituto Mexicano del Seguro Social. (2016). Obtenido de <https://www.imss.gob.mx/salud-en-linea/cancer-mama/mastografia>.
- INEGI. (17 de Octubre de 2022). ESTADÍSTICAS A PROPÓSITO DEL DÍA INTERNACIONAL DE LA LUCHA CONTRA EL CÁNCER DE MAMA (19 DE OCTUBRE). *Instituto Nacional de Estadísticas y Geografía*, 591(22), 1-5. Recuperado el 23 de Noviembre de 2022, de https://www.inegi.org.mx/contenidos/saladeprensa/aproposito/2022/EAP_CANMAMA22.pdf
- INSP, I. N. (2020). Cáncer de mama, una prioridad para la salud de las mexicanas. Recuperado el 31 de Noviembre de 2022, de <https://www.insp.mx/avisos/5090-octubre-cancer-mama-19.html>
- Instituto Nacional de Salud Publica. (2017). *Aportaciones a la Salud de los Mexicanos* (Primera ed.). Cuernavaca: México. Recuperado el 2 de Diciembre de 2022, de https://www.insp.mx/images/INSP/2017/doc/260117_Libro-INSP-30-Aniversario.pdf
- Knaul, F. M. (2009). Cáncer de mama: un reto para la sociedad y los sistemas de salud. *Salud Pública de Mexico*, 51(2), 139-140. Recuperado el 27 de Noviembre de 2022, de http://www.scielo.org.mx/scielo.php?script=sci_arttext&pid=S0036-36342009000800002&lng=es&tlng=es.
- Kopans, D. B. (2017). *LA MAMA EN IMAGEN*. Madrid: Marban.
- L. Aibar, A. S.-C.-P.-P. (2011). Clasificación radiológica y manejo de las lesiones mamarias. *clínica e investigación ginecología y obstetricia*, 38(4), 141-149. doi:10.1016/j.gine.2010.10.016
- Latarjet Michel, L. R. (2019). *Anatomía Humana*. Ciudad Autónoma de Buenos Aires : Médica Panamericana .
- López Carrillo, L. T. (2014). Utilización correcta de la técnicas de detección de cáncer de mama en mujeres mexicanas. *Salud Pública de México*, 56(5), 538-546. Obtenido de <https://www.scielo.org.mx/pdf/spm/v56n5/v56n5a21.pdf>
- López Ruiz, J. A. (2016). *Manual de Radiología Mamaria*. Madrid: Médica Panamericana.
- Manual CTO de Medicina y Cirugía. (2017). *Ginecología y obstetricia ENARM-México*. Mexico : CTO.
- Martin, M. H. (mayo-junio de 2015). "El Cancer de Mama". *Arbor*, 191(773). Recuperado el 16 de Noviembre de 2022, de <http://dx.doi.org/10.3989/arbor.2015.773n3004>
- Martínez, A. D. (2017). Comparación de calidad de imagen en Mamografía de Contraste de Fase vs. Mamografía Digital. *Revista Cubana de Ciencias Informáticas*, 11(1), 91-105. Recuperado el 8 de Febrero de 2023, de http://scielo.sld.cu/scielo.php?script=sci_arttext&pid=S2227-18992017000100007&lng=es&tlng=pt.
- Mendoza, N. H. (2009). BI-RADS 3. ¿Realmente son hallazgos benignos?: Variabilidad interobservador. *Anales de Radiología México*, 2, 173-176. Recuperado el 31 de Enero de 2023, de

https://www.analesderadiologiamexico.com/previos/ARM%202009%20Vol.%208/ARM_09_08_2_Abril-Junio/arm_09_08_2_173-176.pdf

Natalia, P. P. (2013). Artefactos en mamografía digital. *Revista Colombiana de Radiología*, 24(3), 3764- 3770. Recuperado el 8 de Febrero de 2023, de http://contenido.acronline.org/Publicaciones/RCR/RCR24-3/07_Artefactos%20en%20mamograf%C3%ADa.pdf

Organizacion Mundial de la Salud. (2021). DETECCIÓN TEMPRANA: FISIOLÓGIA DE LA MAMA Y EXPLORACIÓN CLÍNICA DE LAS MAMAS. *Resumen de conocimientos*, 1-12. Recuperado el 25 de Noviembre de 2022, de <https://www.paho.org/hq/dmdocuments/2015/fisiologia-de-la-mama.pdf>

Organización Mundial de la Salud. (2021). *paho*. Recuperado el 14 de Noviembre de 2022, de CANCER DE MAMA: <https://www.paho.org/es/temas/cancer-mama>

Ortiz, d. i. (2016). Actualidades en la detección oportuna de cáncer mamario: mastografía y ultrasonido. *Acta Med*, 14(1), 7-12. Recuperado el 29 de Noviembre de 2022, de <https://www.medigraphic.com/pdfs/actmed/am-2016/ams161b.pdf>

PAREDES, E. S. (x). *ATLAS DE MAMOGRAFIA*. MADRID: MARBAN LIBROS.

Programa de Control de Cáncer de Mama (PCCM). (2020). Manual Operativo para el uso de Mamografía en Tamizaje. *Instituto Nacional del Cancer*, 84. Recuperado el 10 de Enero de 2023, de <https://bancos.salud.gob.ar/sites/default/files/2018-10/0000000013cnt-10-manual-operativo-de-uso-de-mamografia.pdf>

Ramírez, M. E. (Enero de 2018). CANCER DE MAMA. *Revista Médica Sinergia*, 2(1), 8-12. Recuperado el 16 de Noviembre de 2022, de <https://www.medigraphic.com/pdfs/sinergia/rms-2017/rms171b.pdf>

ROCHE. (2011). *HABLEMOS DE EL Cancer de mama*. Barcelona: ACV.

Secretaria de salud. (2002). Compendio de Patología Mamaria. *Dirección General de Salud Reproductiva*, 1-90.

Secretaria de Salud. (2006). NORMA Oficial Mexicana NOM-229-SSA1-2002, Salud ambiental. Requisitos técnicos para las instalaciones,. *DIARIO OFICIAL*, 1-41. Obtenido de https://www.dof.gob.mx/nota_detalle.php?codigo=4931612&fecha=15/09/2006#gsc.tab=0

Secretaria de Salud. (2011). NORMA Oficial Mexicana NOM-041-SSA2-2011, Para la prevención, diagnóstico, tratamiento, control y vigilancia epidemiológica del cáncer de mama. *DIARIO OFICIAL*, 1-41. Recuperado el 29 de Noviembre de 2022, de https://dof.gob.mx/nota_detalle.php?codigo=5194157&fecha=09/06/2011#gsc.tab=0

Secretaria de Salud. (2012). Manual de Control de Calidad en Mastografía. *Centro Nacional de Equidad de Genero y Salud Reproductiva*, 99. Recuperado el 16 de Enero de 2023 , de <https://smfm.mx/wp-content/uploads/2020/09/Manual-de-Control-de-Calidad-en-Mastografia-CNEGSR.pdf>

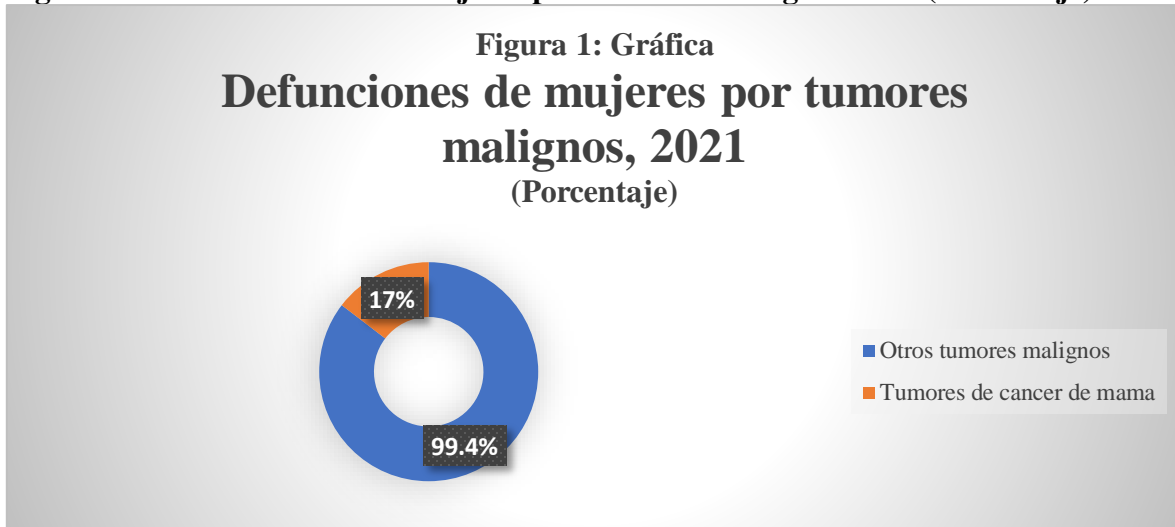
Secretaria de salud. (20 de Agosto de 2015). *Gobierno de Mexico*. Obtenido de Normas Oficiales Mexicanas: <https://www.gob.mx/salud/en/documentos/normas-oficiales-mexicanas-9705#:~:text=August%2020%2C%202015->

,Las%20Normas%20Oficiales%20Mexicanas%20(NOM)%20son%20regulaciones%20t%C3%A9cnicas%20de%20observancia,las%20personas%20o%20da%C3%BAar%20la

- Torres Mejía, G. S.-F.-M.-O.-V.-L.-A.-G.-M. (2015). Radiographers supporting radiologists in the interpretation of screening mammography: a viable strategy to meet the shortage in the number of radiologists. *BMC cáncer*, 15(410). doi:<https://doi.org/10.1186/s12885-015-1399-2>
- Trejo Sánchez, K. (2021). *Fundamentos de metodología para la realización de trabajos de investigación*. Ciudad de México : Parmenia.
- Vera Carrasco, O. (2009). Cómo escribir artículos de revisión. , 15(1), 63-69. *Revista Médica de La Paz*, 15(1), 63-69. Obtenido de http://www.scielo.org.bo/pdf/rmcmlp/v15n1/v15n1_a10.pdf
- Zarazúa, V. C. (2018). Actualización de la nomenclatura BI-RADS® por mastografía y ultrasonido. *Anales de Radiología México*, 17(2), 100-108. Recuperado el 28 de Noviembre de 2022, de <https://www.medigraphic.com/cgi-bin/new/resumen.cgi?IDARTICULO=81986>

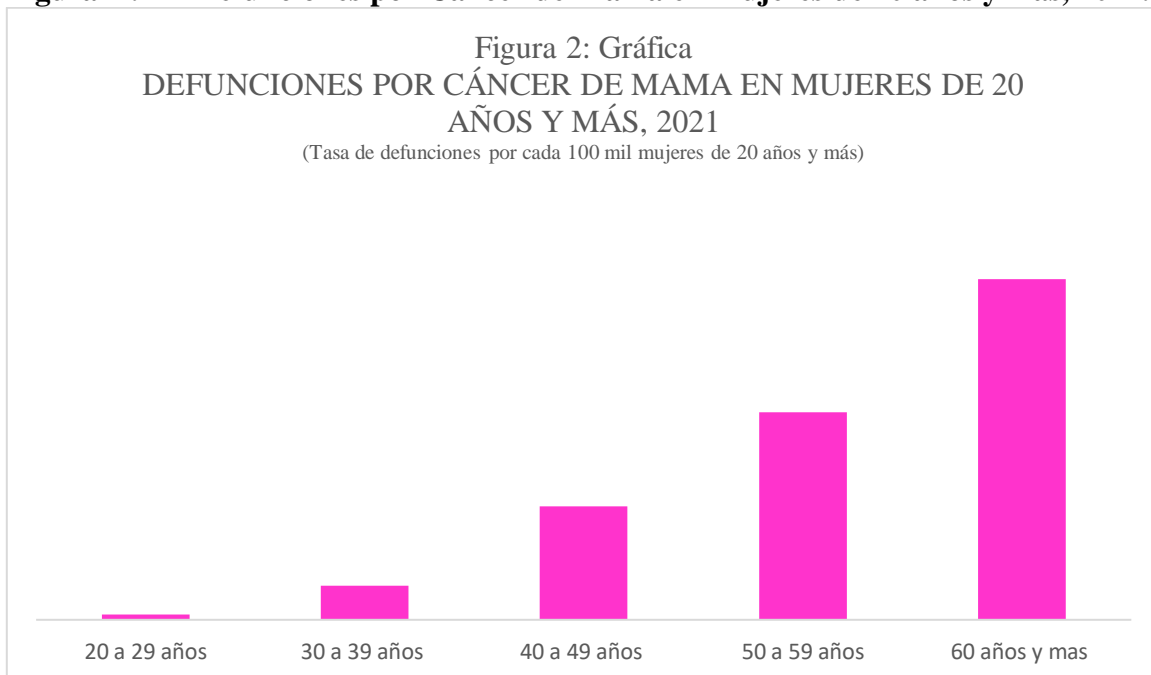
ANEXOS

Figura 1. Defunciones de Mujeres por Tumores Malignos 2021 (Porcentaje).



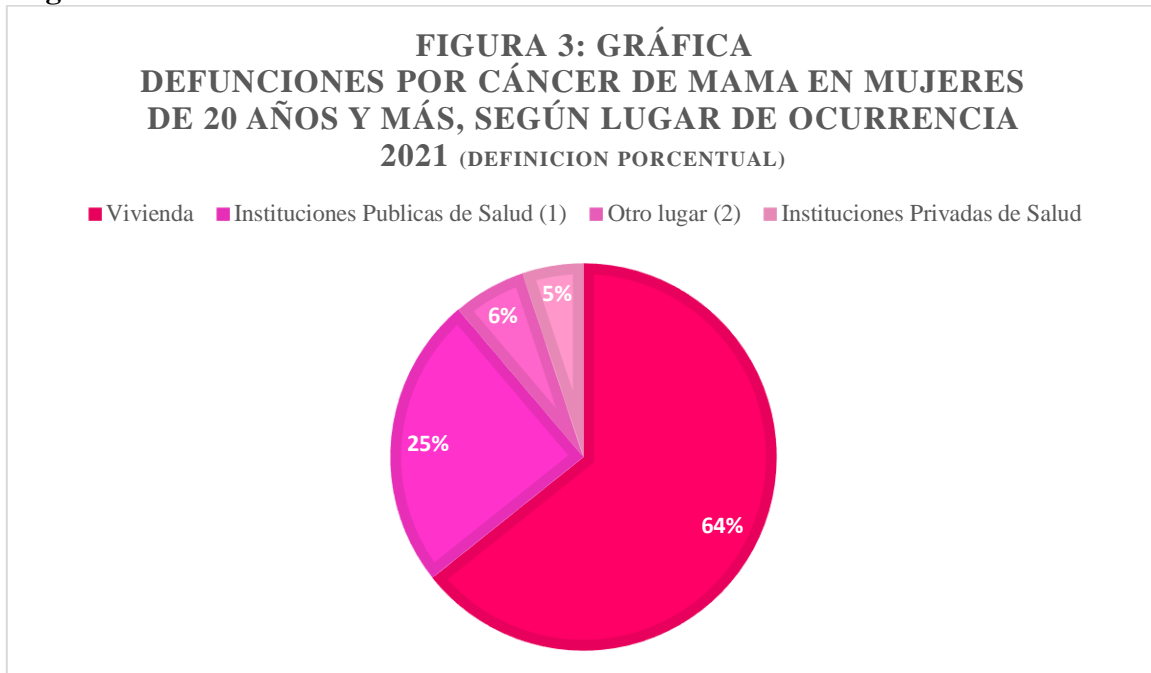
Nota: el porcentaje se calculó con respecto al total de defunciones de mujeres por tumores malignos. Fuente: INEGI. Estadísticas de defunciones registradas, 2021.

Figura 2. Defunciones por Cáncer de Mama en Mujeres de 20 años y más, 2021.



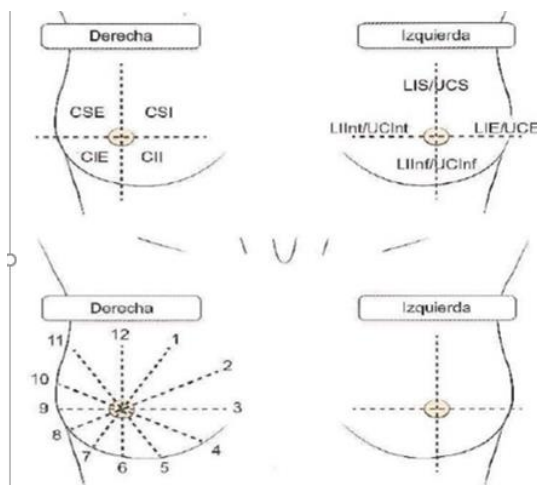
Nota: Se utilizó la Lista Mexicana de Enfermedades, códigos 08 a 14. Se excluyen los casos en los que no se especificó la edad de la persona Fuente: INEGI. Estadísticas de Defunciones Registradas, 2021.

Figura 3. Defunciones por Cáncer de Mama en Mujeres de 20 años y más, Según el Lugar de Ocurrencia.



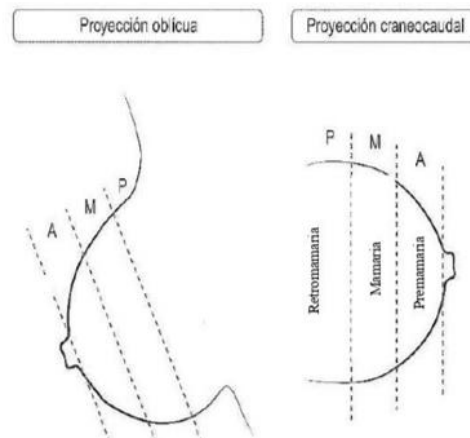
Nota: se utilizó la lista Mexicana de Enfermedades, código 08 a 14. El porcentaje se calculó con respecto al total de defunciones de mujeres de 20 años y más por cáncer de mama. La suma de los porcentajes es menor a 100 debido a que no se grafican los casos en los que no se especificó el lugar de ocurrencia del fallecimiento. (1) Instituciones públicas incluyen: Secretaría de Salud (SSA), Instituto Mexicano del Seguro Social (IMSS), IMSS - Prospera, Instituto de Seguridad Social al Servicio de los Trabajadores del Estado (ISSSTE), Petróleos Mexicanos (PEMEX), Secretaría de la Defensa Nacional (SEDENA), Secretaría de Marina (SEMAR) y otra unidad pública. (2) Otro incluye: Vía pública y otro lugar.

Figura 4. División Clínico-Topográfico de la Mama



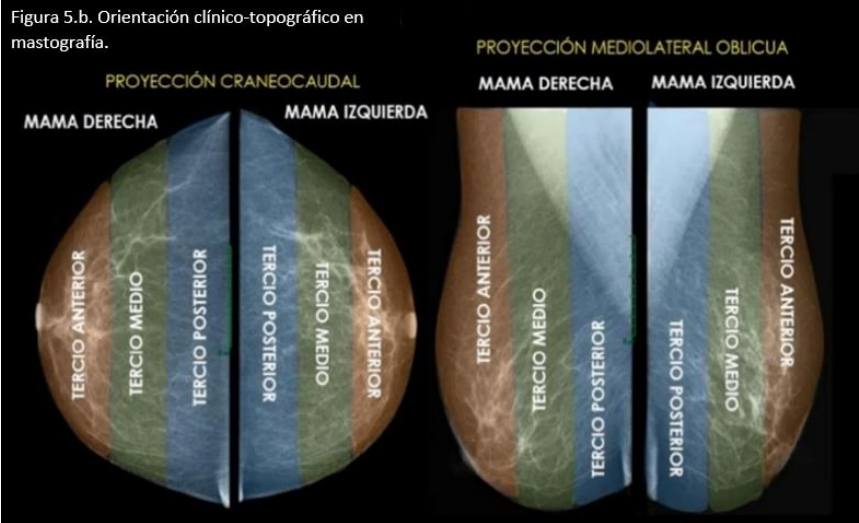Nota: Adaptado de Manual de Radiología mamaria (p.32), por López Ruiz, 2016, Editorial médica Panamericana.

Figura 5. A. Orientación Clínico Topográfico de la Mama en Mastografía



Nota: Adaptado de Manual de Radiología mamaria (p.33), por López Ruiz, 2016, Editorial médica Panamericana.

Figura 5. B. Orientación Clínico-Topográfica en Mastografía



Nota: Adaptado de

Nury E. Barco Cabrera. (Nury Barco Cabrera) (2021). Mamografía parte 1. YouTube <https://www.youtube.com/watch?v=wGbL3n1zL4Q&list=PLwOvCG6Xbnun6pAWUrbLPbMOL0XNMGVKJ&index=2>.

Figura 6. A. Cuadrantes en Proyecciones Mastograficas

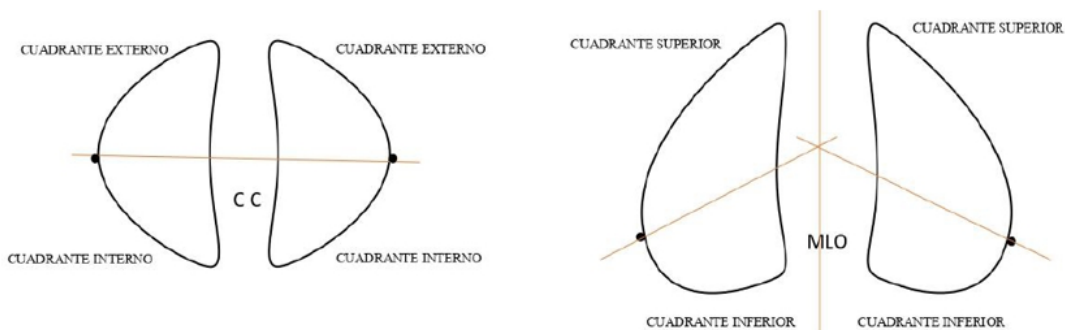
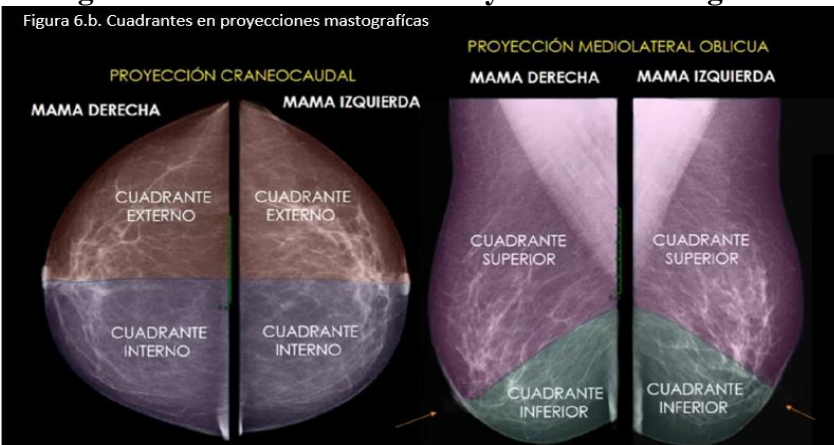

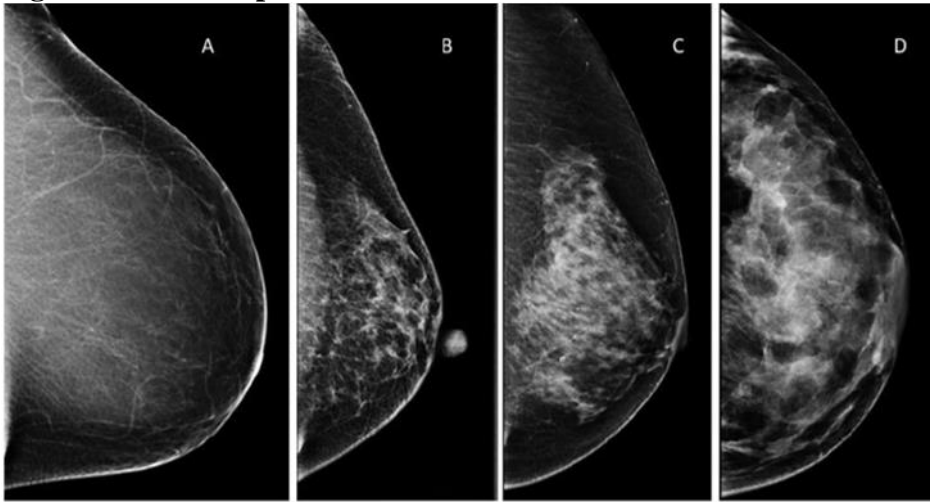
Figura 6. B. Cuadrantes en Proyecciones Mastograficas



Nota: Adaptado de Nury E. Barco Cabrera. (Nury Barco Cabrera) (2021). Mamografía parte 1. YouTube

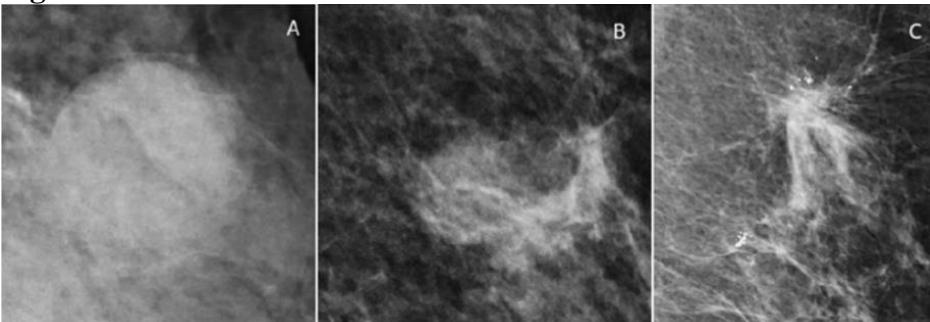
<https://www.youtube.com/watch?v=wGbL3n1zL4Q&list=PLwOvCG6Xbnun6pAWUrbLPbMOL0XNMGVKJ&index=2>

Figura 7. Composición de la Mama



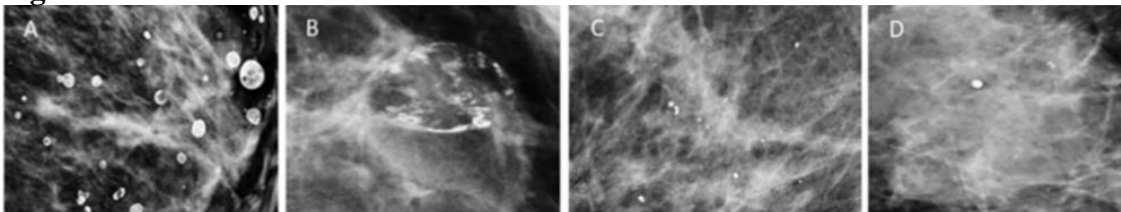
Nota: A) Patrones de la densidad mamaria. Proyecciones Craneocaudales de mastografía que muestran un patrón completamente graso. B) Áreas dispersas de densidad fibroglandular. C) Heterogéneamente denso. D) Extremadamente denso. Adaptado de “Actualización de la nomenclatura BI-RADS por mastografía” (p.102), por E. Zarazúa, Anales de Radiología (17).

Figura 8. Masa



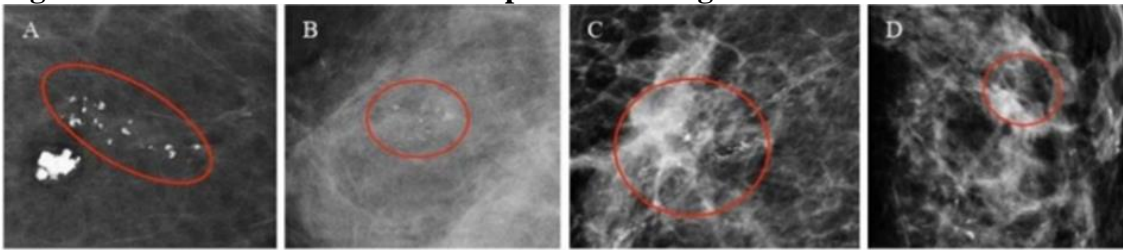
Nota: Proyecciones mastográficas que muestran la forma de una masa. A) Redonda. B) Ovalada. C) Irregular. Adaptado de “Actualización de la nomenclatura BI-RADS por mastografía” (p.103), por E. Zarazúa, Anales de Radiología (17).

Figura 9. Calcificaciones



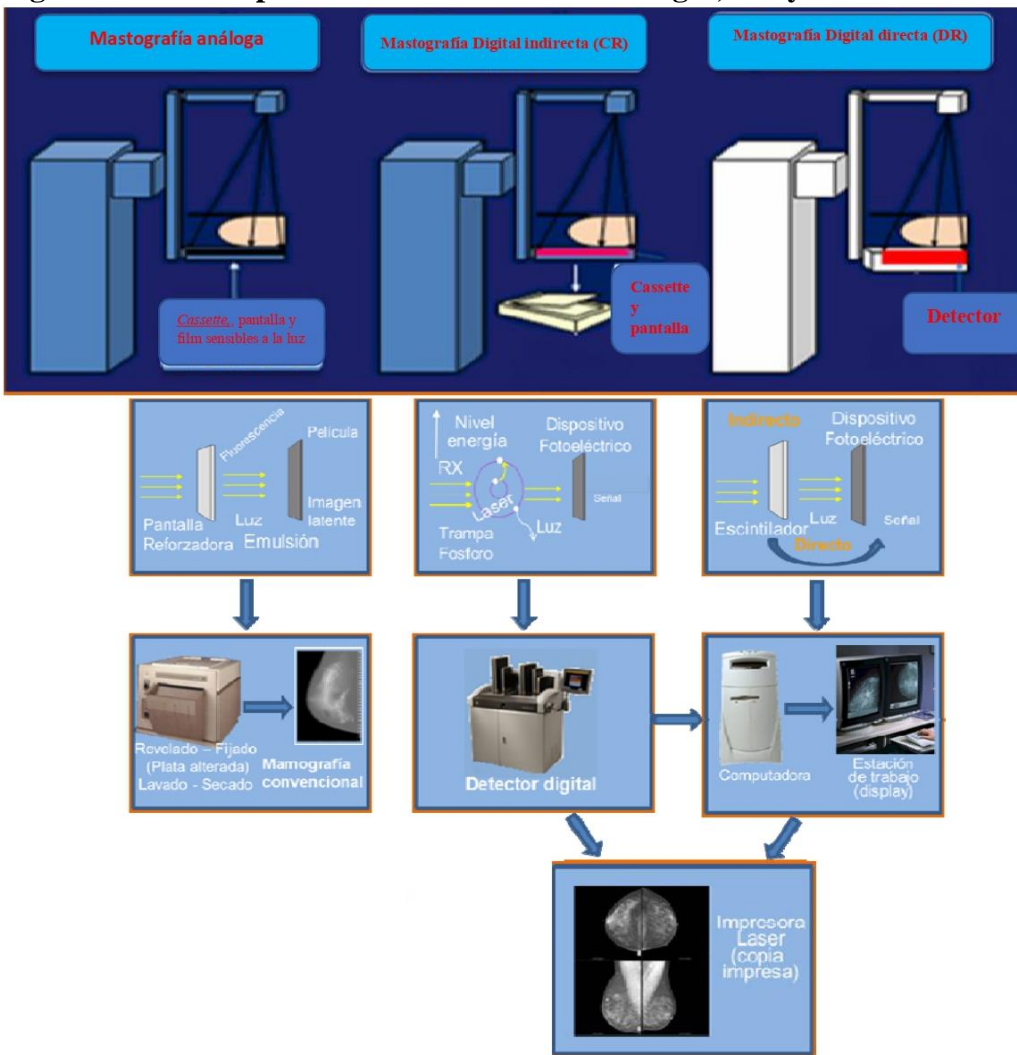
Nota: A) Proyecciones magnificadas de mastografía que muestran calcificaciones con centro radioluciente (B) y en cáscara de huevo (C) combinándose en un solo término “anillo”. Las calcificaciones puntiformes redondeadas (D) ahora se llaman “redondas”. Adaptado de “Actualización de la nomenclatura BI-RADS por mastografía” (p.103), por E. Zarazúa, Anales de Radiología (17).

Figura 10. Calcificaciones con Sospecha de Malignidad



Nota: A) Calcificaciones sospechosas de malignidad. Proyecciones magnificadas de mastografía que muestran calcificaciones de morfología sospechosa (círculo rojo), heterogéneas groseras. B) Amorfas (círculo rojo). C) Pleomórficas finas (círculo rojo). D) Finas lineales o finas lineales ramificadas (círculo rojo). Adaptado de “Actualización de la nomenclatura BI-RADS por mastografía” (p.104), por E. Zarazúa, Anales de Radiología (17)

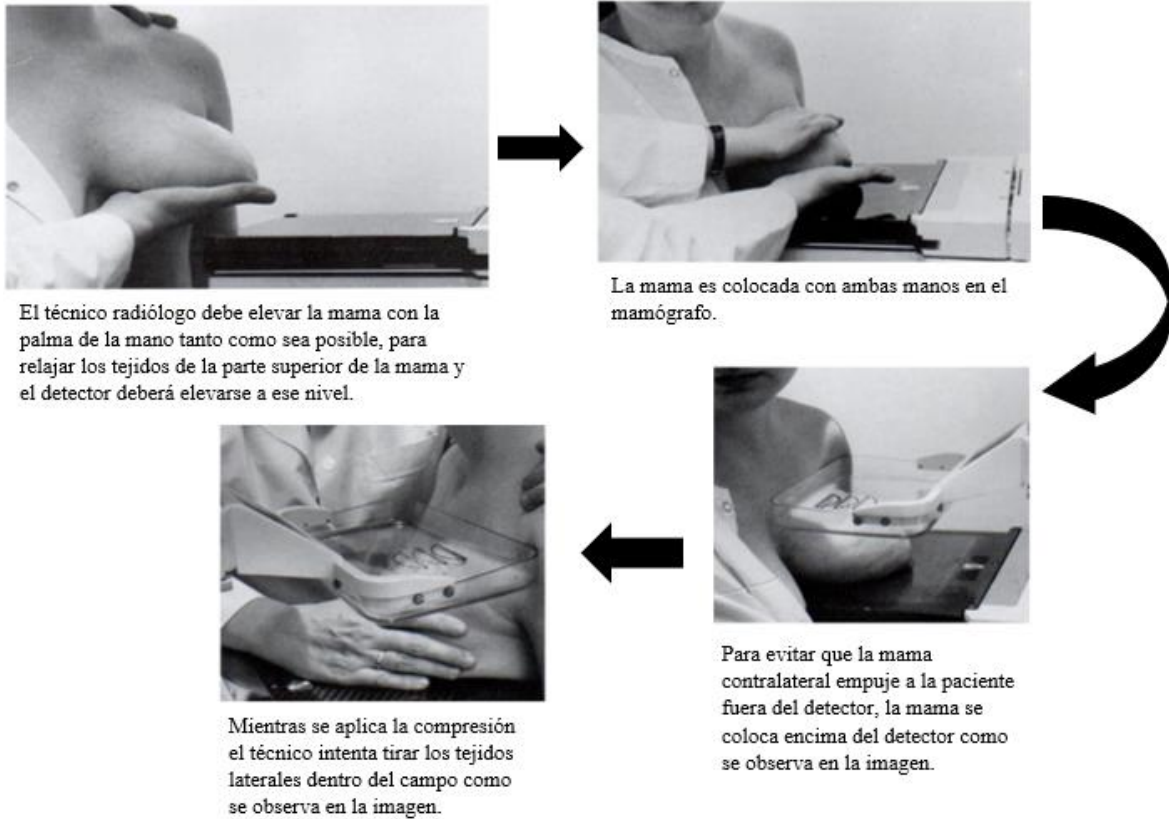
Figura 11. Comparación entre Sistemas Análogos, DR y CR



Nota:

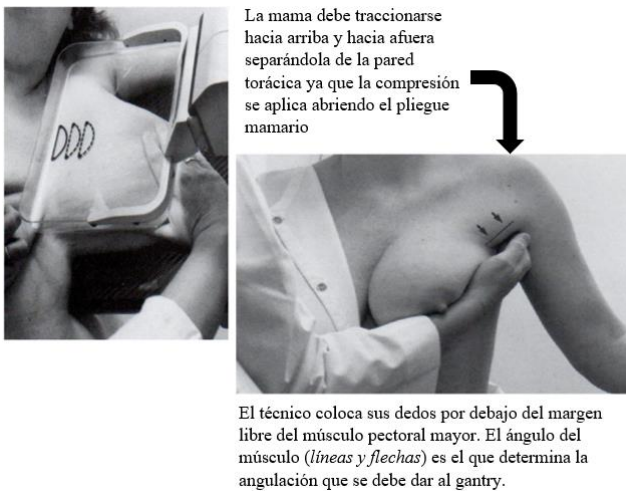Adaptado de “Manual Operativo para el uso de Mamografía en Tamizaje” (PCCM) (p.14), por Programa de Control de Cáncer de Mama (2020), Instituto *Nacional del Cáncer*.

Figura 12. Proyección Cráneo Caudal y sus Pasos



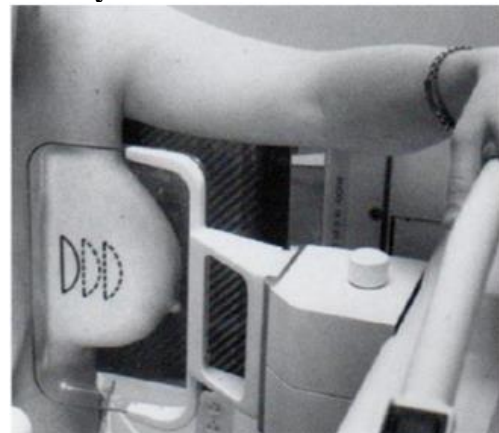
Nota: Adaptado de LA MAMA EN LA IMAGEN (p.185-186), por D.B. Kopans, 2017, Marban

Figura 13. Proyección Oblicua Mediolateral (OML)




Nota: Adaptado de LA MAMA EN LA IMAGEN (p.176-177), por D.B. Kopans, 2017, Marban.

Figura 14. Proyección Medio-lateral



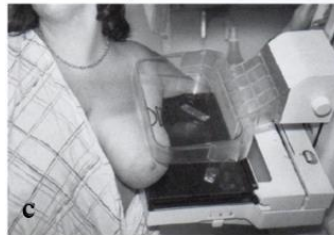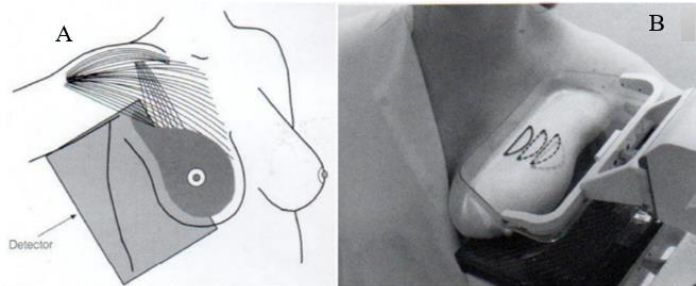
Nota: En la proyección ML se coloca el haz de Rayos X paralelo al suelo. Adaptado de LA MAMA EN LA IMAGEN (p. 199), por D.B. Kopans, 2017, Marban

Figura 15.
Proyección Latero-Medial (LM)



En la proyección LM se obtiene colocando el detector contra el esternón. Adaptado de LA MAMA EN LA IMAGEN (p. 199), por D.B. Kopans, 2017, Marban

Figura 16. Proyección Axilar



Si hay sospecha de una anomalía en la prolongación axilar de la mama estos tejidos pueden aislarse usando la proyección axilar. Proyecta sobre el detector únicamente los tejidos laterales, los cuales se prolongan hacia arriba dentro de la axila (A). Muchos técnicos cometen el error de incluir tejidos centrales como si se tratase de una OML mal colocada, ejemplo de esta se observa en la imagen (B). la proyección deberá aislar la prolongación axilar como se muestra en la imagen (C).

Nota: Adaptado de LA MAMA EN LA IMAGEN (p. 197-198), por D.B. Kopans, 2017, Marban.

Figura 17.
Proyección Céfaló Caudal Exagerada (XCCL)



Nota: Adaptado de “Guía de técnica mamográfica en el cribado poblacional” (p.34) por Generalitat Valenciana conselleria de sanitat, 2001.

Figura 19. Cono de Magnificación

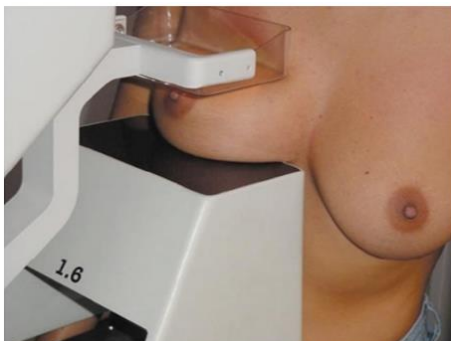
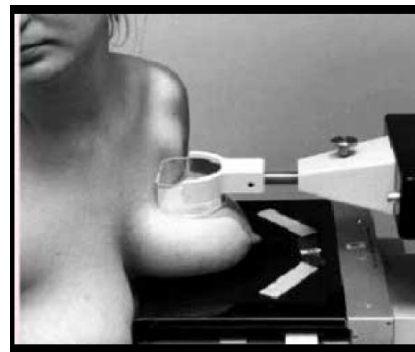



Figura 18. Proyección en Compresión Local o Focalizada



Nota: Adaptado de MAMOGRAFÍA técnica y evolución, por Dr. I. Miranda Gómez.

Nota: Adaptado de “Guía de técnica mamográfica en el cribado poblacional” (p.35) por Generalitat Valenciana conselleria de sanitat, 2001.

Figura 20. Proyección en Escote o Valle



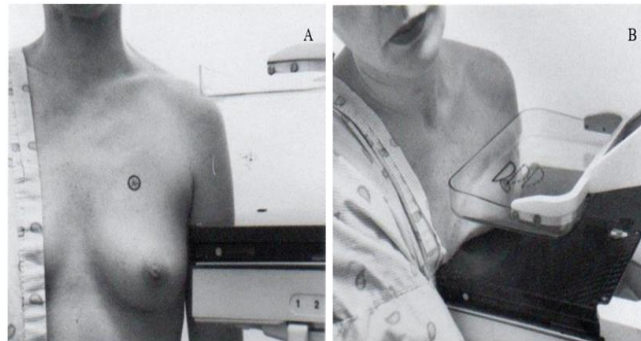
Nota: se usa para radiografiar los tejidos de la porción medial y posterior de la mama. La paciente se mueve de forma en que ambas mamas queden sobre el detector con la porción medial del lado en cuestión cubriendo el control de la Exposimetría automática. Adaptado de LA MAMA EN LA IMAGEN (p. 198-199), por D.B. Kopans, 2017, Marban.

Figura 21. Proyección Cráneo Caudal con Rotación



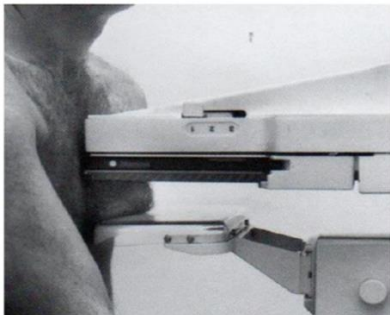
Nota: Adaptado de “Guía de técnica mamográfica en el cribado poblacional” (p.34) por Generalitat Valenciana conselleria de sanitat, 2001.

Figura 22. Proyección Tangencial



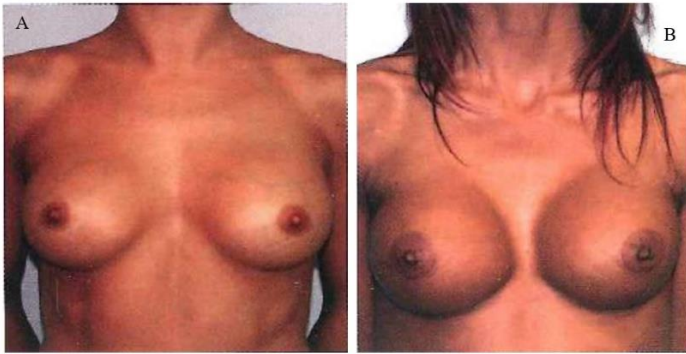Nota: Si hay una lesión en la mama superior, el aislar esta área usando un “nodulograma” puede ser de ayuda. El marcaje se coloca sobre la posible lesión (A), y entonces se comprime solo los tejidos que contengan la lesión (B). Adaptado de LA MAMA EN LA IMAGEN (p. 201), por D.B. Kopans, 2017, Marban.

Figura 23. Proyección Caudo Craneal



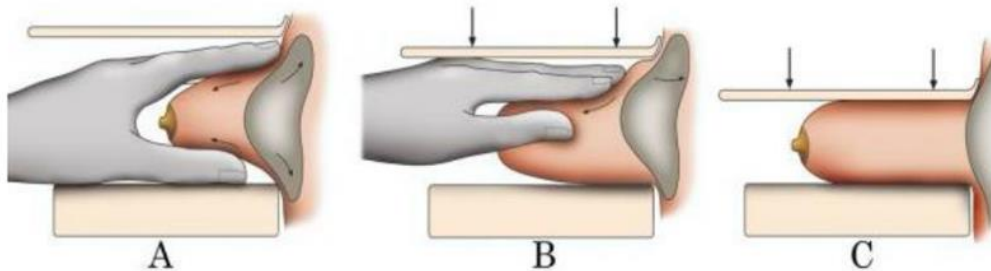
Nota: Adaptado de LA MAMA EN LA IMAGEN (p. 201), por D.B. Kopans, 2017, Marban.

Figura 24. Posición de los Implantes



Nota: Al realizar una inspección cuidadosa de las mamas ayudará a deducir la ubicación submuscular (A) de la subglandular (B). Como norma general los implantes ubicadas submuscularmente presentan un aspecto más natural que las ubicadas subglandular, las cuales muestran un aspecto más redondeado y globoso. Adaptado de Manual de Radiología mamaria (p.241), por López Ruiz, 2016, Editorial médica Panamericana.

Figura 25. Diagrama de la Técnica de Eklund



Nota:

Adaptado de Addition of Eklund technique improves screening for women with breast implants [Figura], por GOV.UK, 2017, (<https://phescreening.blog.gov.uk/2017/04/12/addition-of-eklund-technique-improves-screening-for-women-with-breast-implants/>).