**BENEMÉRITA UNIVERSIDAD AUTÓNOMA DE PUEBLA**

**FACULTAD DE MEDICINA VETERINARIA Y ZOOTECNIA**

# ORGANIZACIÓN DE LAS RAMAS Y GANGLIOS DEL PLEXO PÉLVICO DE LA HEMBRA EN PERRO DOMÉSTICO (*Canis lupus familiaris*)

## T E S I S

**QUE PARA OBTENER EL TÍTULO DE**

Médico Veterinario y Zootecnista

**P R E S E N T A**

Aldo Marco Romero Del Moral

**DIRECTOR DE TESIS**

Dr. César F. Pastelín Rojas

**CODIRECTORA**

Dra. Yolanda Cruz Gómez

**ASESOR**

Dra. Carolina Morán Raya

**06 de octubre del 2025**

# BENEMÉRITA UNIVERSIDAD AUTÓNOMA DE PUEBLA

## FACULTAD DE MEDICINA VETERINARIA Y ZOOTECNIA

**Organización de las ramas y ganglios del plexo pélvico de la hembra en perro doméstico (*Canis lupus familiaris*)**

# T E S I S

**PARA OBTENER EL TÍTULO DE**

Médico Veterinario y Zootecnista

**P R E S E N T A**

**Aldo Marco Romero Del Moral**

## DIRECTOR DE TESIS

Dr. Cesar F. Pastelín Rojas

## CODIRECTOR

Dra. Yolanda Cruz Gómez

## ASESORA

Dra. Carolina Morán Raya

Tecamachalco, Puebla a 06 de octubre del 2025

## AGRADECIMIENTOS

**A mi director.**

A mi director de tesis, Dr. Cesar Feliciano Pastelín Rojas, mi más profunda gratitud. Gracias por enseñarme todo lo que sé sobre investigación, por tu paciencia, tu guía y el invaluable conocimiento que has compartido conmigo a lo largo de este camino. Admiro profundamente tu pasión por la ciencia, tu compromiso con la excelencia y la forma en que inspiras a quienes tienen el privilegio de aprender de ti. Espero algún día llegar a ser un investigador con la misma entrega, ética y amor por el conocimiento que tú representas. Tú apoyo y confianza han sido fundamentales para que este trabajo sea una realidad. Gracias por ser un mentor y un ejemplo para seguir.

**A mi codirectora.**

A mi codirectora, Dra. Yolanda Cruz, mi más sincero reconocimiento y gratitud. Su contribución a la ciencia es invaluable, y haber tenido la oportunidad de aprender de una investigadora de su calibre ha sido un verdadero privilegio. Gracias por abrirme las puertas de su laboratorio, brindándome los recursos y el espacio necesarios para desarrollar este trabajo. Pero, sobre todo, gracias por su apoyo, su guía y la inspiración que representa para quienes aspiramos a seguir sus pasos en la investigación.

**A mi asesora.**

A mi asesora, Dra. Carolina Morán, mi más sincero agradecimiento. Su vasta experiencia y reconocimiento en la investigación hacen que cada consejo y corrección que me brindó sean invaluables. Aprecio profundamente el tiempo que dedicó a revisar mi trabajo y guiarme en este proceso.

**A Mis Revisores**

Expreso mi más sincero agradecimiento al M.V.Z. M. en B. José Roberto Báez Parada y al M.V.Z. E.M.I.Y.C.P.G. M.P.A.S. Genaro A. Velázquez Reyes, quienes con su amplia experiencia, dedicación y compromiso académico realizaron una revisión minuciosa de este trabajo de tesis. Sus observaciones, correcciones y valiosos comentarios aportaron significativamente al fortalecimiento científico y a la mejora integral de este documento. Agradezco profundamente el tiempo y el esfuerzo que ambos dedicaron para analizar y enriquecer cada apartado, así como el interés y la disposición mostrados en mi formación profesional.

**A la Facultad de Medicina Veterinaria y Zootecnia de la BUAP**

A la Facultad de Medicina Veterinaria y Zootecnia de la BUAP, mi más profundo agradecimiento. Esta institución no solo me brindó los conocimientos y herramientas necesarias para mi formación profesional, sino que también me permitió crecer como investigador y futuro veterinario. Gracias a sus docentes, investigadores y personal por su dedicación y compromiso con la enseñanza y la ciencia. Cada experiencia vivida en sus aulas y laboratorios ha sido fundamental en mi desarrollo académico y personal.

Siempre llevaré con orgullo el sello de esta facultad, que ha sido mi hogar durante esta etapa tan importante de mi vida.

También quiero agradecer el apoyo de la VIEP (Proyecto VIEP-00435), PRODEP (BUAP-PTC-476) y CONAHCYT (CFPR 172023) por brindarme los recursos y herramientas para culminar mi proyecto de tesis.

## DEDICATORIAS

### A mi madre

A mi mamá, con todo mi amor y gratitud. Por ser mi mayor apoyo, mi ejemplo de fortaleza y la persona que siempre ha creído en mí, incluso cuando yo dudaba. Gracias por cada sacrificio, por tu amor incondicional y por enseñarme a nunca rendirme. Este logro es tanto mío como tuyo, porque sin ti, este camino no habría sido posible.

### A mi padre

A mi padre, con profundo cariño y gratitud. Por ser un pilar en mi vida, por enseñarme con tu ejemplo el valor del esfuerzo, la perseverancia y la honestidad. Gracias por tu apoyo incondicional, por confiar en mí y por impulsarme a alcanzar mis sueños.

### A mis hermanos

A mis hermanos, Irving, Nidia, Angel, Camila y Jonathan por ser parte fundamental de mi vida y de este camino. Gracias por su apoyo incondicional, por motivarme en los momentos difíciles y celebrar conmigo cada logro. Su compañía, cariño y palabras de aliento han sido un impulso invaluable para llegar hasta aquí.

### A mi pareja

A mi querida Antonela con todo mi amor. Gracias por ser mi apoyo constante, por estar a mi lado en cada paso de este proceso, por tu paciencia, comprensión y por brindarme tu amor y aliento cuando más lo necesitaba. Cada logro de este trabajo lleva tu huella, ya que tu apoyo y dedicación me han dado fuerzas para seguir adelante.

### A mis amigos

A mis amigos y compañeros del equipo de Neurofisiología de la Facultad de Medicina Veterinaria y Zootecnia de la BUAP, mi más sincero agradecimiento. Gracias por hacer de cada día en el laboratorio una experiencia única e inolvidable. Las horas de trabajo se volvieron más amenas gracias a su compañía, apoyo y energía positiva. Cada momento compartido en este proceso se convirtió en un recuerdo valioso, y sin su amistad, este viaje no habría sido el mismo.

# ÍNDICE

AGRADECIMIENTOS..... 3
DEDICATORIAS..... 5
RESUMEN ..... 8
INTRODUCCIÓN ..... 9
Uretra ..... 11
Cérvix..... 12
Vagina..... 12
Recto ..... 12
Sistema nervioso ..... 13
Sistema nervioso central ..... 14
Sistema nervioso periférico..... 15
Inervación del aparato urogenital..... 17
Nervio pélvico..... 18
Nervio hipogástrico ..... 19
Nervio pudendo ..... 20
Ganglio ..... 21
Plexo..... 24
ANTECEDENTES ..... 25
Plexo pélvico en la rata ..... 25
Plexo pélvico en el cobayo ..... 26
Plexo pélvico en el gato..... 26
Plexo pélvico en el zorro ..... 27
Plexo pelvico en el perro..... 28
PLANTEAMIENTO DEL PROBLEMA ..... 29
JUSTIFICACIÓN ..... 30
OBJETIVO..... 31
OBJETIVOS ESPECÍFICOS..... 31
DISEÑO EXPERIMENTAL ..... 32
METODOLOGÍA..... 33
Animales..... 33
Anatomía gruesa (n=3)..... 33

Histoquímica Acetilcolinesterasa (AchE) en Bloque..... 34
Análisis del área de los ganglios con software ImageJ..... 35
Análisis estadístico ..... 36
RESULTADOS ..... 37
Anatomía gruesa ..... 37
Histoquímica con Ach..... 39
Región ventral izquierda ..... 39
Región dorsal izquierda..... 39
Región ventral derecha ..... 40
Región dorsal derecha..... 40
DISCUSIÓN..... 48
CONCLUSIONES ..... 50
BIBLIOGRAFÍA..... 51

**RESUMEN**

Este estudio se enfoca en la caracterización detallada del plexo pélvico en perras, con énfasis en la morfología de sus ramas, ganglios y microganglios. La necesidad de modelos animales grandes en investigación veterinaria es crítica, dada la disparidad anatómica y funcional con los roedores, y su relevancia para la medicina comparada. La variabilidad interespecies del plexo pélvico resalta la necesidad de estudios anatómicos y funcionales para el avance en terapias de disfunción urogenital y del sistema nervioso. Se utilizaron seis perras donadas en estado terminal; tres se usaron para anatomía macroscópica y tres más para una técnica de inmunohistoquímica que identifica estructuras nerviosas mediante una tinción con acetilcolinesterasa. El análisis histológico de microganglios reveló una distribución compleja y heterogénea de estas estructuras. Se identificaron microganglios de diversos tamaños, clasificados como grandes, medianos y pequeños, con una distribución variable a lo largo de la inervación. La forma más predominante de los microganglios fue la de pera. La región ventral izquierda mostró la mayor densidad de microganglios, con una concentración significativa en la porción craneal y adyacente a los vasos principales. Se observaron microganglios intramurales, y en total se cuantificaron 101 microganglios, confirmando la complejidad y heterogeneidad estructural de la inervación en la región analizada. La importancia de los microganglios de la vejiga radica en su papel crucial en la regulación de la función vesical. Estos microganglios forman parte del sistema nervioso autónomo y modulan la contracción del músculo detrusor y la relajación del esfínter uretral, procesos esenciales para el almacenamiento y la micción de la orina. Alteraciones en la morfología o función de estos microganglios pueden contribuir a diversas patologías vesicales, como la incontinencia urinaria, la hiperactividad vesical y la disfunción miccional. Por lo tanto, su estudio detallado es fundamental para comprender la fisiopatología de estas condiciones y desarrollar nuevas estrategias terapéuticas.

## INTRODUCCIÓN

El aparato urogenital en mamíferos hembras (AUG) está formado por la vejiga urinaria, la uretra, el útero, el cérvix y la vagina (Figura 1). El AUG está inervado y regulado por el sistema nervioso autonómico (simpático y parasimpático) y somático sensorial (Valdevenito *et al*., 2013).

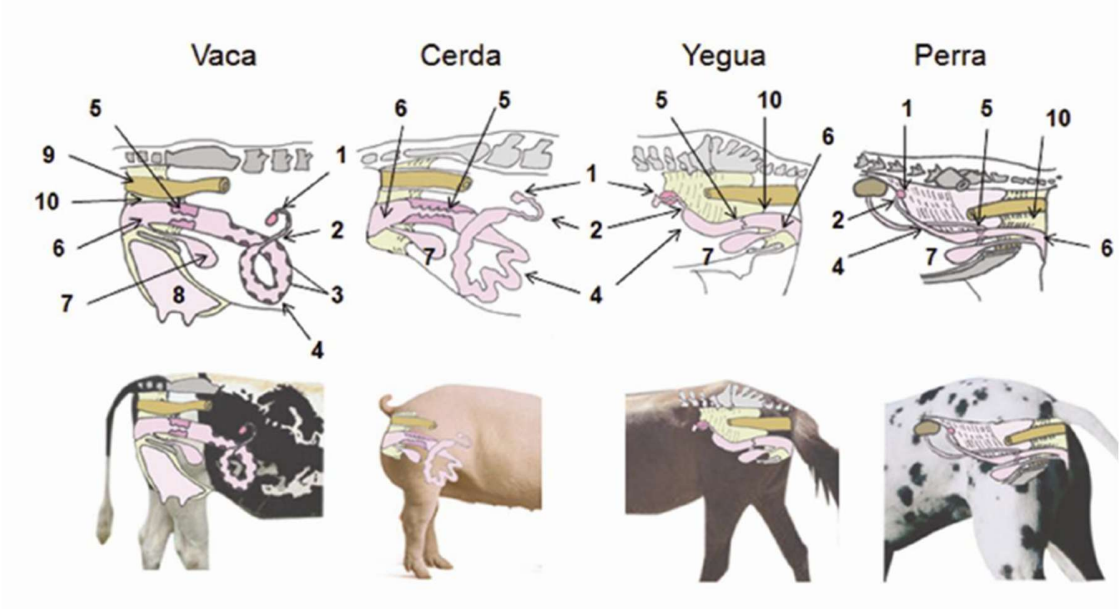


**Figura 1.** Esquema de la posición anatómica en mamíferos hembras. 1. Ovarios, 2. Oviducto, 3. Carúnculas, 4. Cuernos Uterinos, 5. Cérvix, 6. Vagina, 7. Vejiga, 8. Glándula Mamaria, 9. Recto, 10. Saco Recto genital (Mancheno, 2020).

### Vejiga Urinaria

La pared de la vejiga está formada por una capa muscular lisa denominada detrusor, que facilita la expulsión de la orina durante la micción. La capacidad de almacenamiento de la vejiga varía según el tamaño de la perra, permitiendo la acumulación de orina hasta que se alcanza un volumen que desencadena el reflejo de micción. La función principal de la vejiga es almacenar la orina producida por los riñones y liberarla de manera controlada a través de la uretra durante la micción (Aguilar y Jerez, 2017). Cuando está vacía tiene forma de pera (Shaff, 1978). Está situada en la porción inferior del abdomen y craneal al hueso pélvico, ventral al cuerpo uterino y cérvix (Hebel y Stromberg, 1986). Se le pueden distinguir varios

componentes, entre ellos el domo en la parte superior, el cuerpo en la parte media y el cuello en la transición con la uretra (Figura 2) (Pradidarcheep *et al*., 2011).

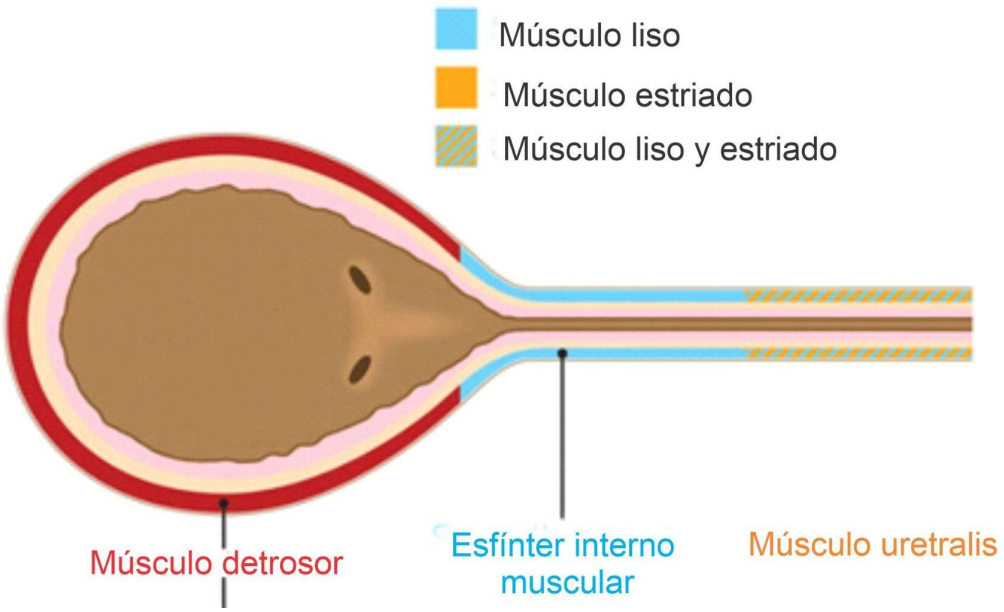


**Figura 2.** Diagrama que muestra la ubicación del musculo liso y estriado en la vejiga y la uretra femenina. (Vojt, 2024).

A nivel histológico se ha mostrado que la pared vesical, en su región más interna, se encuentra conformada por el urotelio, la lámina propia, el detrusor y la adventicia (*Jafari y Rohn, 2022*). El urotelio es una capa de epitelio transicional formada por 3 subcapas: una capa compuesta de células hexagonales largas, conocidas como células “sombrilla”, que contienen pequeñas microvellosidades de glucosaminoglucanos; una capa de células intermedias y otra de células basales. Este conjunto de elementos forma una barrera casi impermeable, lo que permite que la vejiga urinaria pueda almacenar la orina (Figura 3) (Birder y Andersson, 2013; Yu *et al*., 2009).

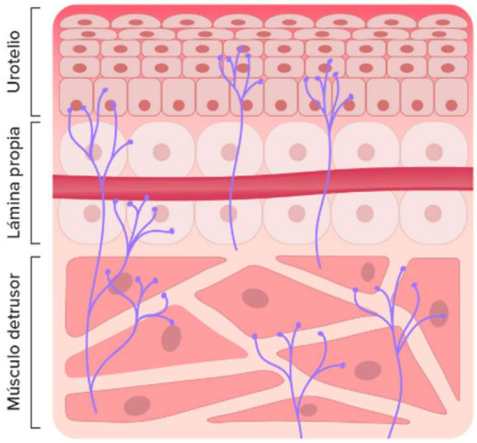


**Figura 3**. Diagrama que muestra las capas vesicales de la vejiga. (Underwood, 2024).

La lámina propia es la capa compuesta de una matriz extracelular que contiene varios tipos de células, que incluyen a los fibroblastos, a los adipocitos, a las células intersticiales y a las terminaciones nerviosas sensoriales así mismo contiene una rica red vascular y canales linfáticos (Aitken y Bagali, 2009; Birder y Andersson, 2013; Gabella y Davis, 1998). El detrusor es la capa más gruesa de la vejiga urinaria. Está compuesta de músculo liso y representa alrededor del 60 al 70% de la pared vesical. Las células musculares forman fascículos, rodeadas por capas de colágeno; están arregladas en forma de paquetes y corren en forma longitudinal y circular (Hebel y Stromberg, 1986; Gabella y Uvelius, 1990; Nagatomi *et al.,* 2005).

**Uretra**

La uretra en la hembra es un órgano tubular por el que pasa la orina de la vejiga urinaria hacia el exterior del cuerpo (Praud *et al*., 2003). Se divide en 3 segmentos: proximal, medial y distal (Lim *et al.,* 2013). Histológicamente, se le pueden observar diferentes capas. De la luz hacia la periferia se encuentra la capa epitelial, la del tejido conectivo (también conocido como submucosa), la muscular lisa (capas de musculatura lisa: una longitudinal y la otra circular) y la capa estriada, el esfínter externo de la uretra (EEU) (Kim et al., 2007; Lim *et al*., 2013; Praud *et al*., 2003). Algunos autores señalan que el EEU se distribuye a lo largo de la uretra,

principalmente en la parte proximal y medial (Figura 4) (Kim *et al*., 2007; Lim *et al*., 2013).

**Cérvix**

El cuello del útero o cérvix, el cual se encuentra en la cavidad pélvica, es el límite caudal y consiste en un engrosamiento de la pared del útero con glándulas en su interior. Presenta pliegues longitudinales y transversales (Figura 4) (König y Liebich, 2005).

**Vagina**

La vagina, se continúa caudal al cuello del útero; es un órgano tubular encargado de la recepción del pene y poseedor de una población microbiana normal (Barba et al., 2020). La vagina tiene una ubicación dentro del canal pélvico y termina en la vulva una vez que abandona esta estructura (Dyce, *et al.,* 2017). Posee pliegues longitudinales y, en sus paredes, se encuentran algunas glándulas de secreción (Figura 4) (König y Liebich, 2005).

**Recto**

El recto es el órgano más dorsal de las vísceras pélvicas y se ubica dorsal a los órganos reproductores, la vejiga y la uretra. Su parte craneal tiene la misma relación con el peritoneo que con el colon, pero esto cambia conforme el mesorrecto se corta y la cubierta serosa se desvía lateralmente. Se continúa contactando con el peritoneo parietal de la cavidad pélvica y, ventralmente, pasa sobre los órganos urogenitales. La parte terminal del recto es totalmente retroperitoneal y se fija directamente a la vagina en la hembra, a la uretra en el macho y al diafragma pélvico en ambos. La mucosa del intestino grueso es generalmente lisa, ya que no tiene vellosidades (Figura 4) (Dyce *et al.,* 2017; König y Liebich, 2005).

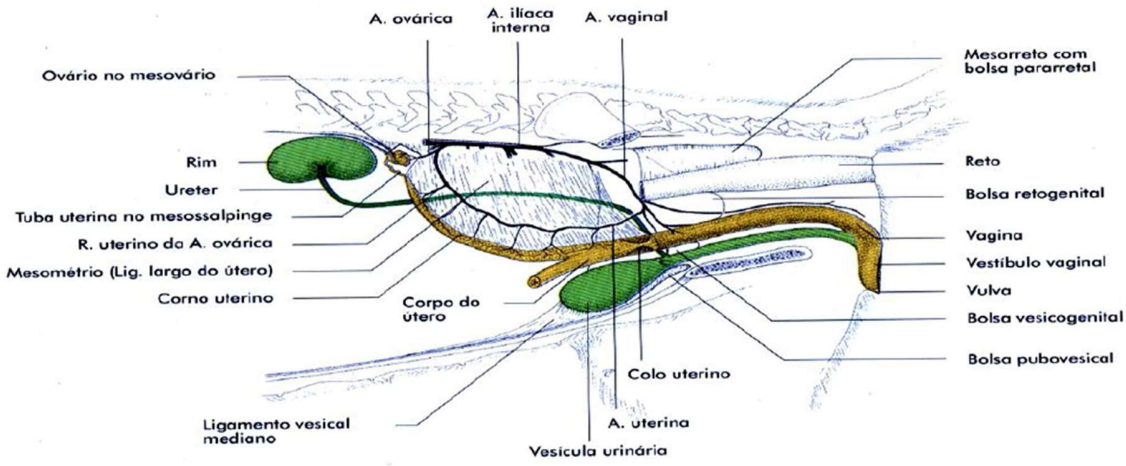


**Figura 4.** Representación esquemática del aparato urogenital y el recto (König y Liebich, 2005).

## Sistema nervioso

El sistema nervioso (SN) en los mamíferos, está constituido por millones de células como: las neuronas y las células gliales, estas últimas en mayor número que las primeras (García, 2004). El SN coordina los movimientos voluntarios y las sensaciones (Purves *et al*., 2018). También es causante de los movimientos de los cuales no somos conscientes o no tenemos control; esto es, de las vísceras que participan en las funciones vitales (Tortora y Derrickson, 2009). Para un adecuado estudio y comprensión de la estructura y funcionamiento, el sistema nervioso se ha clasificado en el sistema nervioso central (SNC) y el sistema nervioso periférico (SNP) (Thomson y Hahn, 2012). El primero está conformado por el encéfalo y la médula espinal, y el SNP por los ganglios nerviosos que se encuentran fuera del SNC y los nervios que comunican al SNC con los tejidos y órganos (Figura 5) (Purves *et al*., 2018).

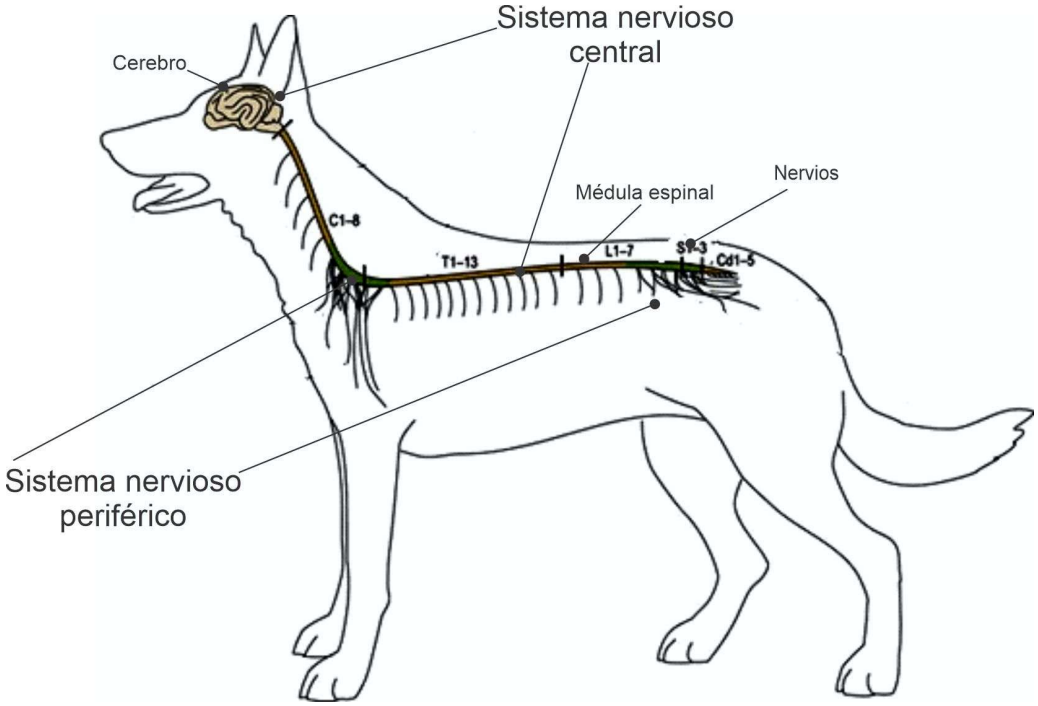


**Figura 5.** Ilustración del sistema nervioso en perro (Thomson y Hahn, 2012).

## Sistema nervioso central

El SNC, está formado por el encéfalo y la médula espinal (Figura 6), sitios en los cuales se integran distintos tipos de información sensorial proveniente del exterior y del interior del organismo (Bear *et al*., 2016). En el SNC también se generan los impulsos nerviosos que estimulan la contracción muscular, las secreciones glandulares, entre otras muchas funciones vitales para los organismos (Tortora y Derrickson, 2009; Al Aiyan *et al*., 2024).

El encéfalo del adulto está constituido por millones de neuronas y un billón de células de la neuroglia. Es uno de los órganos más grandes del cuerpo. El encéfalo es el centro donde se perciben las sensaciones, se comunican unas neuronas con otras, se toman decisiones y se emprenden acciones. Asimismo, es el centro del intelecto, las emociones, la conducta y la memoria. El encéfalo consta de cuatro partes principales: el cerebro, el cerebelo, el diencéfalo y el tronco del encéfalo (Figura 6) (Bear *et al.,* 2016).

La médula espinal se localiza en el conducto raquídeo de la columna vertebral, la cual está formada por la superposición de las vértebras, funcionando como una sólida armadura que protege y envuelve a la médula espinal (Snell, 2010). Esta tiene forma cilíndrica y aplanada en su cara anterior (Figura 6), se extiende desde el bulbo raquídeo hasta el borde superior de la segunda vértebra lumbar. La médula espinal tiene segmentos espinales y de cada segmento emerge un par de nervios espinales y los nervios raquídeos (Tortora y Derrickson, 2009).

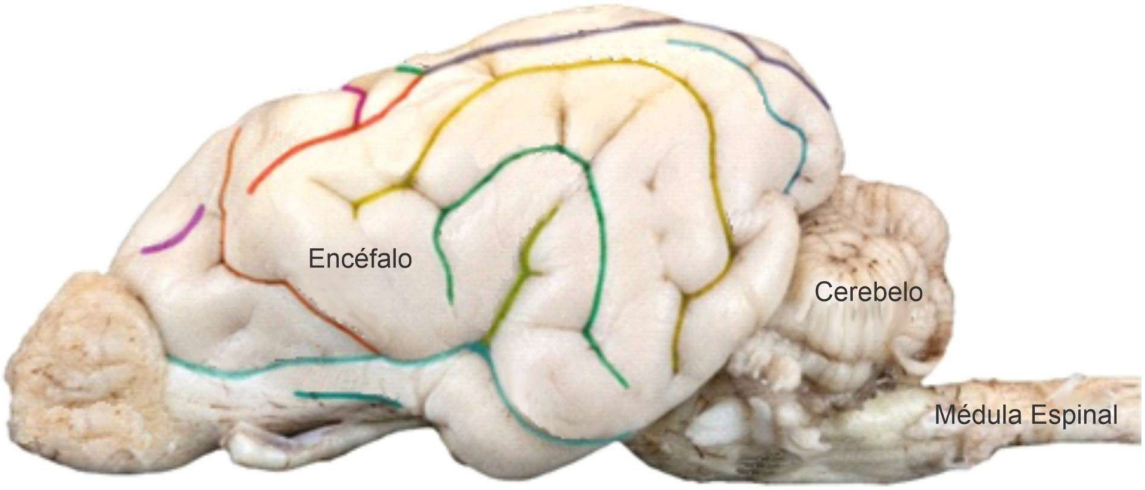


**Figura 6.** Ilustración del encéfalo y medula espinal en perro (Al Aiyan *et al*., 2024)

## Sistema nervioso periférico

El SNP en animales, es esencial para la coordinación de las respuestas corporales y el mantenimiento de la homeostasis. La correcta transmisión de las señales sensoriales y motoras entre el SNC y el resto del cuerpo asegura que los animales puedan responder adecuadamente a su entorno y regular funciones internas críticas (Hill *et al*., 2016). La comprensión de su funcionamiento es crucial en medicina veterinaria, ya que cualquier disfunción en este sistema puede afectar la salud y el bienestar de los animales (Klein, 2013).

El SNP está formado por nervios y ganglios (Figura 7), la clasificación funcional indica que tiene dos componentes: somático y autónomo (Zuccolilli, 2024). El sistema nervioso somático (SNS) controla los movimientos del músculo estriado. El

sistema nervioso autónomo (SNA) controla las glándulas y los músculos lisos de los órganos internos. Este sistema incluye los nervios craneales que surgen del cerebro y los nervios espinales que emergen de la médula espinal (Tortora y Derrickson, 2009).

El SNA regula las funciones involuntarias del organismo y es esencial para la homeostasis, es decir, el equilibrio interno del cuerpo. Este sistema controla actividades automáticas, como la frecuencia cardíaca, la respiración, la digestión y la presión arterial (Londoño, 2024). El SNA se divide en dos ramas: el sistema simpático (SS) y el sistema parasimpático (SP) (Figura 7). El SS prepara al cuerpo para situaciones de estrés o lucha, aumentando la frecuencia cardíaca, dilatando las pupilas y acelerando la respiración, mientras que el SP promueve la relajación y la restauración del organismo, disminuyendo la frecuencia cardíaca y favoreciendo la digestión (González y López, 2018).

La interacción entre el SNP y el SNC es fundamental para el comportamiento del animal. Los nervios sensoriales llevan señales desde los receptores sensoriales del cuerpo hacia el cerebro, mientras que los nervios motores transmiten señales desde el cerebro hacia los músculos y órganos para coordinar el movimiento. En conjunto, ambos sistemas permiten la adaptación del organismo al entorno y el mantenimiento de funciones corporales críticas (Pérez *et al*., 2019). Alteraciones o daños en el SNP pueden tener un impacto negativo en las funciones corporales de los animales, resultando en trastornos neurológicos que afectan la sensibilidad, el movimiento y la regulación de las funciones autónomas. Por ejemplo, lesiones en los nervios periféricos pueden interrumpir la comunicación entre el SNC y los músculos, provocando debilidad, parálisis o alteración de los reflejos. Además, problemas en el SNA pueden causar disfunciones en las funciones involuntarias, como la regulación de la presión arterial o el control de la frecuencia cardíaca, lo que pone en riesgo la estabilidad del organismo (González y López, 2018).

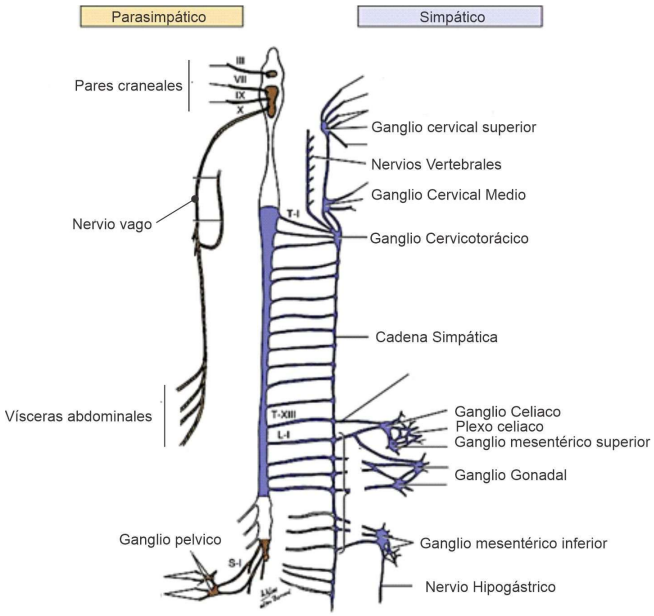


**Figura 7**. Distribución general de los elementos periféricos de las divisiones simpática y parasimpática en perro. veteriankey.com 2024.

## Inervación del aparato urogenital

El AUG está inervado de manera simpática y parasimpática (Figura 8). Cranealmente, está inervado por el nervio hipogástrico, proveniente del ganglio mesentérico inferior. El nervio hipogástrico se anastomosa con el nervio pélvico y pudendo, formando el plexo pélvico (Figura 8). El AUG participa en procesos urinarios, reproductivos y sexuales. El área pélvica y perineal está inervada por la región espinal lumbosacra; de estos troncos surgen los nervios que se dirigen a las vísceras pélvicas, a la piel perineal y a la musculatura estriada (Cruz *et al*., 2004).

Los nervios que regulan las funciones del AUG son autonómicos y somáticos. Los autonómicos son el nervio pélvico y el nervio hipogástrico, los cuales alimentan al plexo pélvico (Figura 8). Los nervios somáticos son el pudendo y la rama motora del plexo lumbosacro (Figura 8) (De Groat y Yoshimura, 2015).

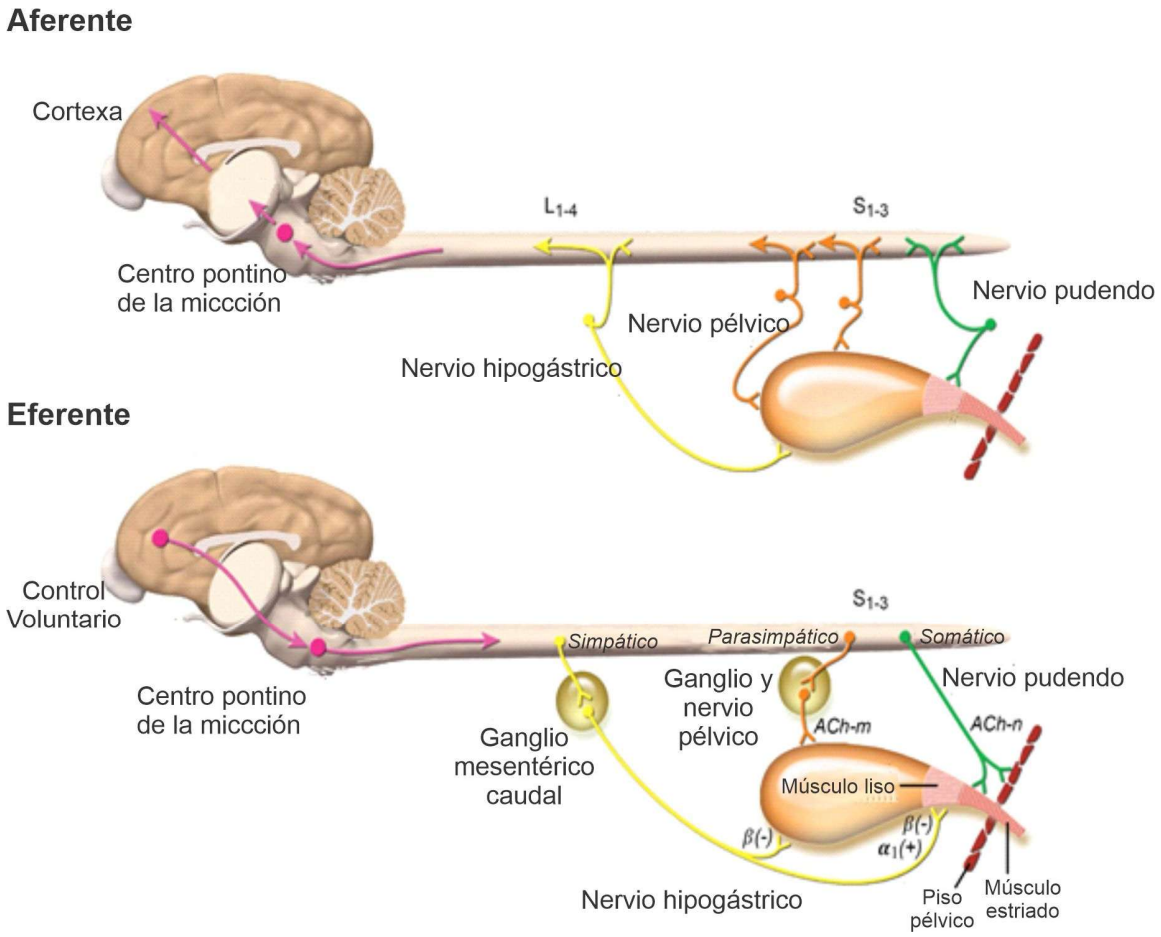


**Figura 8**. Distribución y regulación de los nervios periféricos simpáticos y parasimpáticos en el aparato urogenital en perro. Fisiología Médica (Boron y Boulpaep, 2017).

## Nervio pélvico

El nervio pélvico (NP) en perros se origina a partir de las raíces sacras S1 y S2 de la médula espinal (Figura 8). Las fibras preganglionares del NP hacen sinapsis en los ganglios pélvicos, desde donde las fibras posganglionares se distribuyen a los órganos diana, regulando funciones autonómicas como la micción y la motilidad intestinal (López y López, 2004). Está constituido principalmente por fibras mielínicas (Purinton *et al*., 1973). A la altura de la vena iliaca interna se divide en la rama somato motora que inerva los músculos cubo e iliococcigeo, y la rama mísero-cutánea que inerva a la vejiga urinaria, al cérvix, al recto, a la vagina, a la uretra, al clítoris y a la piel perineal (Cruz *et al*., 2004; Pacheco *et al*., 1989; Peters *et al*., 1987). El 95% de las neuronas aferentes del nervio pélvico se encuentran en los

ganglios de la raíz dorsal lumbo sacra de las cuales inervan a la vejiga urinaria. Este núcleo contiene neuronas medianas (Nadelhaft y Boot, 1984). En este órgano, las fibras sensoriales se comunican con mecano receptores (Ishii *et al*., 2012), las cuales monitorean el volumen de orina y la amplitud de la contracción vesical (Figura 8) (Morrisson, 1999).

**Nervio hipogástrico**

El nervio hipogástrico (NH) en perros se origina a partir de las raíces sacras L1 y L4 de la médula espinal (Figura 8). Estas fibras nerviosas preganglionares simpáticas hacen sinapsis en el ganglio mesentérico caudal, desde donde emergen las fibras posganglionares que forman el NH (Figura 8). Este nervio es responsable de la inervación simpática de la vejiga urinaria, la uretra, el recto y los órganos genitales. Junto con el NP, proporciona inervación parasimpática, conforma el plexo pélvico desempeñando un papel crucial en la regulación de las funciones autonómicas de las vísceras pélvicas (Acacia, 2014; Langworthy, 1965). El NH se localiza adosado la pared ventral de la arteria mesentérica inferior y pertenece a una red de plexo simpáticos y ganglios que cubren parcialmente la superficie ventral de la aorta y de la vena cava (Reiner *et al*., 1980). Las neuronas sensoriales del NH se localizan en los ganglios de la raíz dorsal del segmento torácico y lumbar y las neuronas preganglionares en los segmentos espinales lumbares. El 75% de las neuronas preganglionares se localizan en el núcleo de la comisura dorsal de la médula espinal (Nadelhaft y McKenna, 1987).

Por otra parte, el NH responde a la estimulación mecánica y eléctrica del útero (parte media-caudal) y cérvix, indicando que este nervio transporta fibras sensoriales que inervan a estos órganos (Peters *et al.,* 1987); también, acarrea inervación motora proveniente de la cadena simpática hacia el domo y la base vesical. La contribución del ganglio mesentérico inferior a esta inervación motora se encuentra restringida al domo, mientras que las neuronas simpáticas provenientes del plexo pélvico proyectan exclusivamente a la base (Vera y Nadelhaft, 1992).

**Nervio pudendo**

El nervio pudendo (NPd) en perros se origina en el plexo sacro, específicamente de las raíces nerviosas sacras S1 a S3 (Figura 8). Este nervio mixto es el principal responsable de la inervación sensitiva y motora del periné y los genitales externos e internos como: la vagina, la vagina clitoral y en la uretra distal (Cruz *et al.,* 2004). De ahí que el NPd, inerva músculos como el esfínter anal externo y el esfínter uretral externo, desempeñando un papel crucial en funciones como la micción, la defecación y la reproducción. Además, proporciona sensibilidad a la piel de la región perineal y a los órganos genitales externos (Bejar y Plana, 2004). Se sabe que, el NPd contiene axones amielínicos y axones mielinicos, (McLachlan, 1985). Los somas de los axones aferentes de este nervio se encuentran localizados en los ganglios de la raíz dorsal lumbo sacra (McKenna y Nadelhaft 1986).

El NPd se ramifica y da origen a la rama del músculo coccígeo, a la rama sensorial del nervio pudendo, a la rama perineal distal y a la rama anastomótica que junto con la rama del tronco lumbosacro dan origen el plexo sacro (Cruz *et al.,* 2004). La rama sensorial del nervio pudendo, en ratas entra a la fosa izquierda rectal, paralelo al isquion y termina en un pequeño plexo localizado sobre la vagina (Pastelín *et al*., 2012) (Figura 9). Esté plexo formado con las ramas provenientes del ganglio pélvico mayor sensorial del nervio pudendo, da origen al nervio dorsal del clítoris. Este último, corre caudalmente por debajo del hueso pélvico y se divide en el borde del arco isquiático para inervar a la uretra distal, el clítoris, a la piel peri genital, a las glándulas prepuciales y al orificio vaginal (Pastelín *et al*., 2012) (Figura 9). El plexo sacro da origen a varios nervios. Uno de ellos es la rama motora, conocida también como nervio motor del pudendo (Moore y White 1996; Kane *et al.,* 2002). La rama motora pasa por debajo del isquion, lateral a la rama sensorial del nervio pudendo. Se divide en dos fascículos, uno corre caudalmente y llega el esfínter externo del ano, el otro corre medialmente para inervar el músculo isquio cavernoso y el esfínter externo de la uretra (Cruz *et al*., 2004; Pacheco *et al.,* 1989; Pastelín *et al.,* 2012).

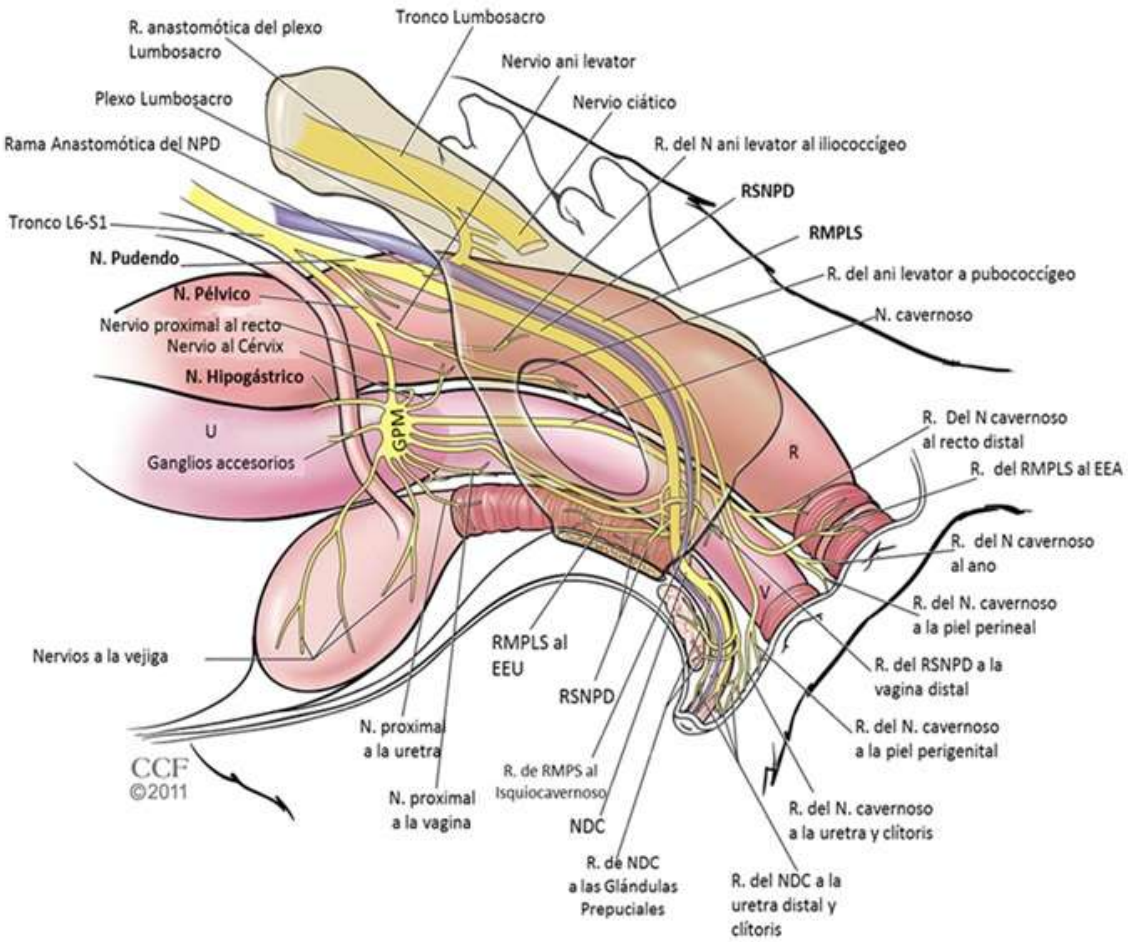


**Figura 9.** Circuito neural periférico de la inervación de la piel perineal, así como las vísceras genitales y excretoras de la rata hembra. LAN nervio elevador del ano: b; rama; sbpdn, rama sensorial del nervio pudendo; MBLSP, rama motora del plexo lumbosacro; N, nervio DNC, nervio dorsal del clítoris; MPG, ganglio pélvico mayor; R, recto; V, vagina, B vejiga; U, cuerno uterino. Para una mejor visualización de los nervios relevantes el dibujo no es a escala, y no se muestran otros nervios que surgen del nervio pudendal o del plexo sacro (Pastelín *et al*., 2012).

## Ganglio

Un ganglio es una estructura en el sistema nervioso periférico que funciona como un centro de procesamiento para las señales nerviosas. Los ganglios están formados por cuerpos celulares de neuronas (Figura 10, recuadro superior derecho), y su función principal es actuar como estaciones de relevo para las señales nerviosas que viajan desde los órganos hacia el sistema nervioso central o viceversa. Los ganglios se clasifican de acuerdo con su función en dos tipos:

ganglios sensoriales, que se encargan de transmitir señales sensoriales, y ganglios autónomos, que participan en la regulación de funciones automáticas del cuerpo, como la frecuencia cardíaca y la digestión (Figura 10) (Martínez *et al.*, 2019). Los ganglios autónomos de naturaleza simpática y parasimpática son fundamentales para el control de las funciones involuntarias del cuerpo. Además, pueden ser responsables de algunas respuestas reflejas y de la modulación de la actividad de diversos órganos internos (González y Pérez, 2018). La alteración o daño a los ganglios puede llevar a disfunciones en diversas funciones corporales, tales como trastornos en la digestión, la circulación o la regulación de la temperatura corporal (López, 2020).

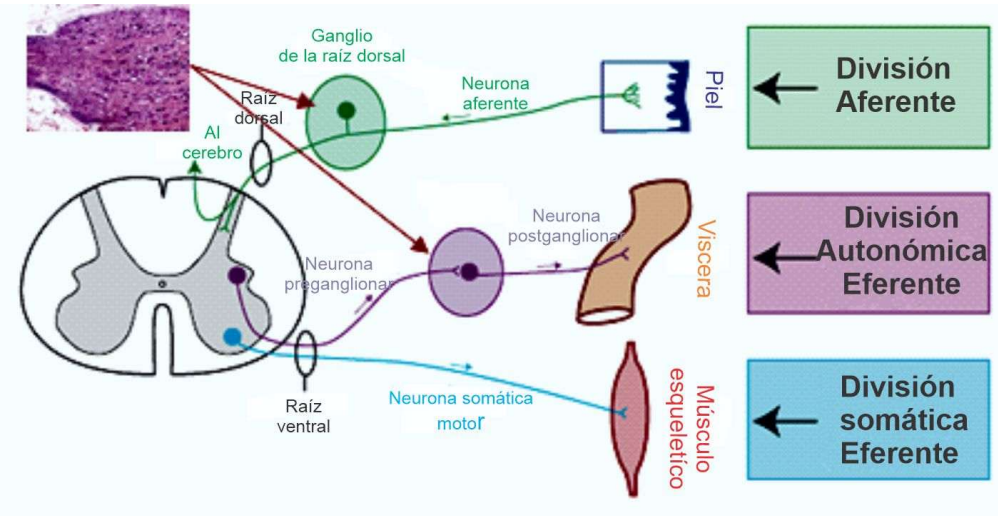


**Figura 10.** Clasificación de los ganglios de acuerdo con su función: Ganglios sensoriales (circulo verde) y autonómicos (circulo violeta). Courses.washington.edu/pbio375/PNS-org/pns-organization.html 2005.

El SNA está organizado en grupos de ganglios que pueden subdividirse esquemáticamente en cuatro grupos: paravertebrales, prevertebrales, paraviscerales e intramurales (Tortora y Derrickson, 2018). Los ganglios paravertebrales están conectados entre sí, y forman dos cadenas ganglionares también llamadas cadenas simpáticas, que se encuentran a ambos lados de la columna vertebral y están conectadas a los nervios espinales. Los ganglios prevertebrales están conectados el uno al otro por la aorta abdominal y forman un plexo (el plexo abdominal, que incluye los ganglios celíaco y mesentérico superior)

(Gabella, 2004). Los ganglios paraviscerales están en la proximidad de algunas vísceras; los grupos principales se encuentran en el plexo cardíaco y en el plexo pélvico, y otros más pequeños son los ganglios en un plexo cerca de la tráquea y los bronquios. Por último, los ganglios intramurales, se encuentran dentro de la pared del tracto gastrointestinal y de las vías biliares (Gabella, 2004). Estos ganglios intramurales son estructuras del sistema nervioso autónomo localizada en la pared de un órgano (De Lahunta y Glass, 2009). Contiene neuronas posganglionares que reciben señales de fibras preganglionares parasimpáticas y regulan funciones viscerales como motilidad, secreción glandular o contracción muscular (Hall y Guyton, 2006). Por otra parte, los ganglios intramurales están distribuidos en órganos como el tracto gastrointestinal, la vejiga y los pulmones, actuando como puntos clave en la transmisión nerviosa local (Barrett *et al.,* 2019).

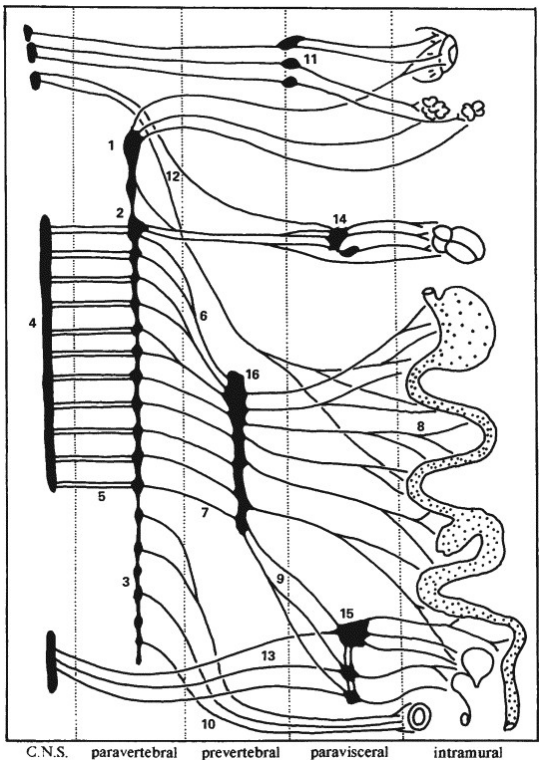


**Figura 11**. Representación esquemática de los principales grupos de ganglios autonómicos de la rata. Los números indican las posiciones topográficas de los principales nervios autónomos y de algunos ganglios individuales: 1) ganglio cervical superior; 2) ganglio estrellado; 3) ganglio simpático lumbar; 4) columna intermedio lateral en la médula espinal torácico lumbar; 5) ramas comunicantes; 6) nervios esplácnicos torácicos; 7) nervios esplácnicos lumbares; 8) nervios mesentéricos; 9) nervio

hipogástrico; 10) nervios perivasculares a los vasos sanguíneos; 11) ganglio ciliar ótico y esfenopalatino; 12) nervio vago; 13) nervios pélvicos; 14) ganglios cardíacos; 15) ganglio pélvico; 16) ganglios prevertebrales (Gabella, 2004).

## Plexo

Los ganglios prevertebrales abdominales constituyen el plexo, que es un conjunto de ganglios y nervios troncales (fibras de nervios sensoriales, motores o autónomos) cerca de la aorta abdominal (Figura 12). Los vasos sanguíneos son la guía principal para la identificación de ganglios prevertebrales (Gabella, 2004). Los plexos están involucrados en la transmisión de señales nerviosas entre el sistema nervioso central y diversas partes del cuerpo, actuando como centros de distribución para las señales. Los plexos son fundamentales para la correcta función del sistema nervioso, ya que facilitan la comunicación entre diferentes órganos y sistemas del cuerpo (González *et al.,* 2018). En algunos casos, los plexos también están involucrados en la modulación de las respuestas nerviosas, como la respuesta al dolor o la regulación de funciones automáticas como la digestión o la frecuencia cardíaca. Además, cualquier alteración o daño en un plexo puede ocasionar trastornos en las funciones que regulan (López y Pérez, 2019).

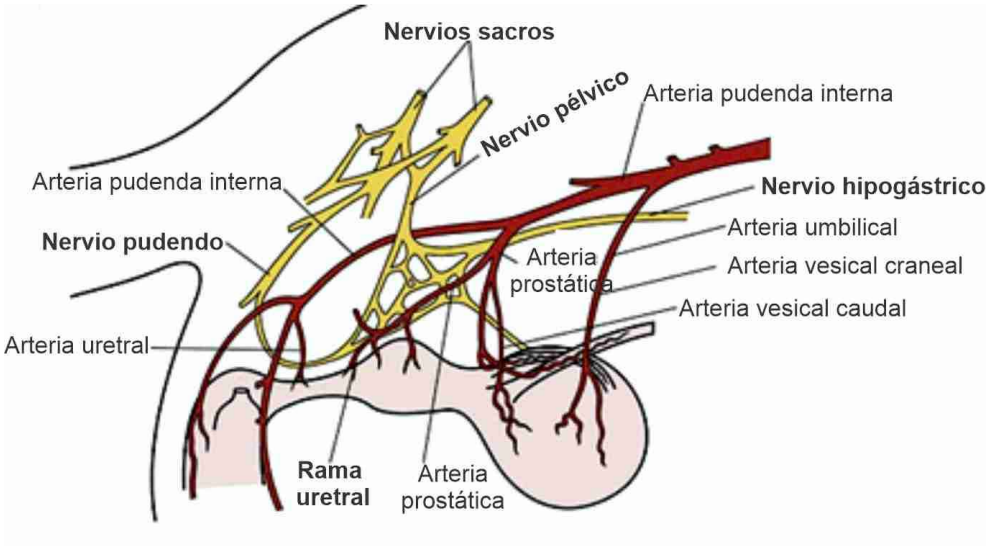


**Figura 12.** Ilustración del plexo pélvico en perro. veteriankey.com 2015.

## ANTECEDENTES

### Plexo pélvico en la rata

Estudios anatómicos muestran que el ganglio pélvico mayor en rata hembra (GPM) emergen ramas que se dirigen al recto, al clítoris, a la uretra, a la vejiga y a la vagina (Langworthy, 1965; Purinton *et al.,* 1973). La inervación del útero y del cérvix provienen de pequeños ganglios accesorios que tienen comunicación con el GPM, juntos forman al plexo pélvico (Langworthy, 1965; Purinton *et al.,* 1973).

El plexo pélvico en la rata macho está compuesto por el GPM, ganglio mesentérico inferior (IMG) y por los ganglios accesorios, dos nervios de entrada, los nervios comisurales ipsilateral y contralateral, y nervios eferentes: Nervio hipogástrico; nervio pélvico; nervio pudendo; rama sensitiva del nervio pudendo; nervio dorsal del pene; nervio cavernoso (Figura 13) (Arellano *et al.,* 2019).

En ratas la mayor parte de las neuronas posganglionares están alojadas en el ganglio pélvico mayor (GPM) o ganglio paravertebral, útero-cervical o ganglio de Frankenhauser (Greenwood et al., 1985; Purinton *et al*., 1973) y en los ganglios accesorios GA (Keast *et al.,* 1999; Purinton *et al.,* 1973). La naturaleza de neuronas de este ganglio está compuesta por una población mixta de neuronas, parasimpáticas, colinérgicas y simpáticas noradrenérgicas (Keast, 1999; Luckensmeyer y Keast, 1998).

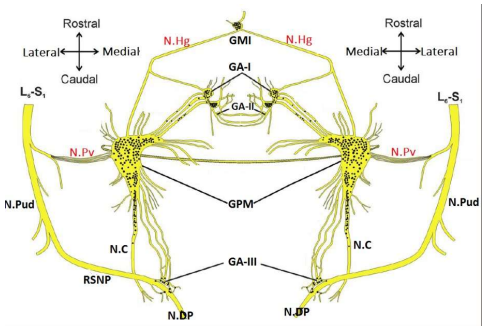


**Figura 13.** Dibujo que representa los componentes neurales del plexo pélvico en la rata macho. Note que el plexo pélvico está compuesto por cuatro ganglios bilaterales (ganglio pélvico mayor, GPM, y tres ganglios accesorios GA-I, I y III), dos nervios de entrada, nervios comisurales ipsilaterales y contralaterales y de nervios eferentes. IMG, ganglio mesentérico inferior; HG, nervio hipogástrico; PV, nervio pélvico; PD, nervio pudendo; SBNd, rama sensorial del nervio pudendo; DNP, nervio

dorsal del pene; CN, nervio cavernoso. Los puntos representan cuerpos neuronales dentro del plexo pélvico (Arellano *et al.,* 2019).

### Plexo pélvico en el cobayo

El plexo pélvico en el cobayo está constituido por el ganglio pélvico anterior, ganglio pélvico posterior, el nervio pélvico, el nervio hipogástrico y los nervios posganglionares (Figura 14) (Olsson *et al.,* 2006).

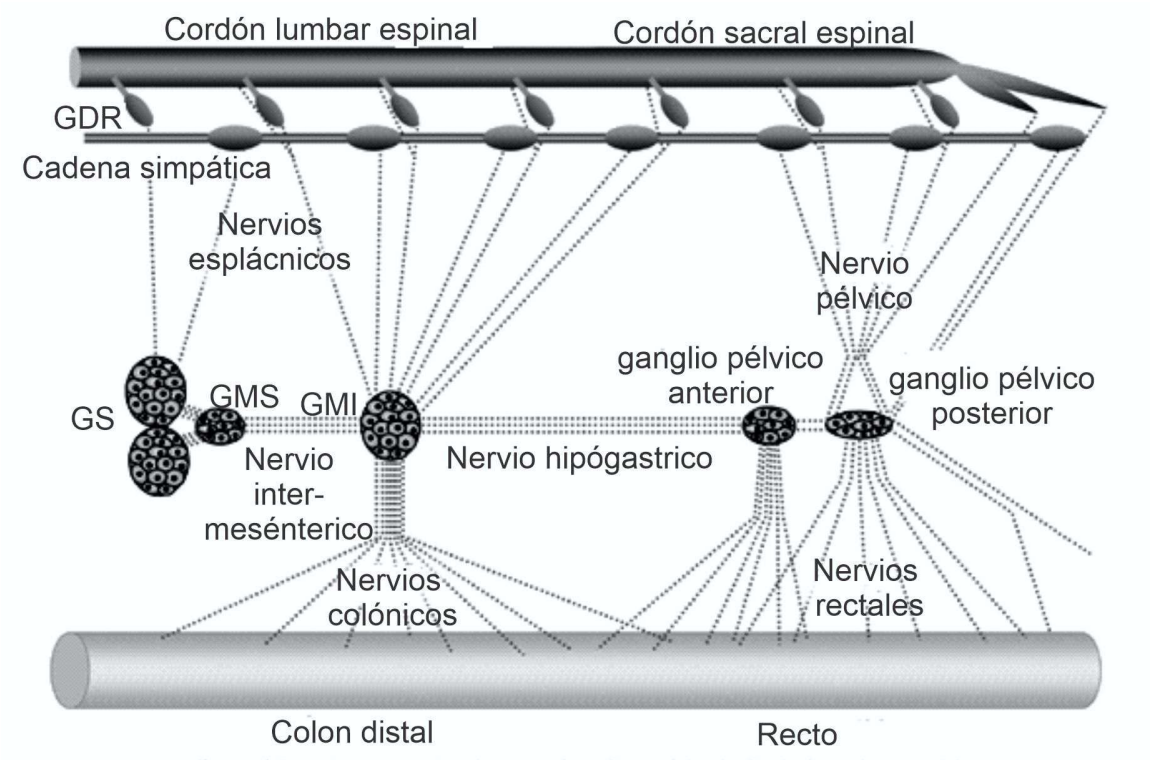


**Figura 14.** Ilustración del plexo pélvico en cobayo constituido por ganglios y nervios prevertabrales y paravertebrales (Cerdo de Guinea) (Olsson *et al*., 2006).

### Plexo pélvico en el gato

La anatomía del plexo pélvico en el gato muestra una disposición similar de ganglios tanto en machos como en hembras. En ambos sexos el plexo pélvico está constituido por un gran ganglio muy cerca del nervio hipogástrico, así como, la agregación de pequeños ganglios que transitan por las fibras provenientes del nervio hipogástrico y el nervio pélvico donde se cruzan (cerca de la vejiga y del recto). Los ganglios pequeños a menudo estaban muy cerca de la vejiga urinaria o

de los órganos reproductivos, pero nunca cerca del recto. Algunos ganglios diminutos están situados en la superficie de la vejiga, debajo de la serosa. La cantidad y tamaño de los ganglios varían entre diferentes animales, pero no se encontró una diferencia clara entre machos y hembras (Figura 15). Estas disposiciones son consistentes con descripciones anteriores (Morgan y Nadelhaft, 1981).

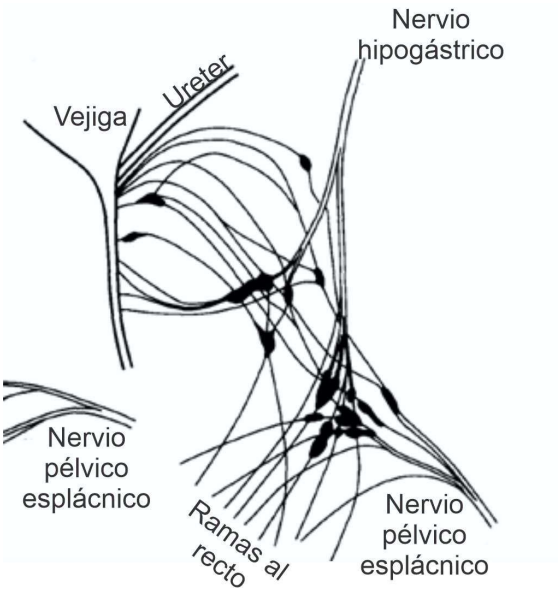


**Figura 15.** Organización anatómica de los ganglios y las conexiones de fibras en el plexo pélvico de una hembra. IAS, Esfínter anal interno (Morgan y Nadelhaft, 1981).

## Plexo pélvico en el zorro

El plexo pélvico en zorros es una estructura del sistema nervioso autónomo que se encarga de la inervación de los órganos pélvicos, como la vejiga urinaria y los órganos reproductores. Se compone principalmente del plexo hipogástrico inferior, que está formado por fibras nerviosas simpáticas y parasimpáticas provenientes de nervios hipogástricos y ganglios simpáticos lumbares. Este plexo está ubicado en la cavidad pélvica, a ambos lados del recto y, en las hembras, también cerca de la vagina (Lorenzão, 2016) Además de su función en la inervación de los órganos pélvicos, el plexo pélvico juega un papel fundamental en la regulación de funciones como la micción y la función sexual.

## Plexo pelvico en el perro

El plexo pélvico en perros se forma por la unión de los nervios hipogástricos y las ramas viscerales de los nervios sacros (nervios pélvicos), ubicados dentro de los pliegues peritoneales que conectan la vejiga con las paredes laterales de la pélvis. Este plexo se extiende caudalmente a lo largo de los lados del recto, la uretra y la vagina en las hembras (Wozniak y Skowronska, 1967). Con estudios histoquímicos se reveló que el plexo pélvico del perro está compuesto por entre 70 a 100 ganglios de diferentes tamaños y una red compleja de haces nerviosos asociados a los órganos pélvicos. El número y la posición de estos ganglios variaron entre los animales e incluso entre los lados izquierdo y derecho del mismo animal. Sin embargo, generalmente fue posible identificar de 10 a 20 ganglios relativamente grandes, y diez ganglios representativos (Li y Masuko, 2001).

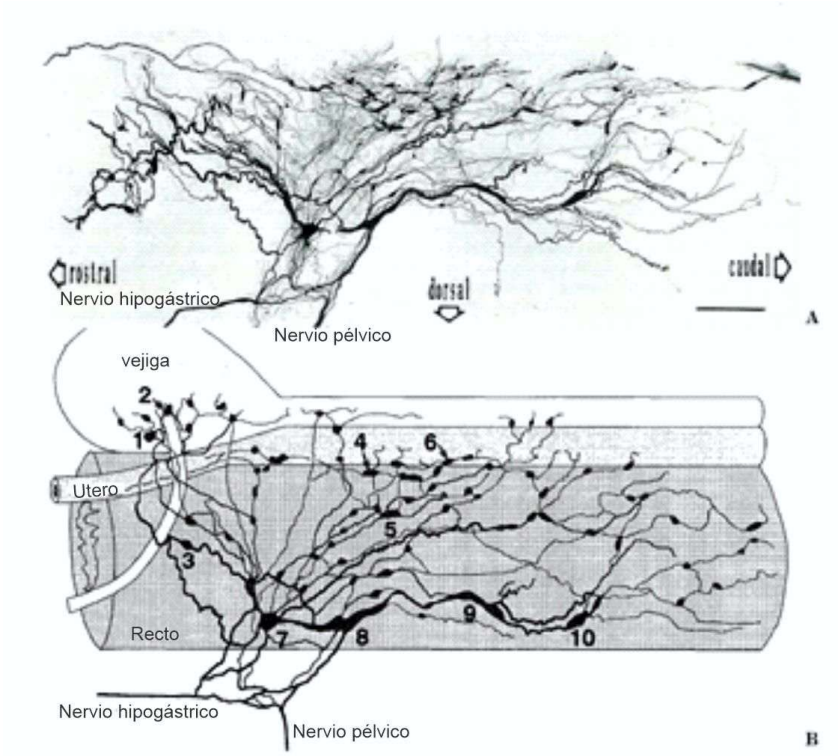


**Figura 16.** A. Ilustración del plexo pélvico derecho en la perra. En la imagen A, se muestran los troncos nerviosos y ganglios, vista lateral. Hn nervio hipogástrico; Pn nervio pélvico. Barra de escala = 5 mm. En el diagrama B, se representa la disposición del plexo y las vísceras pélvicas según la Figura 16. En este estudio se examinaron principalmente los ganglios numerados del 1 al 10 (Li y Masuko, 2001).

## PLANTEAMIENTO DEL PROBLEMA

En el perro como en otros mamíferos la organización y topografía del plexo pélvico presenta variaciones. En animales pequeños de laboratorio como la rata y el cobayo se describe como un conjunto de varios nervios, ganglios accesorios y un gran ganglio adosado a la vejiga bilateralmente. En modelos animales de talla mediana a grande como, el zorro, el gato y el perro, el plexo pélvico está conformado por varios y pequeños ganglios ubicados dentro de los pliegues peritoneales que conectan la vejiga con las paredes laterales de la pelvis. El conocimiento de las diferencias anatómicas del plexo pélvico entre especies es de suma importancia a la hora de tratar un paciente con un problema neuropatológico a nivel pélvico. Cabe destacar que en los perros son muy escasos los trabajos neuroanatómicos del plexo pélvico, de ahí que surge la importancia de generar más estudios que contribuyan a las descripciones más detalladas del plexo pélvico en esta especie. Ante este conocimiento podemos tratar neuropatologías pélvicas de manera más puntual como: los bloqueos ganglionares químicos o físicos o la axotomías de los nervios o para el tratamiento de patologías como; la incontinencia urinaria o la infertilidad.

## JUSTIFICACIÓN

El plexo pélvico canino representa una estructura neuroanatómica de notable complejidad y relevancia funcional, comparable a la observada en modelos de laboratorio convencionales como la rata. Su importancia trasciende la mera descripción anatómica, ya que este plexo desempeña un papel crucial en la regulación de sistemas fisiológicos vitales, incluyendo el urinario, el reproductor y el motor. La presente investigación se justifica por la necesidad de una caracterización detallada de las ramificaciones del plexo pélvico canino, así como de la morfología cuantitativa de los micro-ganglios asociados a la vejiga.

A pesar de la utilidad de modelos de roedores en la investigación biomédica, la creciente sofisticación de los estudios clínicos y veterinarios exige la utilización de modelos animales de mayor tamaño, que reproduzcan con mayor fidelidad la anatomía y fisiología veterinaria. La caracterización precisa del plexo pélvico canino; por lo tanto, no solo contribuirá al avance del conocimiento en neuroanatomía comparada, sino que también sentará las bases para futuras investigaciones clínicas y el desarrollo de terapias innovadoras dirigidas a patologías urogenitales y neuromotoras en la clínica veterinaria. La variabilidad en la talla y la distribución de estos microganglios puede evidenciar ajustes fisiológicos clínicos, y su cuantificación es sustancial para establecer un patrón de referencia anatómico exacto.

Los resultados obtenidos promoverán la comparación con otras especies y abonarán al progreso de la medicina veterinaria, proveyendo una base sólida para el desarrollo de nuevas estrategias diagnósticas y terapéuticas. La descripción detallada de los microganglios pélvicos caninos abrirán nuevas vías para la investigación en neuro modulación y otras terapias dirigidas, mejorando el pronóstico y la calidad de vida de los pacientes con patologías urogenitales y neuromotoras.

## OBJETIVO

Analizar y describir la organización anatómica del plexo pélvico en el perro hembra.

## OBJETIVOS ESPECÍFICOS

- Describir con anatomía gruesa los nervios principales que conforman el plexo pélvico y su ruta de comunicación.
- Determinar el número de microganglios adosados a la pared de la vejiga con una inmunohistoquímica.
- Caracterizar morfológicamente los microganglios del plexo pélvico.
- Describir el tamaño, la forma y la disposición de los microganglios en el plexo pélvico.

## DISEÑO EXPERIMENTAL

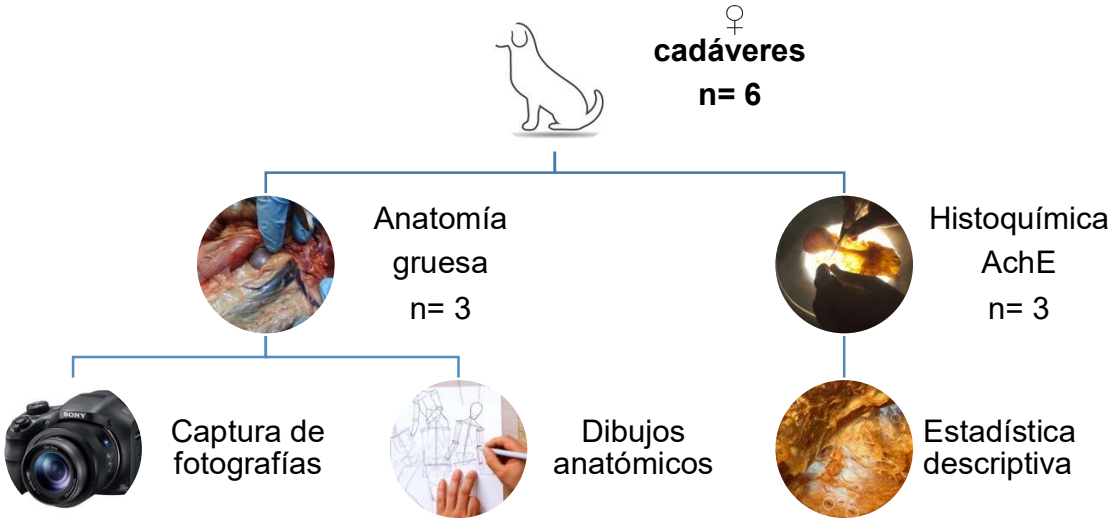

## METODOLOGÍA

### Animales

Se emplearon seis caninos hembras de diferentes razas, donados por perreras del municipio de Tehuacán en fase terminal, las cuales fueron distribuidos en dos grupos experimentales. El primer grupo, conformado por tres especímenes, fue destinado al estudio de anatomía macroscópica, mientras que los tres restantes fueron utilizados en la aplicación de una técnica histoquímica especializada para la identificación de estructuras nerviosas, basada en la tinción con acetilcolinesterasa.

### Anatomía gruesa (n=3)

Se emplearon tres modelos animales adultos de distintas edades, obtenidos de la perrera. Los especímenes fueron sometidos a eutanasia bajo protocolos estrictamente regulados, garantizando el bienestar animal y asegurando una muerte humanitaria e indolora. Previamente, se implementó un período de ayuno de ocho horas. La sedación se realizó mediante la administración de xilacina al 2%, un agonista α2-adrenérgico con propiedades analgésicas y relajantes musculares, en una dosis de 2 mg/kg de peso corporal por vía intramuscular (IM) (Figura 17 A). Una vez alcanzado el plano anestésico adecuado, se procedió a la canalización venosa y a la inducción de la eutanasia mediante la administración de pentobarbital sódico en dosis letal (50-60 mg/kg de peso corporal) por vía intravenosa. Posteriormente, se efectuó una incisión en línea media para acceder a la cavidad abdominal. Se identificó el tracto urogenital inferior femenino con el objetivo de localizar el nervio hipogástrico, originado en el ganglio mesentérico inferior (Figura 17 B y C). Se describió su trayecto anatómico y su convergencia en el plexo pélvico, donde establece conexiones con el nervio pélvico, el cual, a su vez, presenta anastomosis con el nervio pudendo. Para este procedimiento se tomaron fotografías con una cámara digital compacta Sony® modelo HX350 con 50X Ópticas Zoom y se realizaron dibujos anatómicos de las estructuras nerviosas (Figura 17 B y C).

**Figuara 17.** Ilustración disección del tracto urinario inferior. Posición decúbito dorsal de la perra hembra. A. Eutanasia del canino hembra en estado terminal. B y C. Análisis anatómico y realización de dibujos anatómicos.

## Histoquímica Acetilcolinesterasa (AchE) en Bloque

Tres caninos hembras se anestesiarón con una sobre dosis de pentobarbital sódico y fueron sometidos a una perfusión transcardiaca (conforme a la Norma Oficial Mexicana NOM-033-SAG/ZOO-2014), se infundió solución salina (Figura 18 A). Se extrajó el tracto urogenital, se cortó la pared de la vagina dorsal y se dejó en fijación con formalina al 10% por 72 horas (Figura 18 B). Posteriormente los tejidos se lavaron tres veces con Buffer de Fosfato al 1X por 10 min. Los tejidos fueron colocados en solución de Acetilcolinesterasa durante dos horas (Karnovsky y Roots, 1964), después se deshidrataron con alcohol y Xilol y por último se almacenaron en

Xilol (Figura 18 C). Se tomaron fotografías utilizando el microscopio estereoscópico (Leica M8D) (Figura 18 D).

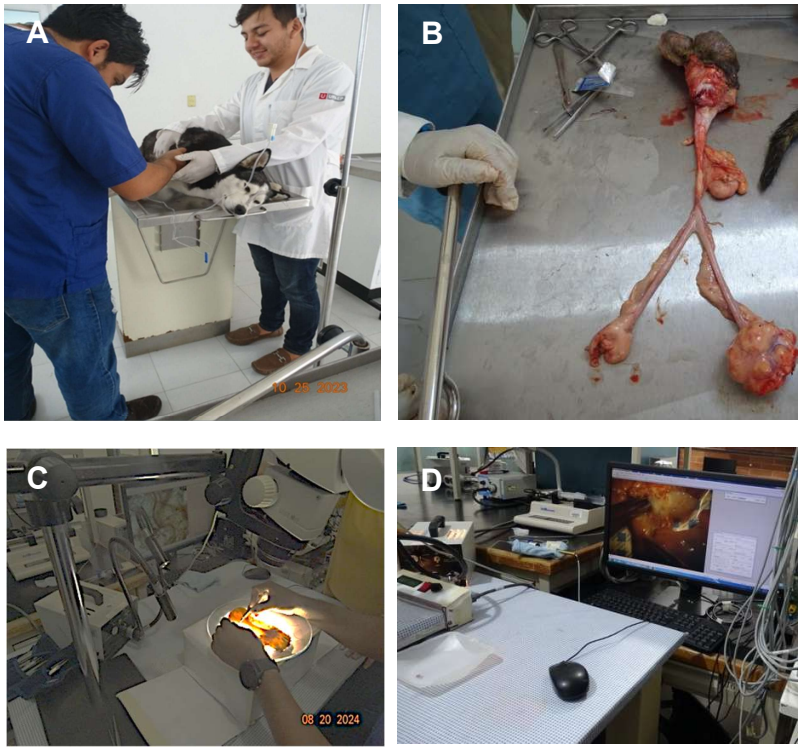


**Figura 18.** Ilustración del procedimiento de la histoquimica AchE en bloque del tracto urinario inferior. A. Eutanasia y perfusión del canino hermbra en estado terminal. B. Extracción del aparato urogenital. C. Preparación del aparato urogenital inferior en AchE. D. Análisis y toma de fotografías de nervios y ganglios del plexo pélvico.

## Análisis del área de los ganglios con software ImageJ

Se adquirió una imagen estereoscópica de alta resolución que mostraba una diversidad de ganglios con variaciones morfológicas y de tamaño (Figura 18 D). Dicha imagen fue sometida a análisis morfométrico mediante el software ImageJ para la cuantificación precisa de sus áreas. Para medir el área de una estructura en ImageJ, primero se debe abrir la imagen en el programa, ya sea arrastrándola o mediante "File > Open". Luego, es crucial calibrar la escala de la imagen para obtener mediciones precisas en milímetros; esto se logra seleccionando la herramienta de línea, dibujando sobre una escala conocida y ajustando la escala en

"Analice > Set Scale...", ingresando la longitud real y asegurando que la unidad esté en "mm". Con la imagen calibrada, se procede a medir el área seleccionando la herramienta de selección adecuada y dibujando alrededor de la estructura, para luego ir a "Analice > Measure" o presionar "Carl + M" ("Cmd + M" en Mac), y los resultados, incluyendo el área en mm², aparecerán en la ventana "Results". Finalmente, los resultados se pueden ver en la ventana "Results", donde se muestra el área y otras medidas; para guardarlos, se puede usar "File > Save As" o copiar los datos a un archivo de texto (Rasband, 1997-presente).

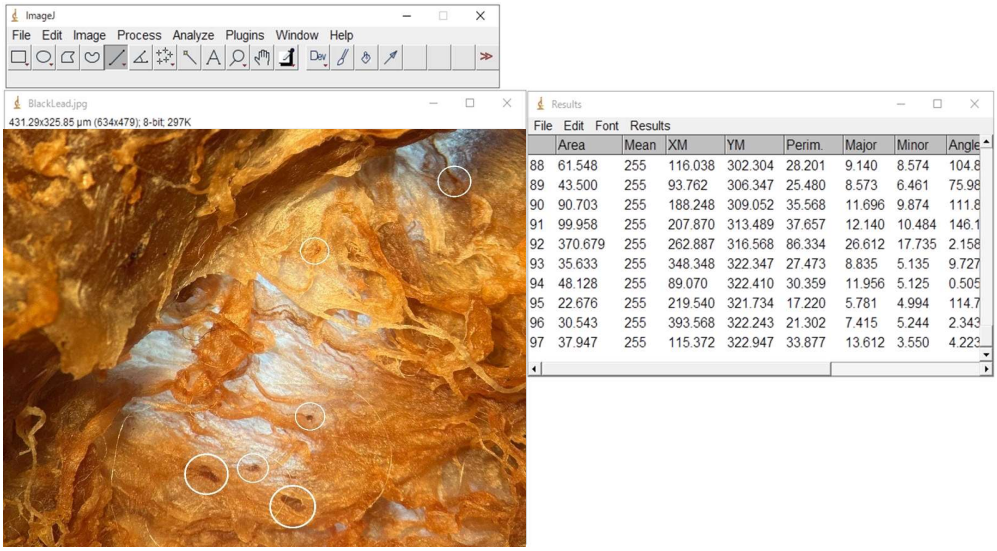


**Figura 19.** Análisis de imágenes de microscopia para determinar el área con el software ImageJ.

## Análisis estadístico

Para el análisis estadístico morfológico descriptivo se utilizó el programa GraphPad Prism 5.0.3 (GraphPad Software, San Diego, C.A.) Los resultados del área y longitud de los ganglios fueron expresados como la media ± error estándar.

# RESULTADOS

## Anatomía gruesa

El plexo pélvico está conformado por una red compleja de ganglios y fibras nerviosas que integran componentes del sistema nervioso autónomo. Entre sus principales estructuras se encuentran los nervios hipogástricos (1) y pélvico (2). Cranealmente, el ganglio mesentérico inferior (4) da origen al nervio hipogástrico (1), el cual establece una anastomosis con el plexo pélvico (14). A partir de esta conexión, el plexo se ramifica en cuatro divisiones principales: Una que inerva la vejiga (12), otra dirigida al recto (13), una tercera que se extiende lateral y caudalmente a lo largo del plexo, y una cuarta que atraviesa transversalmente el plexo hasta desembocar en el nervio pélvico (2) (Figura 20).

El nervio pélvico se origina a partir de las raíces sacras S2-S4, desde donde se bifurca en dos ramas principales: una que establece una anastomosis con el nervio hipogástrico (1) y otra que se proyecta caudalmente, recorriendo el plexo de manera longitudinal. Adicionalmente, las fibras nerviosas provenientes de los segmentos lumbares L4 y L5 se unen a las raíces sacras para conformar una red neural que distribuye sus aferencias y eferencias hacia múltiples estructuras de la región pélvica, incluyendo el sistema urinario, el aparato reproductor y la musculatura pélvica (Figura 20).

Asimismo, el plexo pélvico establece una interconexión con el nervio pudendo (3), el cual representa una rama fundamental en la inervación sensitiva y motora del periné. Este nervio se encarga de la inervación de la piel y la musculatura del área perineal, incluyendo los músculos del esfínter anal y estructuras asociadas. Además, el plexo pélvico emite ramas hacia los órganos reproductivos, tales como los ovarios y el útero en las hembras caninas, contribuyendo a la regulación neurovegetativa de estas estructuras. (Figura 20).

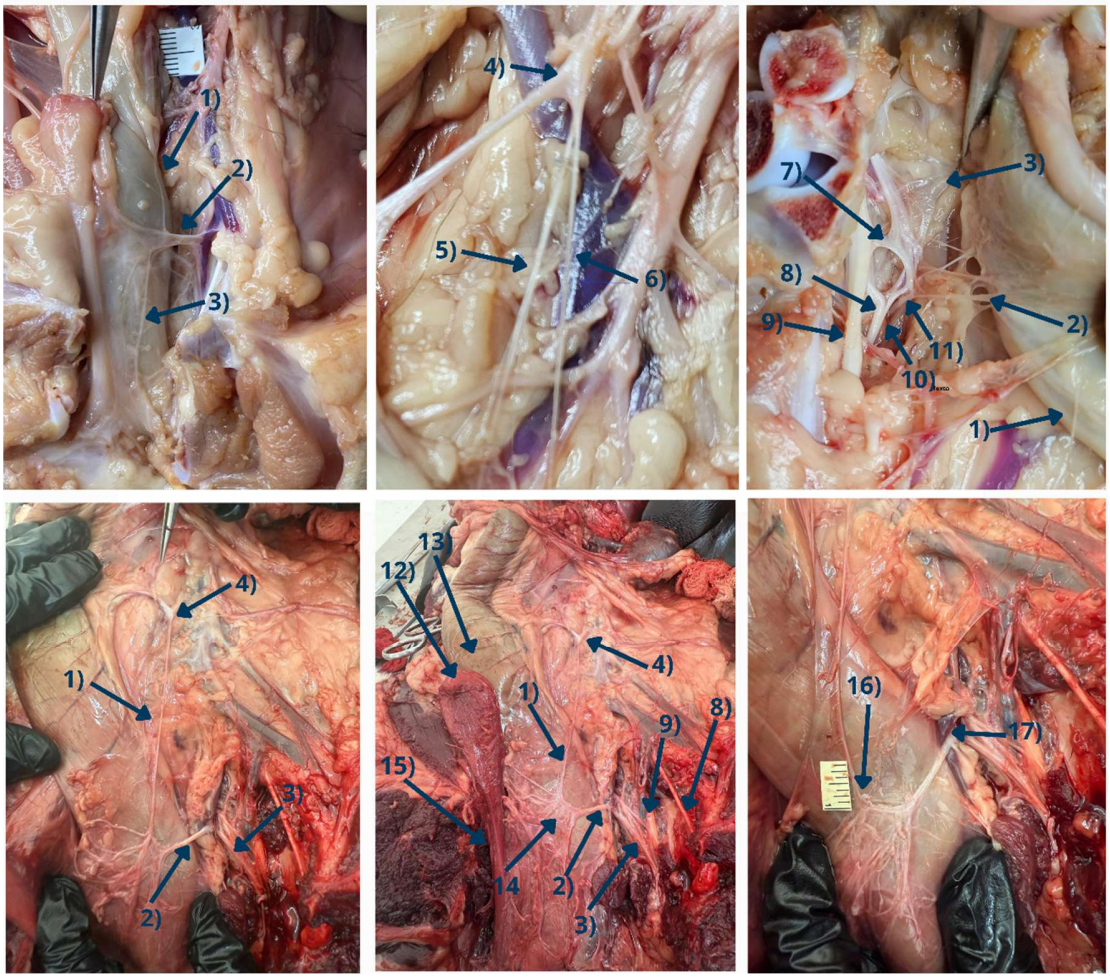


**Figura 20.** Anatomía gruesa del plexo lumbo sacro en perra hembra 1) Nervio hipogástrico, 2) Nervio pélvico, 3) Nervio Pudendo, 4) Ganglio mesentérico Inferior, 5) Nervio hipogástrico Izquierdo, 6) Nervio hipogástrico Derecho, 7) Anastomosis, 8) Nervio ciático, 9) Nervio genitofemoral, 10) Nervio S1, 11) Nervio S2, 12) Vejiga, 13) Recto, 14) Plexo pélvico, 15) Uretra,16) Anastomosis N1-N2, 17) Anastomosis N2-N3.

**Histoquímica con Ach**

En el análisis morfohistoquímico de los ganglios mediante acetilcolinesterasa, se identificaron estructuras ganglionares de diversos tamaños, para ellos se midio el área y la longitud para determinar que tan grande o pequeño es el ganglio que conforma el plexo pélvico. Para el entendimiento del número total y ubicación de los ganglios, se dividieron en cuatro regiones: Región ventral y dorsal izquierda; región ventral y dorsal derecha.

**Región ventral izquierda**

En la Figura 21, el análisis reveló que la región ventral izquierda presentaba la mayor densidad de ganglios. Se identificaron seis ganglios de gran tamaño (0.500-1.200 mm) (flechas verdes, tabla 1), de los cuales cinco se ubican en la porción craneal, adyacentes a los vasos principales y en posición lateral a la vejiga, mientras que uno se encuentra en la porción media (Flechas verdes, tabla 1). Además, se registraron veintiséis ganglios de tamaño mediano con mayor concentración en la región craneal (0.150-0.500 mm) (Flechas azul; tabla 1), junto con diecinueve ganglios pequeños distribuidos a lo largo de la inervación (0.001-0.150 mm) (Flechas rojas, tabla 1).

**Región dorsal izquierda**

En la Figura 22, correspondiente a una vista dorsal de la región lateral izquierda de la inervación, se evidencio una notable densidad ganglionar. Se identificaron tres ganglios de gran tamaño situados en la porción craneal (0.500-1.200 mm), (Flechas verdes), en estrecha proximidad con la musculatura estriada; doce ganglios de tamaño mediano en la región media (0.150 -0.500mm), (Flechas azules), y nueve ganglios pequeños distribuidos a lo largo del trayecto neural (0.001-0.150 mm), (Flechas rojas).

**Región ventral derecha**

En la Figura 22, se observaron dos ganglios de gran tamaño (0.500-1.200 mm), (flechas verdes), uno localizado en la porción craneal y otro en la porción caudal. Asimismo, se identificaron ocho ganglios de tamaño mediano, predominantemente en la porción media (0.150-0.500 mm), (flechas azules), y dieciséis ganglios de menor tamaño dispersos a lo largo de la trayectoria de la inervación, con la presencia adicional de cuatro ganglios intramurales (0.001-0.150 mm), (flechas rojas).

**Región dorsal derecha**

En total, se cuantificaron 101 microganglios de distintas morfologías y dimensiones, confirmando la complejidad y heterogeneidad estructural de la inervación en la región analizada.

El análisis morfométrico realizado con el software ImageJ, reveló una heterogeneidad significativa en la morfología, el área y la longitud de los microganglios. Se observó una predominancia de con forma de huso; en los

ganglios de mayor tamaño, cuyo rango de área se clasificó entre 0.500 y 1.200 mm². En el caso de los ganglios medianos, la forma predominante fue similar a una pera, con un área comprendida entre 0.150 y 0.500 mm², mientras que en los más pequeños predominó la forma de gota, con un área de 0.001 a 0.150 mm² (Figura 16, Tabla 3).

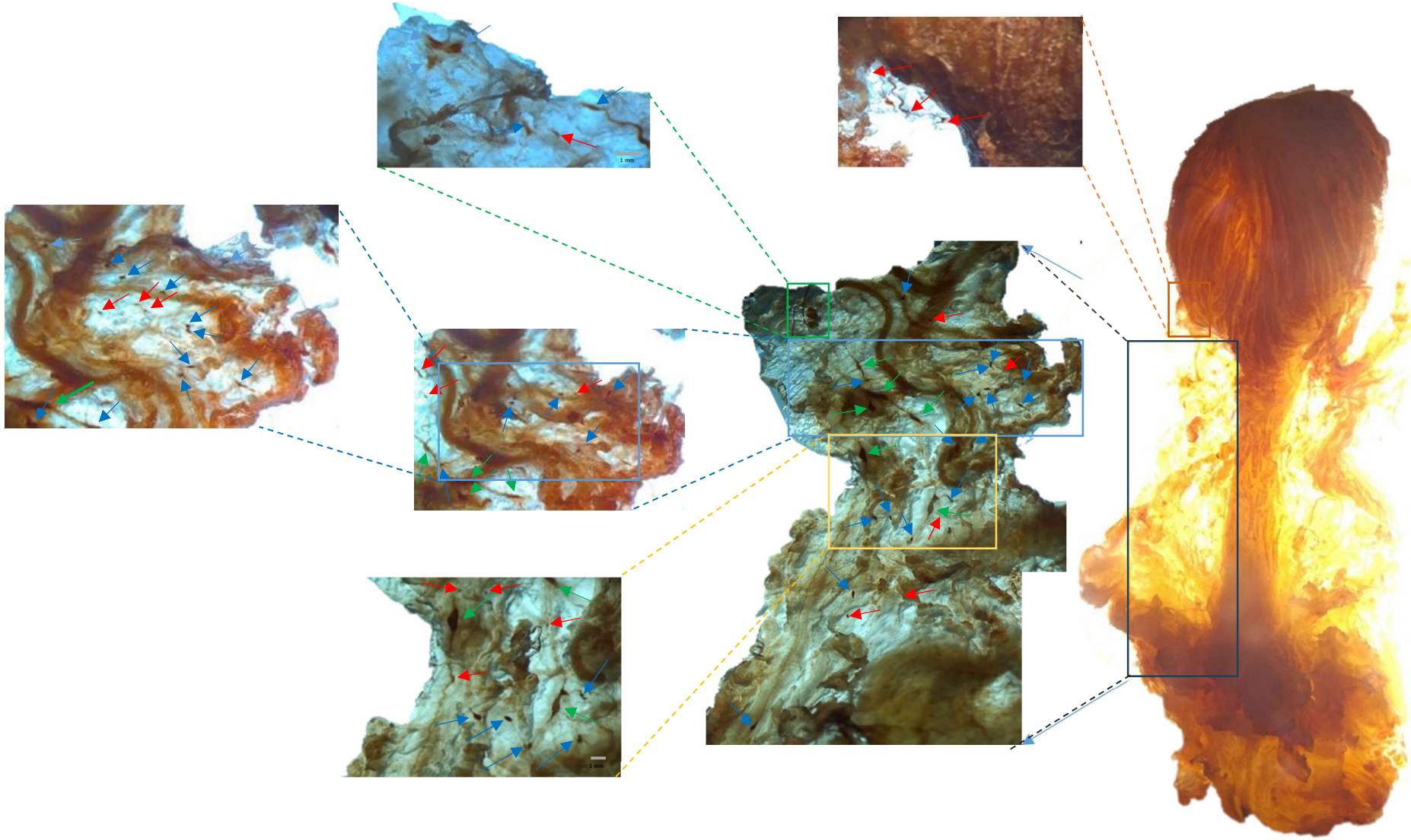

**Figura 21.** Vista ventral izquierda del bloque del aparato urogenital inferior con AchE. Flechas verdes, ganglios grandes; flechas azules, ganglios medianos y flechas rojas, ganglios pequeños.



**Figura 22.** Vista dorsal izquierda del bloque del aparato urogenital inferior con AchE. Flechas verdes, ganglios grandes; flechas azules, ganglios medianos y flechas rojas, ganglios pequeños.

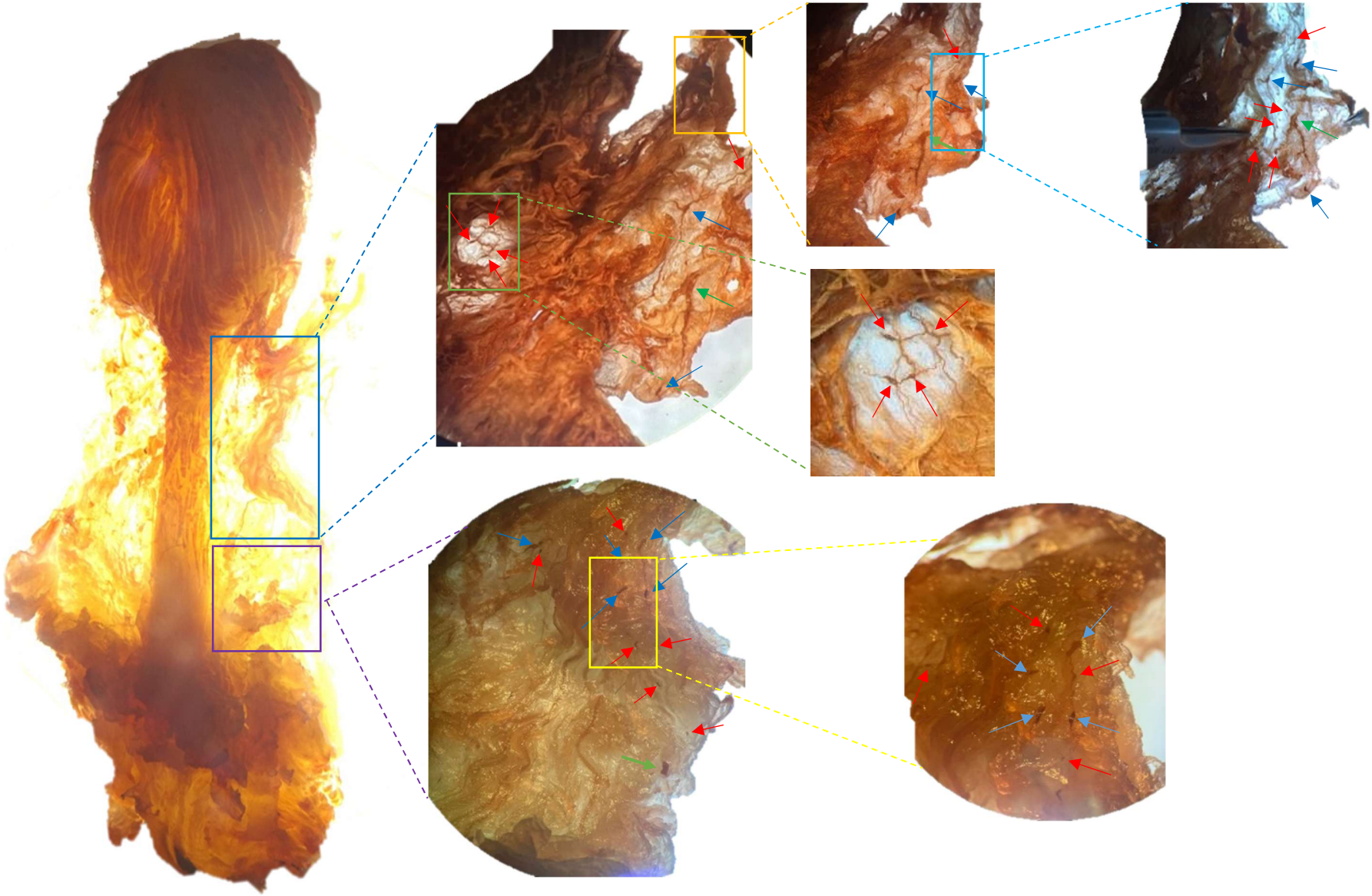

**Figura 23.** Vista ventral derecha del bloque del aparato urogenital inferior con AchE. Flechas verdes, ganglios grandes; flechas azules, ganglios medianos y flechas rojas, ganglios pequeños, además se observan ganglios intramurales.

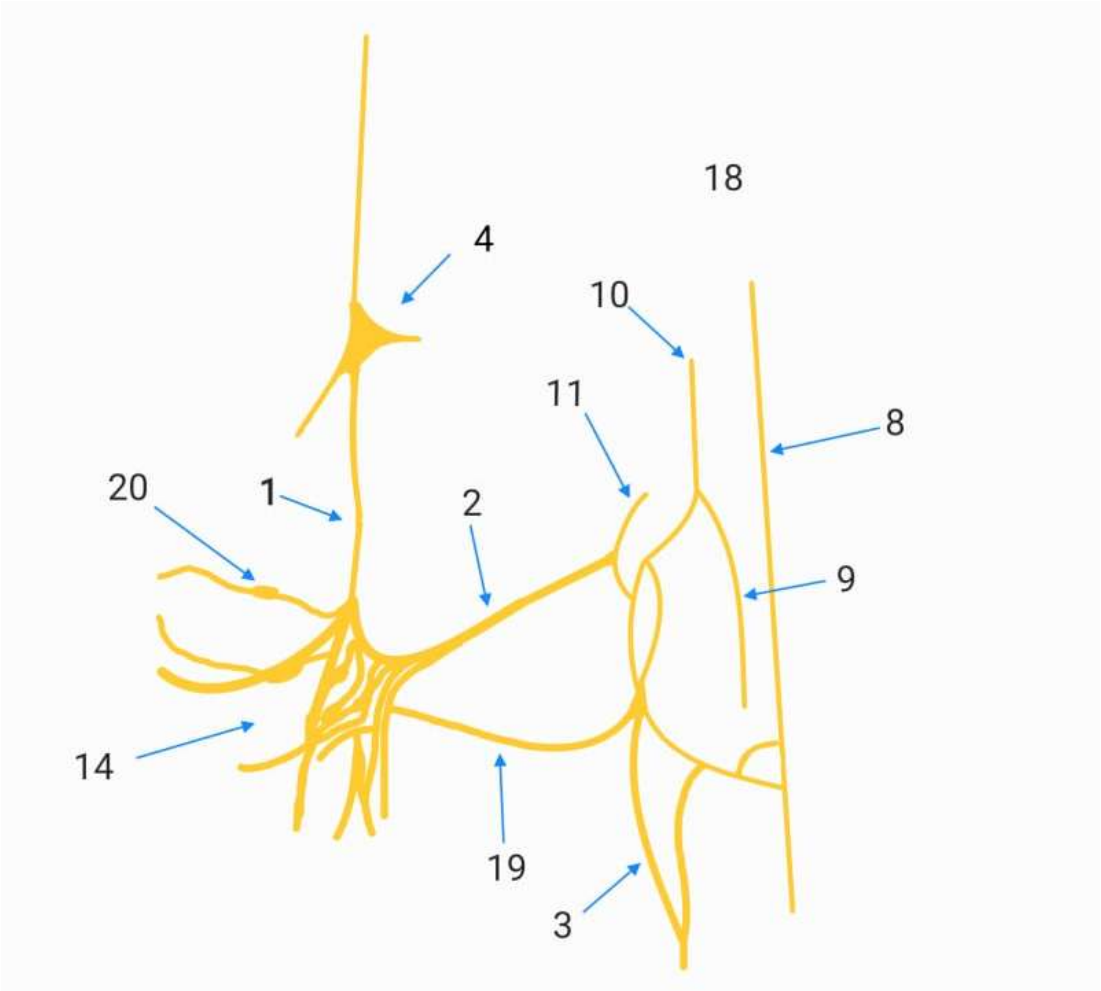


**Figura 24.** Anatomía gruesa del plexo lumbo sacro en perra hembra. 1) Nervio hipogástrico, 2) Nervio pélvico, 3) Nervio Pudendo, 4) Ganglio mesentérico Inferior, 8) Nervio ciático, 9) Nervio genitofemoral, 10) Nervio S1, 11) Nervio S2, 14) Plexo pélvico, 18) L7-L6, 19) Ramas del nervio pudendo anastomizando el plexo pélvico, 20) Micro ganglio del plexo pélvico

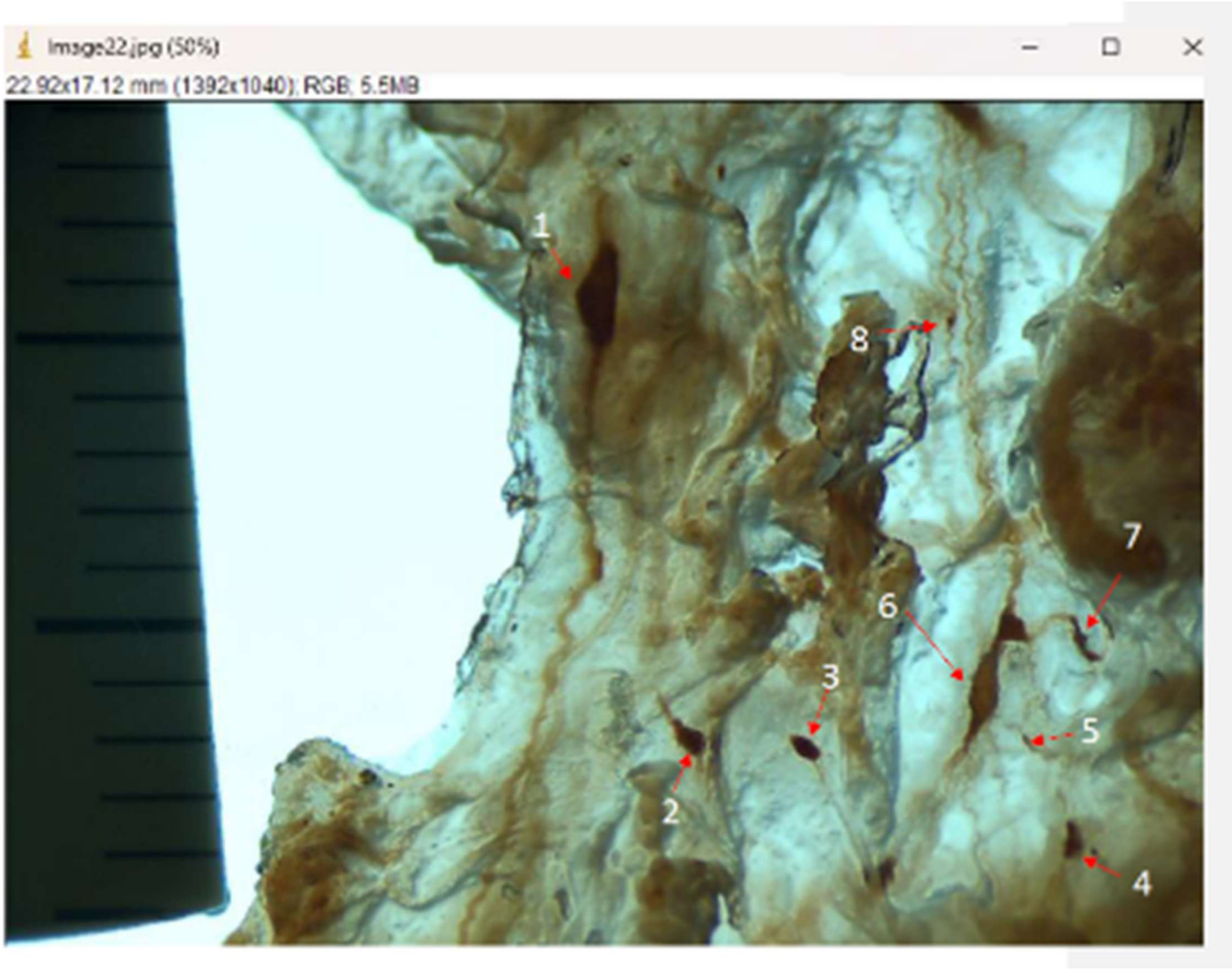


**Figura 25.** Vista ventral izquierda porción media identificando una gran cantidad de ganglios de diferentes tamaños con una escala en milímetros a la izquierda en el programa.

**Tabla 1**. Medición de áreas y longitudes de los ganglios en milímetros (mm) usando el programa ImageJ.

| Ganglios | Área (mm) | Longitud (mm) |
|---|---|---|
| 1 | 1.116 | 2.030 |
| 2 | 0.289 | 0.922 |
| 3 | 0.161 | 0.731 |
| 4 | 0.207 | 0.708 |
| 5 | 0.059 | 0.527 |
| 6 | 1.010 | 2.947 |
| 7 | 0.166 | 0.976 |
| 8 | 0.068 | 0.384 |
| PROMEDIO | 0.3845 ± 0.1 | 1.153125 ± 0.3 |

**Tabla 2.** Número por vista y total de ganglio en el plexo pélvico.

| Numero total de Ganglios. | | | | |
|---|---|---|---|---|
| | Tamaño | | | |
| Vistas | Pequeño | Mediano | Grande | Total |
| Ventral Derecha | 16 | 8 | 2 | 26 |
| *Ventral Izquierda* | *19* | *26* | *6* | *51* |
| *Dorsal Izquierda* | *9* | *12* | *3* | *24* |
| *Total* | *44* | *46* | *11* | *101* |

**Tabla 3.** Clasificación de ganglios según su área y forma más común de cada clasificación.

| Rangos de Medición De Ganglios y Formas. | | | |
|---|---|---|---|
| **Rango en (mm)** | **Clasificación** | **Imagen** | **Forma** |
| **0.001-0.150** | Ganglios Pequeños |  | Gota |
| **0.150-0.500** | Ganglios Medianos | | Pera |
| **0.500-1.200** | Ganglios Grandes | 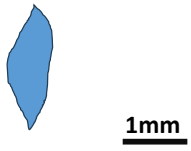  | Huso |

## DISCUSIÓN

Los resultados obtenidos en este estudio resaltan la complejidad estructural del plexo pélvico y la significativa presencia de microganglios adosados a la vejiga en perros. Se identificó una red neural con un alto grado de interconectividad entre los nervios hipogástrico y pélvico, lo que sugiere un control autonómico altamente regulado sobre las funciones viscerales de la región pélvica. Esta organización es comparable a la descrita en otras especies (Arellano et al., 2019; Morgan y Nadelhaft, 1981; Olsson et al., 2006), incluyendo humanos, lo que resalta la relevancia de estos hallazgos en el campo de la medicina veterinaria comparada.

En humanos el plexo pélvico (también conocido como plexo hipogástrico inferior) está formado por: nervios hipogástricos (simpáticos), nervios esplácnicos pélvicos (parasimpáticos) y ganglios pélvicos (Drake, Vogl, y Mitchell, 2015). Un factor limitante para estudiar la inervación pélvica es la complejidad de la anatomía del plexo pélvico. Como se mencionó previamente, en humanos, perros, conejos y gatos, el plexo pélvico está formado por una red difusa de ganglios pélvicos (Cruz., 2017b; Keast, 2006; Langley y Anderson, 1896; Li y Masuko, 2001). En otros modelos animales, como la rata, el plexo pélvico ha sido descrito como un conglomerado neuronal (Keast, 2006), mientras que en zorros no se ha documentado la presencia de ganglios en esta región (Steers y de Groat, 1988). En gatos, los ganglios han sido identificados, pero no cuantificados (Morgan y Nadelhaft, 1981). Comparado con otros estudios, la caracterización del plexo pélvico de la perra podemos asegurar que está dada principalmente por la anastomosis del nervio hipogástrico y el nervio pélvico. Formando estas ramas de nervios descritas en los resultados, anexo a estas ramas principales se unen ramas secundarias como el pudendo y el cavernoso. Formando una red neuronal compleja, muy diferente a la descripción de conglomerado.

La distribución de los microganglios en distintas regiones del plexo pélvico sugiere una especialización funcional, donde la mayor densidad ganglionar en la porción craneal y lateral de la vejiga podría estar relacionada con una regulación precisa de la actividad vesical. La variabilidad observada en el número y la localización de los

ganglios es consistente con estudios previos que indican que la neuroanatomía del plexo pélvico puede estar sujeta a adaptaciones individuales en función de factores como la edad, el sexo y el estado fisiológico del animal (Traish y Moreland, 2002).

Nuestros datos coinciden con otro estudio sobre el conteo de ganglios adosados a la vejiga (Li y Masuko, 2001), pues reporta la presencia de aproximadamente 100 ganglios distribuidos en el plexo, un resultado comparable con el obtenido en la presente investigación. No obstante, (Li y Masuko, 2001), describe la existencia de 10 ganglios bien definidos, sin considerar formas o tamaño. La aplicación innovadora de métodos de análisis, como el programa ImageJ, junto con la utilización de escalas, documentación fotográfica precisa y la reorganización esquematizada del plexo, permitió definir con mayor exactitud la presencia de tres categorías de ganglios diferenciados por su morfología, longitud y área.

El análisis mediante la inmunohistoquímica con acetilcolinesterasa permitió la identificación de 101 microganglios con variaciones morfológicas y dimensionales, lo que confirma la heterogeneidad estructural del sistema nervioso autonómico en esta región. Esta diversidad podría reflejar diferencias funcionales en la modulación de reflejos vesicales, así como en la integración de señales aferentes y eferentes para la regulación autonómica del sistema urogenital (Miller, 1964). Además, la presencia de ganglios intramurales dentro de la vejiga sugiere un posible mecanismo de regulación local de la actividad vesical, reforzando la hipótesis de que el control de la micción involucra una combinación de mecanismos centrales y periféricos (De Groat y Yoshimura, 2015).

En este contexto, futuras investigaciones podrían enfocarse en caracterizar la funcionalidad de estos microganglios, así como en evaluar su respuesta ante patologías que afecten la inervación pélvica. Asimismo, el análisis comparativo de los diferentes tamaños neuronales en relación con los distintos tipos de ganglios podría aportar información relevante sobre la especialización funcional de esta estructura. Este estudio proporciona una caracterización detallada de los microganglios adosados a la vejiga en perros, contribuyendo al conocimiento de la organización neuroanatómica del plexo pélvico. La información obtenida podría

tener implicaciones clínicas en el diagnóstico y tratamiento de trastornos del tracto urinario inferior en caninos, así como en la comprensión de los mecanismos de inervación en otras especies domésticas y modelos biomédicos.

## CONCLUSIONES

- En comparación con otras especies domésticas, el plexo pélvico en el perro presenta un patrón anatómico y topográfico característico, distinguiéndose por la concentración y número de ganglios.

- El caso de los ganglios medianos fueron la forma y área predominante, similar a una pera, con un área similar entre 0.150 y 0.500 mm, así como la presencia de ganglios intramurales.

- Se evidenció una notable variabilidad en la cantidad y disposición de los microganglios, siendo la vista ventral izquierda la de mayor cantidad de micro ganglios encontrados con un total de 51.

- El plexo pélvico se dispone como una compleja red nerviosa, fundamental para la regulación autónoma de la región pélvica.

# BIBLIOGRAFÍA


1. Acacia, M. E. (2014). Neurofisiología de la micción. Neurovet Argentina.
2. Aguilar, A., Jerez, S. (2017). Descripción anatómica de la vejiga urinaria del perro (Canis lupus familiaris). Universidad Santo Tomás, Unidad de Anatomía Veterinaria, sede Puerto Montt.
3. Aitken, K. J., Bagli, D. J. (2009). The bladder extracellular matrix. Urology, 73(3), 3–14.
4. Al Aiyan, A., Balan, R., Ghebrehiwot, E., Mihreteab, Y., Zerom, S., Gebreigziabiher, S., Kishore, U. (2024). Mapping of the exterior architecture of the mesocephalic canine brain. Scientific Reports, 14(1), 17147.
5. Arellano, J., Xelhuantzi, N., Mirto, N., Hernández, M. E., Cruz, Y. (2019). Neural interrelationships of autonomic ganglia from the pelvic region of male rats. Autonomic Neuroscience, 217, 26-34.
6. Barba, M., Martínez-Boví, R., Quereda, J. J., Mocé, M. L., Plaza-Dávila, M., Jiménez-Trigos, E., Gómez-Martín, Á., González-Torres, P., Carbonetto, B., García-Roselló, E. (2020). Vaginal microbiota is stable throughout the estrous cycle in Arabian mares. Animals, 10(11), 2020.
7. Barrett, K. E., Barman, S. M., Boitano, S., Brooks, H. (2019). Ganong's Review of Medical Physiology (26th ed.). McGraw-Hill Education.
8. Bear, M. F., Connors, B. W., Paradiso, M. A. (2016). Neurociencia: La exploración del cerebro (4.ª ed.). Médica Panamericana.
9. Bejar, M. A. L., Plana, C. L. (2004). Los miembros del perro: inervación y vascularización. Atlas virtual.
10. Birder, L. A., de Groat, W. C. (2006). Mechanisms of disease: Pathophysiology of the lower urinary tract. Nature Clinical Practice Urology, 3(4), 201–210.
11. Birder, L., Andersson, K. E. (2013). Urothelial signaling. Physiological Reviews, 93(2), 653–680.
12. Boron, W. F., Boulpaep, E. L. (2017). Medical Physiology (3rd ed.). Elsevier.
13. Cruz, Y., Hernández-Plata, I., Lucio, R. A., Zempoalteca, R., Castelán, F., & Martínez-Gómez, M. (2017). Anatomical organization and somatic axonal components of the lumbosacral nerves in female rabbits. Neurourology and Urodynamics, 36(7), 1749–1756.
14. Cruz, Y., Pastelín, C. F., Lucio, R. A., de la Llata, E. (2004). Sensory and motor innervation of the pelvic viscera: a neuroanatomical study in the female rat. Journal of Neurocytology, 33(5), 529–543.
15. Cruz, Y., Zempoalteca, R., Lucio, RA, Pacheco, P., Hudson, R. & Martinez-Gomez M. (2004). Patter of senrory innervation of the perineal skin in the female rat. Brain Research 1024(1-2): 97-103

16. De Groat, W. C., Yoshimura, N. (2015). Lower urinary tract physiology and pathophysiology: Anatomy and function. Pharmacological Reviews, 67(3), 524–672.
17. De Lahunta, A., & Glass, E. (2009). Veterinary Neuroanatomy and Clinical Neurology (3rd ed.). Saunders.
18. Drake, R. L., Vogl, W., & Mitchell, A. W. (2015). Gray's Anatomy for Students (3rd ed.). Elsevier.
19. Dyce, K. M., Sack, W. O., Wensing, C. J. G. (2017). Textbook of Veterinary Anatomy (5th ed.). Elsevier.
20. Gabella, G. (2004). Structure of the autonomic nervous system. Journal of Anatomy, 204(3), 157–176.
21. Gabella, G., Davis, C. (1998). Distribution of nerve fibers in the bladder wall. Journal of Urology, 160(5), 2000–2006.
22. García, O. (2004). Interacción entre las células gliales y las neuronas. Revista de la Facultad de Medicina, 47(1), 5–10.
23. González, A. V., Pérez, F. S., Ramos, J. O. (2018). Investigaciones sobre la anatomía y función del plexo pélvico en mamíferos salvajes. Journal of Veterinary Anatomy, 29(2), 101-107.
24. González, A., López, F. (2018). El sistema nervioso autónomo y su regulación en animales. Journal of Veterinary Physiology, 19(2), 66-70.
25. Greenwood, D., Coggeshall, R. E., Hellebusch, C. E. (1985). Sexual dimorphism in the numbers of neurons in the pelvic ganglia of adult rats. Brain Research, 340(1), 160–162.
26. Hall, J. E, Guyton, A.C. (2006). Textbook of medical physiology (11th ed.) Elsevier Saunders.
27. Hebel, R., Stromberg, M. W. (1986). Anatomy and embryology of the laboratory rat (p. 95). BioMed Verlag.
28. Hill, M. A., Bautista, D., Anderson, C. (2016). Peripheral nervous system functions in animals. Veterinary Journal, 210, 45–53.
29. Ishii, N., Watanabe, N., Sato, T. (2012). Receptive field characteristics of stretch-insensitive mechanoreceptors in the urinary bladder of the rat. Autonomic Neuroscience: Basic and Clinical, 165(1–2), 132–135.
30. Jafari, N. V., Rohn, J. L. (2022). The urothelium: a multi-faceted barrier against a harsh environment. Mucosal immunology, 15(6), 1127-1142.
31. Kane, D. D., McKenna, K. E., & Nadelhaft, I. (2002). Motor pudendal nerve characterization in the female rat. Anatomical Record, 267(1), 97–103.
32. Keast, J. R. (1999). The autonomic innervation of male genital organs—Recent research and research needs. Journal of the Autonomic Nervous System, 79(2–3), 67–78.
33. Keast, J.R. (1999). Unusual autonomic ganglia: connections, chemistry and plasticity of pelvic ganglia. International review of citology, 193, 1-69

34. Kim, R. J., Lim, S. H., Lee, S. H. (2007). Striated muscle and nerve fascicle distribution in the female rat urethra. Anatomical Record, 290(2), 195–202.
35. Klein, T. B. G. (2012). Cunningham's Textbook of Veterinary Physiology-E-Book: Cunningham's Textbook of Veterinary Physiology-E-Book. Elsevier Health Sciences.
36. König, H. E., Liebich, H. G. (2005). Anatomía de los animales domésticos (Vol. 2). Editorial Médica Panamericana.
37. Langley, J. N., Anderson, H. K. (1896). The innervation of the pelvic and adjoining viscera: Part II. Journal of Physiology, 19(1–2), 71–139.
38. Langworthy, O. R. (1965). Innervation of pelvic organs of the rat. Anatomical Record, 151(2), 243–251.
39. Li, Z., Masuko, S. (2001). The distribution and morphology of pelvic plexus ganglia in the dog. Anatomical Science International, 76(3), 171–177.
40. Lim, S. H., Wang, T. J., Tseng, G. F., Lee, Y. F., Huang, Y. S., Chen, J.R., Cheng, C. L. (2013). The distribution of muscles fibers and their types in the female rat urethra: cytoarchitecture and three-dimensional reconstruction. The Anatomical Record, 296(10), 1640-1649.
41. Londoño González, R. (2024). Anatomía y función del sistema nervioso en caninos y felinos. Revista Veterinaria, 35(2), 123–135.
42. López, M., Pérez, S. (2019). Plexos nerviosos y su rol en la regulación de funciones corporales. Medicina y Neurociencias, 22(3), 89-93.
43. López, S. (2020). Trastornos en el sistema nervioso periférico y su impacto en la salud. Revista de Medicina Clínica, 13(1), 98–102.
44. Lorenzão, C. J. (2016). Comparison of the lumbosacral plexus nerves formation in hoary fox (Lycalopex vetulus). Anatomy Research International, 2016, 1–7.
45. Luckensmeyer, G.B., Keaste, J. R (1998) Projections of pelvic autonomic neurons within the lower bowel of the male rat: an anterograde labelling study. Neuroscience 84, 263-280
46. Mancheno, L. (2020). Anatomía reproductiva de mamíferos domésticos. Universidad de las Fuerzas Armadas ESPE, Ecuador.
47. Martínez, R., Rodríguez, M., & Sánchez, J. (2019). El sistema nervioso periférico y los ganglios en mamíferos. Revista de Neurociencia y Biología, 11(2), 130–135.
48. McKenna, K. E., y Nadelhaft, I. (1986). The pudendal nerve in the rat: A study of its distribution using horseradish peroxidase. Journal of Comparative Neurology, 248(4), 532–549.
49. McLachlan, E. M. (1985). The components of the hypogastric nerve in male and female guinea pigs. Journal of the Autonomic Nervous System, 13(4), 327–342.
50. Moore, K. L., White, S. D. (1996). Anatomía con orientación clínica (5.ª ed.). McGraw-Hill.
51. Morgan, C., Nadelhaft, I. (1981). The pelvic plexus in the cat. Journal of Comparative Neurology, 202(1), 129–136.

52. Morrison, J. (1999). The activation of bladder wall afferent nerves. Experimental Physiology, 84(1), 131–136.
53. Nadelhaft, I., Booth, A. M. (1984). The location and morphology of preganglionic neurons and the distribution of visceral afferents from the rat pelvic nerve: A horseradish peroxidase study. Journal of Comparative Neurology, 226(2), 238–245.
54. Nadelhaft, I., McKenna, K. E. (1987). Sexual dimorphism in sympathetic preganglionic neurons of the rat hypogastric nerve. Journal of Comparative Neurology, 256(2), 308–315.
55. Nagatomi, J., Yoshimura, N., Chancellor, M. B., & de Groat, W. C. (2005). Altered bladder function and neurotransmission in the spinal cord injury model. American Journal of Physiology - Renal Physiology, 289(5), F971–F981.
56. Olsson, C., et al. (2006). The pelvic plexus of the guinea pig: Organization and projections. Journal of Comparative Neurology, 496(3), 287–300.
57. Pacheco, P., Martinez-Gomez, M., Whipple, B., Beyer, C., Komisaruk, B. R. (1989). Somato-motor components of the pelvic and pudendal nerves of the female rat. Brain research, 490(1), 85-94
58. Pastelín, C. F., Cruz, Y., Lucio, R. A. (2012). Peripheral neural circuits in the rat female genital tract. Autonomic Neuroscience, 170(1–2), 36–44.
59. Pérez, M., Sánchez, T., García, J. (2019). Percepción sensorial en animales: la función del sistema nervioso periférico. Medicina Veterinaria y Ciencias, 25(4), 34-40.
60. Peters, L. C., Kristal, M. B., Komisaruk, B. R. (1987). Sensory innervation of the uterine cervix in rats: A neuroanatomical study. Journal of Comparative Neurology, 262(4), 601–614.
61. Pradidarcheep, W., Wallner, C., Dabhoiwala, N. F., Lamers, W. H. (2011). Anatomy and histology of the lower urinary tract. Urinary Tract, 117-148.
62. Praud, C., Sebe, P., Mondet, F., Sebille, A. (2003). The striated urethral sphincter in female rats. Anatomy and Embryology, 207(2), 169–175.
63. Purinton, P. T., Fletcher, T. F., Bradley, W. E. (1973). Gross and light microscopic features of the pelvic plexus in the rat. Anatomical Record, 175(2), 697–706.
64. Purves, D., Augustine, G. J., Fitzpatrick, D., Hall, W. C., LaMantia, A.-S., Mooney, R. D., Platt, M. L. (2018). Neurociencia (6a ed.). Editorial Médica Panamericana.
65. Rasband, W. S. (1997–present). *ImageJ* (Version 1.54g) Computer software. National Institutes of Health. https://imagej.nih.gov/ij/
66. Reiner, A., Vincent, S. R., Hokfelt, T. (1980). The autonomic innervation of the canine pelvic plexus. Journal of Comparative Neurology, 189(1), 111–123.
67. Shaff, J. (1978). Anatomical observations on the urinary bladder in the dog. Veterinary Anatomy Journal, 45(2), 123–130.
68. Snell, R. S. (2010). Clinical Neuroanatomy (7th ed.). Wolters Kluwer.
69. Steers, W. D., de Groat, W. C. (1988). Nervous control of the urogenital system. Journal of Andrology, 9(5), 312–321.

70. Thomson, C., Hahn, C. (2012). Regional neuroanatomy. Veterinary Neuroanatomy: A Clinical Approach, 1st ed.: Elsevier, 4.
71. Tortora, G. J., Derrickson, B. (2009). Principios de anatomía y fisiología (12.ª ed.). Editorial Médica Panamericana.
72. Tortora, G. J., Derrickson, B. (2018). Principios de anatomía y fisiología (15.ª ed.). Editorial Médica Panamericana.
73. Traish, A. M., Moreland, R. B. (2002). Neuroanatomy of penile erection: A basis for pharmacological therapy of erectile dysfunction. Journal of Andrology, 23(5), 483–494.
74. Underwood, E. (2024). Ilustración histológica de la vejiga.
75. University of Washington. (2005). Peripheral nervous system organization. https://courses.washington.edu/pbio375/PNS-org/pns-organization.html
76. Valdevenito, J., Orellana, P., Palma, R. (2013). Anatomía comparada del aparato urogenital femenino en mamíferos. Revista Chilena de Anatomía, 31(2), 123–135.
77. Vera, P. L., Nadelhaft, I. (1992). Sympathetic and parasympathetic innervation of the canine urinary bladder. Journal of Comparative Neurology, 319(1), 54–68.
78. Veteriankey. (2015). Autonomic nervous system of the dog. https://veteriankey.com
79. Vojt, T. (2024). Diagrama anatómico de vejiga y uretra femenina. The Ohio State University College of Veterinary Medicine.
80. Wozniak, W., Skowrońska, U. (1967). Morphology of the pelvic plexus in the dog. Folia Morphologica, 26(3), 344–355.
81. Yu, W., Hill, W. G., Apodaca, G., Zeidel, M. L., Lavelle, J. (2009). Barrier function in urothelium: Developments in our understanding of urothelial biology. Journal of Urology, 182(6), 2430–2437.
82. Zuccolilli, G. (2014). Sistema nervioso. En V. L. Cambiaggi, N. V. González C. G. Barbeito (Eds.), Histología de las aves (pp. 394–428). Editorial de la Universidad Nacional de La Plata.