



BUAP

Facultad de Medicina

Unidad Médica de Alta Especialidad (UMAE) Centro Médico Nacional “Manuel Ávila Camacho”, Instituto Mexicano del Seguro Social

“Resultados funcionales del tratamiento del pie plano valgo con Técnica Calcáneo Stop en la Unidad Médica de Alta Especialidad Hospital de Traumatología y Ortopedia de Puebla del IMSS”

Tesis para obtener el Diploma de Especialidades en Traumatología y Ortopedia

Presenta:
Dr. Omar Catalán Arizmendi



Director
M.E. Rodolfo Barragán Hervella

Asesor
M.C. Álvaro José Montiel Jarquín

H. Puebla de Z. Noviembre 2017



Benemérita Universidad Autónoma de Puebla
Dirección de Estudios de Posgrado del área de la Salud

Instituto Mexicano del Seguro Social
Unidad Médica de Alta Especialidad
Hospital de Traumatología y Ortopedia de Puebla

TÍTULO:

Resultados funcionales del tratamiento del pie plano valgo con Técnica Calcáneo Stop en la Unidad Médica de Alta Especialidad Hospital de Traumatología y Ortopedia de Puebla del IMSS.

TESIS DE ESPECIALIDAD
PARA OBTENER TÍTULO DE ESPECIALISTA EN
TRAUMATOLOGIA Y ORTOPEDIA

PRESENTA:
DR OMAR CATALÁN ARIZMENDI

DIRECTORES DE TESIS:
M.E RODOLFO GREGORIO BARRAGAN HERVELLA.
Director de investigación UMAE IMSS HTO275 Puebla.

DR JOSÉ LUIS PONCE TAPIA
Médico adscrito al servicio de Ortopedia Pediátrica UMAE HTO

M.C ALVARO JOSE MONTIEL JARQUIN
Jefe de División de Investigación UMAE HTO

No de registro nacional: R-2017-2105-1
Puebla, Puebla, 2017

Título:

Resultados funcionales del tratamiento de pie plano valgo con Técnica Calcáneo Stop en la Unidad Médica de Alta Especialidad Hospital de Traumatología y Ortopedia de Puebla del IMSS.

Directores de tesis.

Rodolfo Gregorio Barragán-Hervella
Director de Educación e Investigación UMAE IMSS HTO

José Luis Ponce-Tapia
Médico adscrito al servicio de Ortopedia Pediátrica UMAE HTO

Álvaro José Montiel-Jarquín
Jefe de División de Investigación en Salud UMAE HTO

Alumno

Dr. Omar Catalán Arizmendi
Médico Residente Hospital de Traumatología y Ortopedia, UMAE HTO.

Dr. Omar Catalán Arizmendi UMAE IMSS PUEBLA HTO 275. Av. 6 poniente esquina Av. Diagonal defensores de la republica Sin Numero Colonia Amor C.P. 07760. Tel: 2493099.
e-mail: catalanao88@gmail.com

Dr. Rodolfo Barragan-Hervella UMAE IMSS PUEBLA HTO 275. Av. 6 poniente esquina Av. Diagonal defensores de la republica Sin Numero Colonia Amor C.P. 07760. Tel: 2493099.
e-mail: rgbh@prodigy.net.mx

Dr. Alvaro José Montiel-Jarquín UMAE IMSS PUEBLA HTO 275. Av. 6 poniente esquina Av. Diagonal defensores de la republica Sin Numero Colonia Amor C.P. 07760. Tel: 2493099.
e-mail: dralmoja@hotmail.com

Dr. José Luis Ponce-Tapia UMAE IMSS PUEBLA HTO275. Av. 6 poniente esquina Av. Diagonal defensores de la republica Sin Numero Colonia Amor C.P. 07760. Tel: 2493099
e-mail: dr_ponce_tapia@hotmail.com

Dedicatoria:

A mis padres Apolinar y Olga por ser mi ejemplo de vida, por la educación y valores que me han enseñado, por sus palabras de ánimo y por sus consejos.

A todos mis maestros, doctores y personal hospitalario que participaron en este proceso de enseñanza y preparación.

Para Ashanty por su ayuda y paciencia en estos años.

¡Gracias!

CARTA COMPROMISO


Puebla, Puebla, a 10 de noviembre de 2017.

INSTITUTO MEXICANO DEL SEGURO SOCIAL
PRESENTE

El (la) suscrito (a) Omar Catalán Arizmendi, en mi calidad de estudiante y habiendo sido beneficiario de la residencia médica de Ortopedia y Traumatología de fecha 2014 a 2018 y estando cursando la (el) (maestría/doctorado/residencia) en Ortopedia y Traumatología, manifiesto bajo protesta de decir verdad que soy autor del trabajo de Tesis titulado Resultados funcionales del tratamiento del pie plano valgo con técnica Calcáneo Stop en la Unidad Médica de Alta Especialidad del Hospital de Traumatología y Ortopedia de Puebla del IMSS, el cual ha sido asesorado por el (los) doctor (es) Rodolfo Gregorio Barragán Hervella, Álvaro José Montiel Jarquín y José Luis Ponce Tapia, en las instalaciones del Instituto Mexicano del Seguro Social. Por tanto, para fines de divulgación y publicación sobre la metodología, resultados y/o otra información desarrollada durante el proyecto, reconozco que deberé contar con la autorización escrita de todos los autores.

Asimismo, manifiesto que en caso de que el presente trabajo implique derechos de propiedad industrial e intelectual como resultado de su desarrollo, tomando en consideración que será producto de una investigación practicada en las instalaciones del Instituto y con pacientes, equipos, materiales y diversos instrumentos de su propiedad, se reconoce como legítimo propietario de dicha novedad al Instituto Mexicano del Seguro Social; en donde el suscrito participa en colaboración con mi (los) asesor (es), por lo que mi colaboración y derechos estará sujeta al porcentaje de autoría que corresponda a mi participación en relación con los demás autores en colaboración.

ATENTAMENTE


Omar Catalán Arizmendi

Nombre y firma



Dictamen de Autorizado

Comité Local de Investigación y Ética en Investigación en Salud **2105** con número de registro **13 CI 21 114 186** ante COPEPRIS
HOSP TRAUMA Y ORTOPEDIA PUEBLA, PUEBLA

FECHA **16/03/2017**

MTR. RODOLFO GREGORIO BARRAGAN HERVELLA

P R E S E N T E

Tengo el agrado de notificarle, que el protocolo de investigación con título:

Resultados funcionales del tratamiento del pie plano valgo con Técnica Calcáneo Stop en la Unidad Médica de Alta Especialidad Hospital de Traumatología y Ortopedia de Puebla del IMSS

que sometió a consideración de este Comité Local de Investigación y Ética en Investigación en Salud, de acuerdo con las recomendaciones de sus integrantes y de los revisores, cumple con la calidad metodológica y los requerimientos de Ética y de investigación, por lo que el dictamen es **A U T O R I Z A D O**, con el número de registro institucional:

Núm. de Registro
R-2017-2105-1

ATENTAMENTE


DR.(A). CARLOS FRANCISCO MORALES FLORES

Presidente del Comité Local de Investigación y Ética en Investigación en Salud No. 2105

IMSS

SEGURIDAD Y SALUD SOCIAL



INSTITUTO MEXICANO DEL SEGURO SOCIAL
DIRECCIÓN DE EDUCACIÓN E INVESTIGACIÓN EN SALUD
UNIDAD MÉDICA DE ALTA ESPECIALIDAD
HOSPITAL DE TRAUMATOLOGÍA Y ORTOPEDIA DE PUEBLA

PUEBLA, PUE., A 15 de Noviembre de 2017

AUTORIZACION DE IMPRESIÓN DE TESIS DE ESPECIALIDAD

LOS ASESORES:

Rodolfo Gregorio Barragán Hervella, Álvaro José Montiel Jarquín, José Luis Ponce Tapia.
DE LA TESIS TITULADA:

Resultados funcionales del tratamiento del pie plano valgo con Técnica Calcáneo Stop en la Unidad Médica de Alta Especialidad Hospital de Traumatología y Ortopedia de Puebla del IMSS

REALIZADA POR EL MÉDICO RESIDENTE: Omar Catalán Arizmendi

DE LA ESPECIALIDAD: Ortopedia y Traumatología

HACEMOS CONSTAR QUE ESTE TRABAJO CIENTÍFICO HA SIDO REVISADO Y AUTORIZADO EN EL SIRELCIS CON
NUMERO DE REGISTRO NACIONAL:

AUTORIZAMOS SU IMPRESIÓN


99222829
Dr. Ponce Tapia José Luis
(NOMBRE, FIRMA Y FECHA)


Dr. Alvaro José Montiel Jarquín
(NOMBRE, FIRMA Y FECHA)


(NOMBRE, FIRMA Y FECHA)

(NOMBRE, FIRMA Y FECHA)


Dr. Rodolfo Barragán Hervella

Índice

I Resumen.	9
II Antecedentes.	11
III Planteamiento del problema.	21
IV Justificación.	22
V Objetivos	23
General.	
Específicos	
VI Hipótesis	24
VII Materiales y métodos	25
VIII Resultados.	27
IX Discusión.. . . .	36
X Conclusiones.	40
XI Referencias bibliográficas.	41
XII Anexos.	44

I. RESUMEN

Introducción: El pie plano infantil es un frecuente motivo de consulta en el servicio de ortopedia pediátrica. El pie plano flexible se puede definir como una deformidad en la que en situación de apoyo el arco plantar se colapsa, recuperándose en descarga y en la cuales evidencian tres componentes: valgo del talón, abducto y supinación del antepié. La edad promedio a la cual se forma el arco plantar es a los 5 años. El tratamiento quirúrgico se realiza cuando ha fallado el tratamiento conservador y el paciente refiere dolor el cual generalmente se presenta medial a nivel del mediopie y/o en el seno del tarso, el cual interfiere con las actividades cotidianas del paciente. Existen 3 posibilidades de tratamiento: artrorraxis, artrodesis y osteotomías. La técnica calcáneo stop se incluye en el grupo considerada artrorraxis y consiste en la colocación de un implante fuera del seno del tarso para restringir la excesiva eversión subtalar. Este método logra limitar la pronación de la articulación subtalar a través de receptores propioceptivos del pie y elimina la divergencia astrágalo-calcáneo. En este estudio se evaluaron los resultados de esta técnica en pacientes con pie plano flexible sintomático de forma clínica. Las evaluaciones se realizaron de manera prospectiva, apoyándose de las radiografías y valoraciones clínicas tanto prequirúrgicas y un mes posterior al retiro del tornillo. Se evaluó el resultado funcional de estos pacientes con la escala de Smith & Millar.

Planteamiento del problema y Justificación: El pie plano flexible sintomático es un motivo frecuente de consulta en el servicio de ortopedia pediátrica, cuando el paciente presenta dolor que lo incapacita para realizar actividades de la vida cotidiana, se propone manejo quirúrgico. Existen múltiples técnicas quirúrgicas descritas para el tratamiento de esta deformidad, el calcáneo stop es una técnica sencilla, barata y que reportan bajas tasas de complicaciones. El conocer el resultado funcional del empleo de esta técnica en pacientes con pie plano flexible, justificó la realización de este estudio.

Objetivo General: Valorar la funcionalidad de los pies de pacientes con pie plano flexible sintomático sometidos a tratamiento quirúrgico con técnica Calcáneo-stop en la UMAE Hospital de Traumatología y Ortopedia del IMSS Puebla.

Material y métodos: Se realizó un estudio descriptivo, prospectivo, observacional en la consulta externa del servicio de ortopedia pediátrica de la UMAE Hospital de Traumatología y Ortopedia IMSS, Puebla.

Se utilizaron radiografías simples prequirúrgicas, para descartar pie plano rígido. Se evaluaron a los pacientes con pie plano flexible sintomático sometidos a técnica Calcáneo-stop en un periodo comprendido entre enero de 2015 a junio de 2017, el total de la muestra fue dado por el total de pacientes sometidos a dicho procedimiento en el periodo de tiempo ya mencionado. Se aplicó la escala de Smith & Millar, prequirúrgico y posterior al retiro del tornillo, un año y medio después de su colocación; valorando así

las diferencias con dicha intervención en los pies operados utilizando la prueba de Wilcoxon.

Resultados. El total de la muestra estudiada fue de 7 pacientes con pie plano flexible bilateral, en la cual se encontraron diferencias estadísticamente significativas en la valoración posterior al retiro del tornillo.

Para el pie derecho se encontraron diferencias estadísticamente significativas en la valoración de parámetros como el dolor con una diferencia de medias de 0.86 con valor de Z de -2.449 ($p < 0.05$), el valgo con una diferencia de 5.41 con un valor de Z de -2.379 ($p < 0.05$) y la movilidad subastragalina con una diferencia de -5.72 con un valor de Z de -2.06 ($p < 0.05$). No se encontraron diferencias en la valoración del arco interno para los pies derechos.

Para el pie izquierdo se encontraron diferencias estadísticamente significativas en la valoración de parámetros como el dolor con una diferencia de medias de 0.86 y valor de Z de -2.449 ($p < 0.05$) y el valgo con una diferencia de 6.43 con un valor de Z de -2.375 ($p < 0.05$). No se encontraron diferencias estadísticamente significativas en la valoración de la movilidad subastragalina y el arco interno para los pies izquierdos.

Discusión. De acuerdo a la escala de evaluación funcional de Smith & Millar los resultados de estos pacientes fueron buenos en el 85% de los casos y 14% malos, no obtuvimos resultados excelentes con la técnica Calcáneo-stop. Es una marcada diferencia con otros autores que reportan resultados excelentes en más del 80% de los casos, lo cual se puede atribuir a las diferencias de diseño de estudio, tamaño de muestra, temporalidad y características de la población.

Conclusiones. La técnica Calcáneo-stop es una técnica sencilla con buenos resultados clínicos y por lo tanto es una buena opción de tratamiento en aquellos pacientes con pie plano flexible sintomático que no responden al tratamiento conservador.

II. ANTECEDENTES

INTRODUCCION

El pie plano pediátrico puede ser considerado congénito o adquirido con categorías de flexible y rígido. El pie plano flexible se caracteriza por la presencia de un arco plantar normal sin descarga de peso y una altura baja del arco plantar con carga de peso, puede ser sintomático o asintomático¹. La deformidad esencial en el pie plano es el valgo del talón, que se produce por el deslizamiento hacia abajo, adentro y adelante del astrágalo con relación al calcáneo, el cual a su vez tiende a empujar hacia abajo los radios internos del antepie, que al encontrar la resistencia del suelo hacen girar al antepie en pronación².

La conjunción de los diferentes estudios clínicos y radiográficos ha demostrado que el desarrollo normal del pie comienza como un pie plano durante la infancia, con un desarrollo gradual del arco durante la misma, hasta adquirir su configuración normal. Los diversos estudios sugieren que el pie plano flexible es una condición benigna que se va corrigiendo con el desarrollo y que no se va a ver afectado por el uso del calzado modificado o las plantillas². En la mayoría de los niños el valgo del retropié, así como la huella plantar, suelen corregirse espontáneamente durante el crecimiento, persistiendo en un pequeño porcentaje de ellos cierto valgo del retropié, así como la supinación del antepie, actitudes que son subsidiarias de un tratamiento conservador.

El mejor tratamiento para el pie plano valgo fisiológico es la realización de ejercicios fisioterápicos específicos, y reservando la cirugía para aquellos casos en los que no se corrigen con tratamientos previos y que se origina dolor o grandes deformidades.

El tratamiento del pie plano flexible puede incluir plicatura de tejidos blandos, alargamiento o transferencia tendinosa, escisión ósea, osteotomías, fusión, artrorraxis, y combinación de estas³. Las plicaturas de tejidos blandos y las escisiones óseas han caído en desuso por la alta tasa de falla y su naturaleza destructiva. En cuanto a las osteotomías se incluyen en el calcáneo cuboides, cuña medial o primer metatarsiano. Las fusiones utilizadas pueden ser de la articulación talonavicular o subtalar, o en algunos casos triple artrodesis (talonavicular, subtalar y calcáneo cuboidea). La artrorraxis involucra la colocación de un implante dentro del seno del tarso para restringir la excesiva movilidad de la articulación subtalar, se han reportado numerosos métodos de artrorraxis e implantes y materiales sin llegar a un consenso para designar cuál es el mejor para la artrorraxis.

MARCO TEORICO

Estudiar la historia natural del pie plano es difícil porque la mayoría de los pacientes son asintomáticos y no requieren atención médica. La prevalencia real del

esta deformidad es desconocida. Tradicionalmente, el pie plano es descrito como un arco medial longitudinal bajo o ausente, con el retropié en valgo excesivo.

El pie plano flexible está presente desde el nacimiento y exhibe Buena movilidad articular, y función muscular. Estos pies son flexibles, sin dolor y funcionales, y no requieren tratamiento⁴.

En la mayoría de los niños, el arco plantar se desarrolla naturalmente aproximadamente a los 5 años. Pfeiffer Et al reportó una prevalencia de esta deformidad del 44% y <1% de los niños tuvieron pie plano rígido. También reportaron que esta deformidad se presenta más en niños que en niñas, y a la obesidad. La prevalencia reportada fue de 70% en niños de 3-4 años de edad, y poco menos de 9.1% en niños de 7 años de edad.

En una revisión Cochrane del 2011 se estimó que la prevalencia de esta deformidad afecta aproximadamente 45% de niños de preescolar y 15% de niños mayores (promedio de edad de 10 años)⁴. En esta los autores notaron una alta prevalencia de pie plano en niños obesos y niños con hipermovilidad articular.

La extremidad inferior tiene sus primeros brotes entre la tercera y quinta semana de gestación y está posicionada ligeramente lateral a los miotomas sacrolumbares. El pie se desarrolla de mesénquima condensado el cual se proyecta a través del ectodermo adyacente, con el posterior desarrollo embriónico de tejidos como cartílago, hueso, así como componentes neurales y vasculares. El promedio de longitud del pie al

término de la gestación es de 7.6 cm (7.1-8.7). El crecimiento continúa muy rápido hasta los 5 años de edad, deteniéndose lentamente hacia la madurez esquelética del pie la cual ocurre alrededor de los 12 años en las niñas y a los 14 años en los niños⁵.

La mayoría de los niños con pie plano no presentan dolor. El pie plano sintomático, que presenta rigidez, con progresión en la deformidad o más signos asociados como incapacidad para la actividad física no son normales y requieren de examinación detallada y diagnóstico cuidadoso^{1,4,5}. Existen factores no fisiológicos que pueden predisponer a la aparición de esta entidad como son: neurológicos (hipotonía, parálisis cerebral), musculares (distrofia o atrofia musculares), genéticas (osteogénesis imperfecta, síndrome de Down o Marfán), alteraciones de la colágena (Ehler's Danlos), traumáticos, otros padecimientos ortopédicos como coalición tarsal, calcáneo valgo, os tibiale externum o predisposición familiar.

Además de la edad, otros problemas se han asociado con el pie plano como son: obesidad y la hiper movilidad articular. En muchos estudios que han investigado la correlación de la postura del pie con el peso corporal, se concuerda que la morfología del pie es plano en niños quienes tienen sobrepeso u obesidad comparándolos con controles de peso normal^{4,5}. Pfeiffer et al, encontró diferencias significativas en la prevalencia de pie plano en niños con sobrepeso (51%), obesidad (62%) y peso normal (42%)⁵. El pie plano flexible ha sido considerado como una manifestación de una laxitud constitucional la cual afecta todos los ligamentos, esta laxitud es evaluada con la escala de Beighton, con un puntaje mayor a 5 indica hiper movilidad. Según El's el

pie plano se presenta en 27.6% de niños con hipermovilidad articular y en 13.4% sin ella.

La definición de pie plano no ha sido facilitada debido a las múltiples técnicas de valoración empleadas para delimitar varios aspectos de esta estructura. Se han realizado muchos intentos de clasificación y definición de pie plano enfocándose en tres aspectos: altura del arco medial, ángulo de inclinación del talón y si el pie es rígido o flexible. La mayoría de las clasificaciones han consistido en la evaluación de la huella plantar, rayos X y la observación⁵.

La mayor atención para el diagnóstico se ha dado al arco longitudinal medial. Se ha documentado que se presenta normalmente pie plano desde el nacimiento y el arco longitudinal medial se va desarrollando durante la niñez. Stahelli desarrollo el índice de arco a partir de la evaluación de la huella plantar. Este índice se calcula midiendo la anchura del arco y la anchura del talón en la huella plantar, y se divide la medida del arco entre la medida del talón. Este índice de arco es de 0.70-1.35 durante la infancia y de 0.30-1 durante la niñez, indicando una disminución en la medida de la anchura del arco con el incremento de la edad⁵.

El talo valgo es considerado un hallazgo normal en pacientes jóvenes, y es esperado que disminuya con la edad. Se acepta que en el tobillo el ángulo del valgo fisiológico se encuentra entre 5-7 grados². En un estudio se realizó la medición del ángulo del retropié en 150 niños de 6 a 16 años de edad, encontrado un promedio para

este ángulo de 4 grados (con una rango que va de 0 a 9 grados de valgo)⁵. Revenga reportó en una población de Cádiz que existe una relación estadísticamente significativa entre la edad y los grados de valgo, comprobó que los niños pequeños tienen unos valores angulares de valgo más elevados, y que a medida que aumenta la edad dichos valores se van normalizando, alcanzando la mayoría de ellos unos valores considerados como fisiológicos entre los 6-7 años².

Al realizar el diagnóstico se debe hacer la diferencia entre pie plano fisiológico (flexible) y patológico (rígido), el test de extensión del primer dedo de Jack, es usada para diferenciarlos.

Para la evaluación radiográfica se debe tomar en cuenta que los centros de osificación de todos los huesos del pie no aparecen hasta los 4 años de edad, y algunas características como el sustentaculum tali son vistas hasta los 9 o 10 años de edad. En un estudio hecho por Moraleda en el cual se evaluó radiográficamente pacientes con pie plano flexible sintomáticos y no sintomáticos, se encontró diferencias en dos mediciones radiográficas, en la cobertura talonavicular anteroposterior y en el ángulo lateral calcaneo-5° metatarsiano. Fue mayor el tamaño de la diferencia encontrada en la cobertura talonavicular, esto sugiere que la causa de los síntomas está relacionada con el desplazamiento lateral del navicular, y esto no está relacionado con el valgo del retropié, el aplanamiento del arco longitudinal medial, el teórico acortamiento de la columna lateral o la supinación del antepié⁶.

El tratamiento conservador para el pie plano en niños incluye el uso de plantillas, zapatos ortopédicos y ejercicios. Kane comenta que la decisión de tratamiento con ortesis es ampliamente dependiente del juicio clínico subjetivo. Staheli y Hefti sugieren advertir a los padres acerca de cosas que ayuden al niño con pie plano flexible asintomático como reducción de peso, promocionar un estilo saludable de vida y limitar el uso de zapatos. Sin embargo, Kane concluye que falta evidencia que soporte la eficacia de las ortesis en el pie plano flexible pediátrico, y recomienda solo utilizarlos en situaciones donde los beneficios son cuantificables⁷.

La intervención quirúrgica para el pie plano flexible pediátrico es típicamente reservada para pies sintomáticos que no responden a medidas conservadoras. Existe una variedad de métodos quirúrgicos que han sido descritos para corregir el pie plano flexible pediátrico, y se categorizan en 3 tipos: 1) osteotomías reconstructivas, 2) artrorraxis y/o 3) artrodesis.

Las osteotomías reconstructivas incluyen: osteotomía medializante del calcáneo, osteotomía de calcáneo de Evans, doble osteotomía del calcáneo y osteotomía cuneiforme medial de Cotton, cada una con sus indicaciones precisas⁸.

La artrodesis de la columna medial es considerada cuando el pie plano flexible está asociado con madurez esquelética o cuando las placas de crecimiento están cercanas a cerrarse. El procedimiento está indicado para inestabilidad de la columna medial que resulta en su colapso. Las técnicas más usadas han sido la fusión aislada

de la primera articulación tarsometatarsiana (Lapidus) o la fusión de la articulación navicularcuneiforme (Hoke). El uso de la artrodesis de retropié para el tratamiento del pie plano flexible sintomático es limitado. La artrodesis selectiva o triple artrodesis puede ser realizada en el caso de deformidad o dolor severo, su uso es limitado debido que limita en gran medida la movilidad articular del retropié. La principal indicación de la fusión del retropié es por falla de la reconstrucción⁸.

La artrorraxis es ampliamente usada para el tratamiento del pie plano flexible y consiste en la colocación de un implante o material dentro o fuera del seno del tarso, con lo cual se restringe la eversión subtalar excesiva mientras se mantiene la inversión. Este método provoca limitación de la pronación de la articulación subtalar a través receptores propioceptivos del pie y remover la divergencia astragalo-calcáneo⁹.

La técnica de calcáneo-stop fue descrita por Recaredo Álvarez en 1976, es una técnica que pretende reconstruir la relación astrágalo-calcáneo sin actuar en superficies articulares ni en el seno del tarso, en lo que constituye el concepto de artrorraxis. Es una técnica sencilla en la que se realiza una incisión oblicua de 2-3 cm en la zona del seno del tarso siguiendo los pliegues cutáneos y mediante disector roma y forzando la supinación, se llega hasta la faceta subastragalina posteroexterna, en la que, en su parte media y anterior y previa medición, se introduce un tornillo de esponjosa que atravesará las dos corticales del calcáneo, sobresaliendo aproximadamente 1 cm en la superficie del mismo, y que actuará como stop o tope que limita la excesiva movilidad del calcáneo. Bloquea pasivamente la pronación calcáneo por choque directo del

extremo libre del tornillo con el astrágalo. Se coloca un vendaje compresivo, con carga precoz y sin posterior rehabilitación ni ningún tipo de órtesis adicional. Se debe avisar a la familia que el niño realizará una marcha en supinación que irá normalizándose con el paso del tiempo. La extracción del tornillo está aconsejada a los dos años de la intervención, para evitar la formación de tejido óseo que pueda llegar a comprometer la movilidad subastragalina en el futuro. Las complicaciones descritas en este procedimiento son rotura del tornillo, infecciones superficiales, protrusión plantar del tornillo, osteolisis¹⁰.

La técnica de calcáneo stop está indicada en la corrección de un pie plano flexible idiopático cuando todas las medidas del tratamiento conservador fueron inefectivas para corregir el pie plano valgo, la protrusión medial de la cabeza del astrágalo y ausencia completa del arco longitudinal, posición de valgo del talón, ángulo primer metatarsiano astrágalo lateral anormal, y la deformidad que induce dolor o fatiga¹¹. Y se contraindica cuando es imposible realizar una reducción debido a pie plano rígido, pie plano postraumático, coalición tarsal, astrágalo vertical, entre otras¹².

Un fenómeno interesante del calcáneo stop es que se mantiene la corrección aún después de remover el tornillo¹¹. El tornillo tiene un efecto mecánico inicialmente, la propiocepción juega un papel crítico en la estabilidad del tobillo; en particular, la articulación subtalar tiene una función crítica en la adaptación del pie en crecimiento¹². La corrección del antepie y arco interno serían secundarias al restablecimiento de la relación residual y el retensado espontáneo de las estructuras capsuloligamentosas¹³.

Pavone et al en un estudio realizado en 410 pacientes, reportó resultados excelentes en el 81.7% de sus casos, resultados buenos en el 15.12% y solo el 3.17 presentó resultados pobres, en cuanto al tratamiento con calcáneo stop⁹. Aún no existe consenso en cuanto la retirada del implante y se reportan tiempos ideales para retirarlo que van desde dos años posterior a la cirugía hasta tres años después de la misma. Las complicaciones más frecuentes descritas con la rotura del tornillo, infecciones superficiales, profusión plantar del tornillo y osteolisis alrededor del implante⁹.

III. PLANTEAMIENTO DEL PROBLEMA

El pie plano flexible es un motivo de consulta de ortopedia pediátrica frecuente, la variedad sintomática se presenta en el menor de los casos puede llegar a ser limitante para las actividades del paciente.

Existen múltiples opciones de tratamiento para el pie plano sintomático, el tratamiento con artrorrisis son procedimientos de abordajes pequeños, baratos y con complicaciones presentes en un mínimo porcentaje.

La técnica calcáneo stop es una alternativa adecuada para el tratamiento del pie plano flexible en pacientes pediátricos con edades de 9 a 11 años.

En esta unidad se desconocen los resultados funcionales del tratamiento de esta deformidad con esta técnica, es por ello que se propone este estudio donde se evaluaron los resultados funcionales de los pacientes.

¿Los resultados funcionales de los pacientes con pie plano flexible sintomático sometidos a la técnica Calcáneo-stop son satisfactorios?

IV. JUSTIFICACIÓN

En la mayoría de los casos de pie plano flexible sintomático en esta unidad se tratan de forma conservadora. En ocasiones esta medida terapéutica no es eficaz y son reenviados a valoración.

El conocer la evolución de los pacientes con pie plano flexible sintomático manejados con técnica Calcáneo Stop justificó la elaboración del presente trabajo de investigación.

V. OBJETIVOS

General

Describir los resultados funcionales logrados con la técnica calcáneo stop en pacientes pediátricos con pie plano flexible sintomático.

Específicos

Describir el grado de mejoría del dolor.

Describir el grado de corrección del valgo del calcáneo.

Describir el grado de movilidad de la articulación subastragalina.

Describir el grado de mejoría del arco interno.

VI. HIPOTESIS

No amerita por ser un estudio descriptivo, sin embargo se plantea la siguiente hipótesis de trabajo:

Hipótesis de trabajo: Los pacientes con pie plano flexible sintomático tratados con técnica Calcáneo-Stop tienen buena evolución.

VII. MATERIALES Y MÉTODOS

El diseño de la investigación utilizado fue el siguiente:

Por el objetivo: descriptivo.

Por la medición: longitudinal.

Por la ubicación: unicéntrico.

Por el grupo de estudio: homodémico.

La población de estudio fue pacientes con Pie plano flexible sintomático manejados quirúrgicamente con técnica Calcáneo Stop, en el área de consulta externa del servicio de ortopedia pediátrica de la Unidad Médica de Alta Especialidad Hospital de Traumatología y Ortopedia de Puebla del IMSS durante el período comprendido entre enero del 2015 al 31 de julio del 2017.

Para este estudio se aplicó la escala de evaluación funcional de Smith & Millar en los pacientes programados para realización de la técnica Calcáneo-stop durante la evaluación preoperatorio y un mes posterior al retiro del implante.

Se elaboró una base de datos capturando la información de los casos que cumplieron con los criterios de inclusión y que aceptaron participar en el estudio. El muestreo fue dado por el número total de pacientes en el período de estudio.

La población objeto de este estudio fueron pacientes tratados quirúrgicamente en esta unidad que cumplieron con los siguientes criterios de inclusión: pacientes con pie plano flexible sintomático tratados con técnica calcáneo stop, pacientes que cuenten con estudios radiográficos simples del pie o pies afectados prequirúrgicos, pacientes con edades comprendidas entre 9 y 11 años, sin tratamiento quirúrgico previo. Los criterios de exclusión fueron pacientes con pie plano de otras variedades distintas al flexible. Se

eliminaron a los pacientes con seguimiento incompleto, pacientes que fallezcan durante el estudio y pacientes que soliciten salir del estudio.

Las variables fueron género, pie afectado, grado de pie plano, grados de valgo del retropié y presencia de dolor, la evaluación se hizo con radiografía simple de pie.

Los objetivos específicos o particulares de este estudio fueron: identificar las características de los pacientes, conocer los resultados funcionales del paciente previo a la cirugía y posterior al retiro del implante año y medio después de su colocación.

El tamaño de la muestra fue finito, dado por el total de pacientes incluidos en este estudio durante el periodo comprendido de Enero 1 de 2015 a julio 31 de 2017.

Para la recolección de datos se creó una hoja la cual se anexa al final.

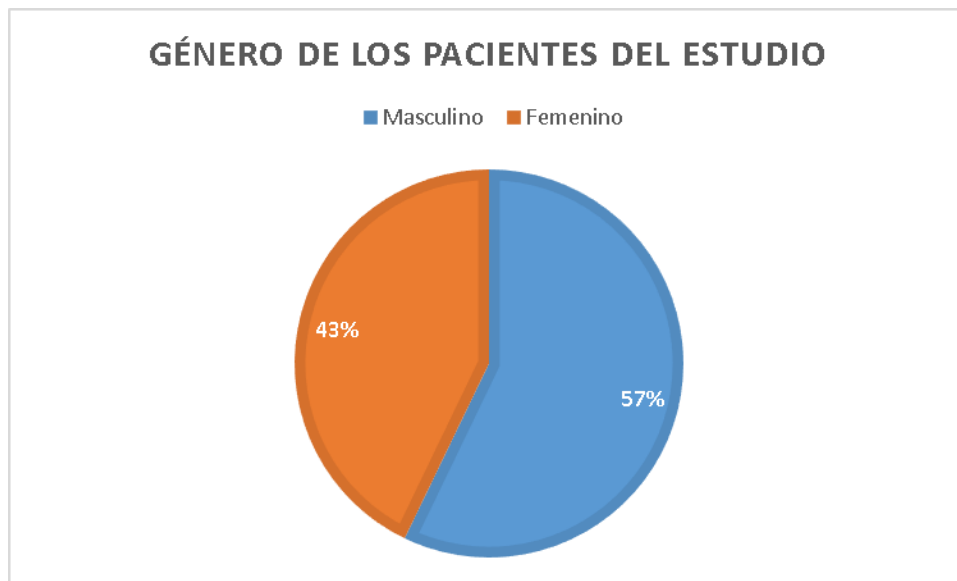
Se utilizaron cuadros y gráficos para la presentación de los resultados, la estadística fue descriptiva con medidas de tendencia central y dispersión así como prueba de Wilcoxon.

Los recursos humanos incluyeron al investigador responsable y asociados a la investigación, materiales y financieros dados por los propios del Instituto Mexicano del Seguro Social y de los investigadores.

Este protocolo cumplió con los lineamientos éticos, los pacientes aceptaron participar en el estudio mediante llenado de consentimiento informado y en todo momento se conservó el anonimato de los participantes.

VIII. RESULTADOS

Fueron 7 pacientes con diagnóstico de pie plano flexible sintomático bilateral, de los cuales 4(57%) fueron masculinos y 3(43%) femeninos. (Gráfica 1).



Gráfica 1. Género de los pacientes.

La edad promedio fue de 10.71 años (mínimo 10, máximo 11) \pm 0.48 años. (Tabla 1).

EDAD					
	n	MINIMO	MAXIMO	MEDIA	DE
PACIENTES	7	10	11	10.71	0.48

Abreviaturas: N=muestra, DE=Desviación estándar.
Tabla 1. Edad promedio de los pacientes.

El índice de masa corporal (IMC) promedio fue de 23.89 (mínimo 20, máximo 33) \pm 4.515 kg/m². (Tabla 2)

INDICE DE MASA CORPORAL					
	n	MINIMO	MAXIMO	MEDIA	DE
PACIENTES	7	20	33	23.89	4.51

Abreviaturas: N=muestra, DE=desviación estándar.
Tabla 2. IMC promedio de los pacientes.

En todos los pacientes el pie plano flexible sintomático fue bilateral. Se valoró por separado pie izquierdo y derecho.

El 100% de los pacientes participantes de este estudio presentaron dolor en ambos pies previo a la intervención quirúrgica.

El valgo promedio para el pie derecho fue de 10.71 (mínimo 10, máximo 12) \pm 0.951 grados. (Tabla 3).

GRADOS DE VALGO PREQUIRÚRGICO PIE DERECHO					
	n	MINIMO	MAXIMO	MEDIA	DE
PACIENTES	7	10	12	10.71	0.951

Abreviaturas: N=muestra, DE=desviación estándar.
Tabla 3. Valgo promedio del pie derecho prequirúrgico.

El valgo promedio para el pie izquierdo fue de 10.29 (mínimo 10, máximo 11) \pm 0.488 grados. (Tabla 4).

VALGO PREQUIRÚRGICO PIE IZQUIERDO					
	n	MINIMO	MAXIMO	MEDIA	DE
PACIENTES	7	10	11	10.29	0.488

Abreviaturas: N=muestra, DE=desviación estándar.

Tabla 4. Valgo promedio del pie izquierdo prequirúrgico.

El promedio para la movilidad subastragalina para el pie derecho fue de 20.71 (mínimo 15, máximo 25) \pm 3.450 grados. (Tabla 5)

MOVILIDAD SUBASTRAGALINA PIE DERECHO					
	n	MINIMO	MAXIMO	MEDIA	DE
PACIENTES	7	15	25	20.71	3.45

Abreviaturas: N=muestra, DE=desviación estándar.

Tabla 5. Movilidad subastragalina pie derecho prequirúrgica.

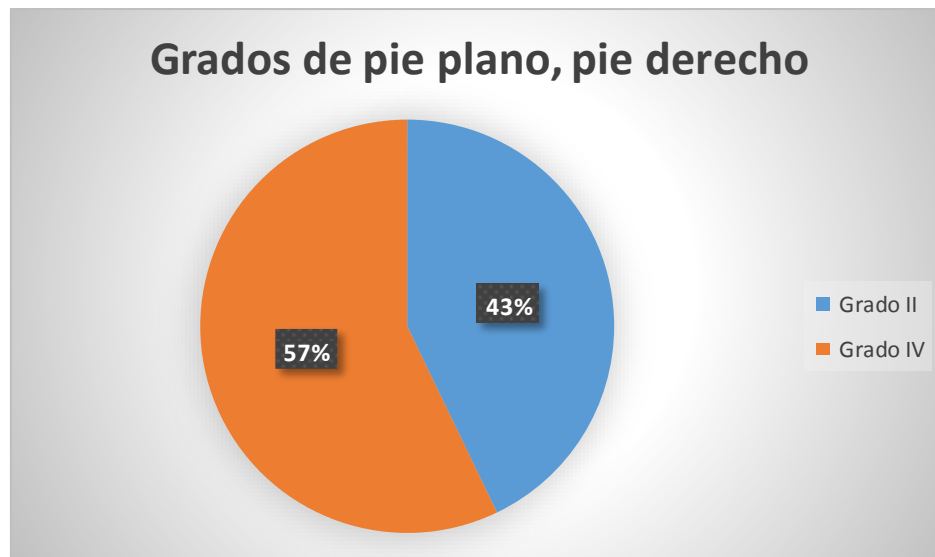El promedio para la movilidad subastragalina para el pie izquierdo fue de 22.14 (mínimo 20, máximo 25) \pm 2.67 grados. (Tabla 6)

MOVILIDAD SUBASTRAGALINA PIE IZQUIERDO					
	n	MINIMO	MAXIMO	MEDIA	DE
PACIENTES	7	20	25	22.14	2.67

Abreviaturas: N=muestra, DE=desviación estándar.

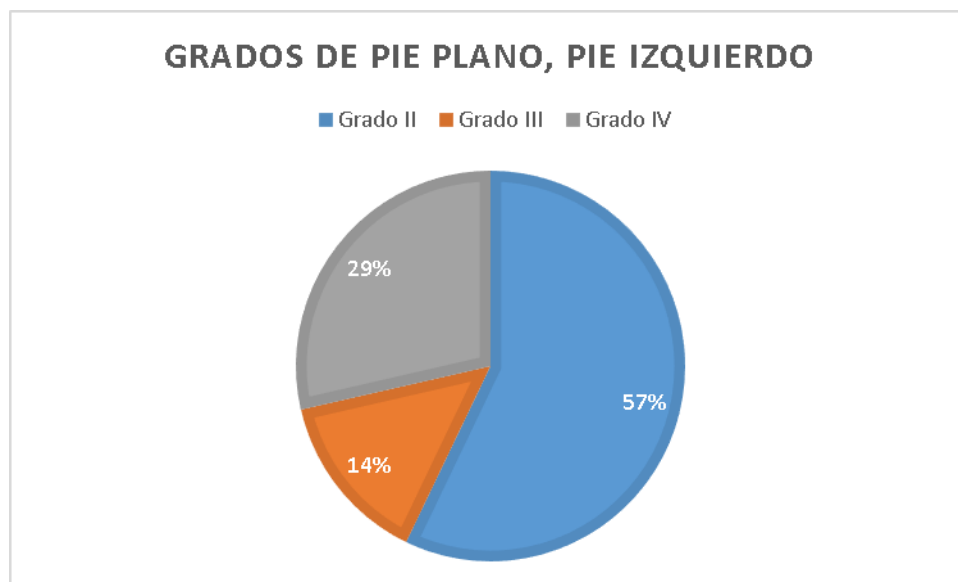
Tabla 6. Movilidad subastragalina pie izquierdo prequirúrgica.

La evaluación del arco interno se realizó a través de la escala de pie plano de Viladot, encontrando para el pie derecho 43% grado II y 57% fueron grado IV. (Gráfica 2)



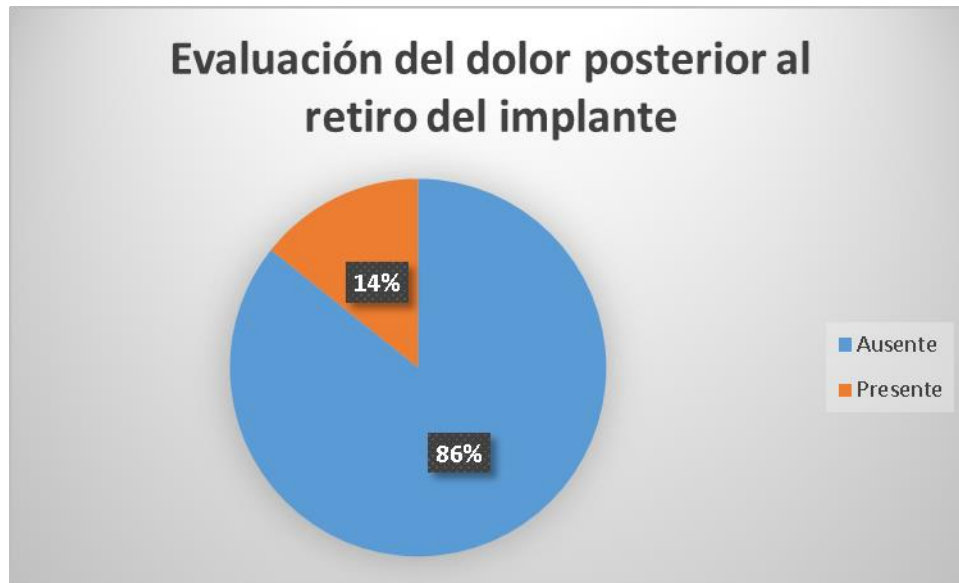
Gráfica 2. Grados de pie plano lado derecho, prequirúrgico.

En la evaluación del arco interno del lado izquierdo se observó 57% grado II, 14% fueron grado III y 29% fueron grado IV. (Gráfica 3)



Gráfica 3. Grados de pie plano lado izquierdo, prequirúrgico.

En la evaluación posterior al retiro del implante se observó en el 86% de los paciente ausencia de dolor para ambos pies, y en el 14% persistencia del dolor a pesar de la intervención quirúrgica. (Gráfica 4)



Gráfica 4. Evaluación del dolor al mes del retiro del implante, ambos pies.

El valgo promedio para el pie derecho posterior al retiro del implante fue de 5.29 (mínimo 4, máximo 6) \pm 0.756 grados. (Tabla 7).

VALGO PIE DERECHO POSTERIOR AL RETIRO DEL IMPLANTE					
	n	MINIMO	MAXIMO	MEDIA	DE
PACIENTES	7	4	6	5.29	0.756

Abreviaturas: N=muestra, DE=desviación estándar.
 Tabla 7. Valgo promedio del pie derecho posterior al retiro del implante.

El valgo promedio para el pie izquierdo fue de 3.86 (mínimo 2, máximo 6) \pm 1.464 grados. (Tabla 8).

VALGO PIE IZQUIERDO POSTERIOR AL RETIRO DEL IMPLANTE					
	n	MINIMO	MAXIMO	MEDIA	DE
PACIENTES	7	2	6	3.86	1.46

Abreviaturas: N=muestra, DE=desviación estándar.

Tabla 8. Valgo promedio del pie izquierdo posterior al retiro del implante.

El promedio para la movilidad subastragalina para el pie derecho posterior al retiro del implante fue de 26.46 (mínimo 15, máximo 35) \pm 6.901 grados. (Tabla 9)

MOVILIDAD SUBASTRAGALINA PIE DERECHO					
	n	MINIMO	MAXIMO	MEDIA	DE
PACIENTES	7	15	35	26.43	6.90

Abreviaturas: N=muestra, DE=desviación estándar.

Tabla 9. Movilidad subastragalina pie derecho posterior al retiro del implante.

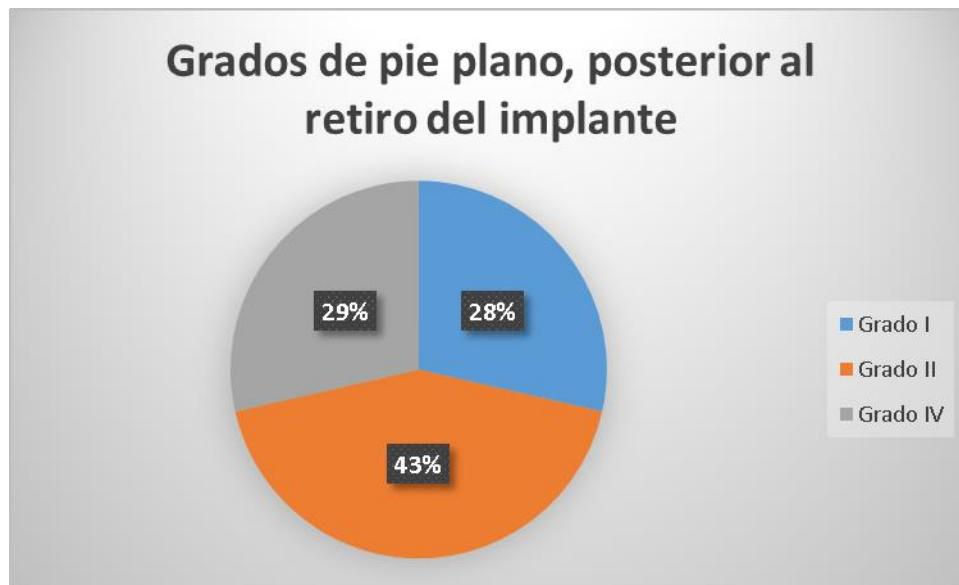
El promedio para la movilidad subastragalina para el pie izquierdo posterior al retiro del implante fue de 25.43 (mínimo 18, máximo 30) \pm 5.74 grados. (Tabla 10)

MOVILIDAD SUBASTRAGALINA PIE IZQUIERDO					
	n	MINIMO	MAXIMO	MEDIA	DE
PACIENTES	7	18	30	25.43	5.74

Abreviaturas: N=muestra, DE=desviación estándar.

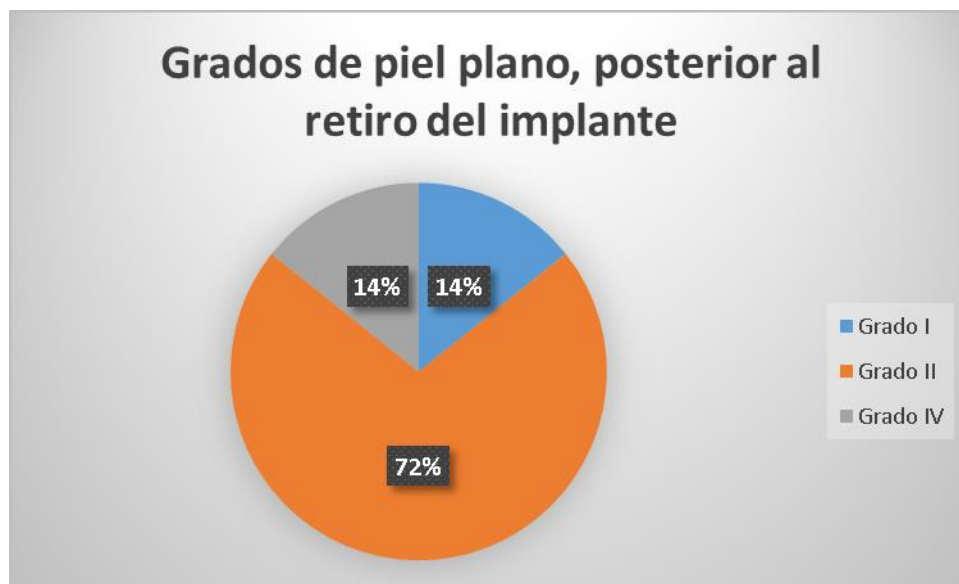
Tabla 10. Movilidad subastragalina pie izquierdo prequirúrgica.

En la evaluación del arco interno para el pie derecho posterior al retiro del implante se observó 29% grado I, 43% grado II y en el 28% grado IV. (Gráfica 5)



Gráfica 5. Grados de pie plano lado derecho, posterior al retiro del implante.

En la evaluación del arco interno del lado izquierdo se observó en el 14% grado I, 72% fueron grado II y en él 14% fueron grado IV. (Gráfica 6)



Gráfica 6. Grados de pie plano lado izquierdo, posterior al retiro del implante.

La diferencia entre los resultados iniciales prequirúrgicos y posteriores al retiro del tornillo con la escala de Smith y Millar, para los diferentes dominios se muestra en las siguientes tablas, se consideró estadísticamente significativo un valor de p menor o igual a 0.05.

En la tabla 11 se muestra la diferencia entre dolor, valgo, movilidad y arco interno (prequirúrgico y al mes posterior al retiro del tornillo) en el pie derecho.

Pie derecho					
	Prequirúrgico (Media)	Posterior al retiro del tornillo (Media)	Diferencia	Z	p
Dolor	1	0.14	0.86	-2.449	0.014
Valgo	10.7	5.29	5.41	-2.379	0.017
Movilidad subastragalina	20.71	26.43	-5.72	-2.06	0.039
Arco interno	3.14	2.28	0.86	-1.604	0.109

Tabla 11. Diferencia entre los valores prequirúrgico y posterior al retiro del tornillo, pie derecho (Escala de Smith-Millar).

En la tabla 12 se muestra la diferencia entre dolor, valgo, movilidad y arco interno (prequirúrgico y al mes posterior al retiro del tornillo) en el pie izquierdo.

Pie izquierdo						
	Prequirúrgico (Media)	Posterior al retiro del tornillo (Media)	Diferencia	Z	p	
Dolor	1	0.14	0.86	-2.449	0.014	
Valgo	10.29	3.86	6.43	-2.375	0.018	
Movilidad subastragalina	22.14	25.43	-3.29	-1.786	0.074	
Arco interno	2.71	2.14	0.57	-1.633	0.102	

Tabla 12. Diferencia entre los valores prequirúrgico y posterior al retiro del tornillo, pie izquierdo (Escala de Smith-Millar).

IX. DISCUSIÓN

El pie plano flexible, es una de las deformidades más comunes en el cuerpo humano, usualmente esta deformidad es asintomática; sin embargo, en algunos casos puede causar dolor, dificultad para caminar y limitación física. En estos casos en el que el tratamiento conservador falla, se requiere tratamiento quirúrgico para corregir el defecto y quitar la sintomatología.

La deformidad debe de corregirse en forma temprana, antes de que ocurran cambios óseos en el niño lo que pudiera ocasionar irreversibilidad del problema. Pavone Et. al reporta que el manejo quirúrgico se debe de realizar cuando falla el conservador.⁹

En el estudio realizado por Etxebarría-Foronda Et. al, reporta que fueron varias causas las que motivaron la intervención quirúrgica como son dolor, torpeza, cansancio, únicamente la deformidad y en otros en los cuales no se estableció claramente la causa¹⁰; en este estudio encontramos que todos los pacientes tenían dolor (motivo de la realización del tratamiento quirúrgico) y no presentaban cansancio ni torpeza.

Prieto-Álvarez Et. al, reporta una corrección satisfactoria del valgo en el 97%¹³ a diferencia de este estudio en el cual se encontró una corrección de dicho parámetro

satisfactoria en un 71%. Se debe tomar en cuenta las diferencias en cuanto al diseño de los estudios previos al comparar el grado de corrección de valgo, ya que el primero fue retrospectivo y con una mayor cantidad de pacientes; en este estudio se observó que la falta de corrección del valgo estuvo asociada con una mayor movilidad de la articulación subastragalina datos que no reportan Prieto-Álvarez Et. al.

Hossam Et. al, reporta en su estudio que la mayoría de los pacientes tratados con la técnica Calcáneo-stop no tuvieron dolor, mientras que unos pocos tenían dolor ocasional¹¹; en tanto en este estudio un paciente continúa con dolor pese al tratamiento. En este caso la persistencia del dolor se atribuye a la ineficaz corrección de la huella plantar pues se mantuvo con el mismo grado de pie plano, asociado con un valgo de 6° posterior al retiro del implante. Lo anterior genera falta de corrección en la cobertura talonavicular lo que se ha relacionado con la presencia de sintomatología en pacientes con pie plano flexible, tal y como lo reporta Moraleda Et. al⁶.

Pavone Et. al, reporta en su estudio una corrección de la huella plantar a la normalidad posterior al tratamiento quirúrgico del 80% de los casos ⁹, en este estudio encontramos que solo el 21% tuvo corrección a la normalidad de la huella plantar. Se reporta en la literatura que la corrección del valgo es la principal cualidad de esta técnica y que la corrección de la huella plantar es secundaria y no en todos los casos se presentan corrección del arco plantar. En este estudio atribuimos la baja efectividad de la corrección del arco plantar por el sobrepeso presente en nuestra población, en los pacientes de este estudio la falta de corrección del arco plantar estuvo relacionada con

la presencia de un IMC elevado, esta asociación entre IMC y pie plano la reporta Stolzman Et. al en su estudio²³.

Etxebarria-Foronda, Et. al menciona como complicaciones de esta técnica la rotura del tornillo, infecciones superficiales, protrusión plantar del tornillo, dolor inframaleolar y osteolisis alrededor del implante, presentes entre 0.4 y 4% de los casos¹⁰; en este estudio no se observó ninguna complicación de este tipo. Al realizar dicha comparación debemos tomar en cuenta el tamaño de muestra y el tiempo durante el cual los pacientes permanecieron con el tornillo en ambos estudios, dado que dicho autor valoró un total de 64 pies con un tiempo medio de retiro del mismo de 2.59 años, estas diferencias en el diseño de ambos estudios pudieron contribuir a la falta de complicaciones que hubo en este estudio.

Existe variabilidad en los estudios sobre esta técnica en cuanto al momento idóneo para retirar dicho tornillo, algunos autores mencionan que el retiro se debe de realizar desde el 1.5 años hasta los 3 años posteriores a su implantación, otros como Prieto-Álvarez Et. al reporta que no existen criterios unánimes para la retirada del implante en cuanto al tiempo¹³. Con esta técnica se ha descrito que a pesar del retiro del tornillo existe una corrección capsuloligamentaria en los pies sometidos a dicho tratamiento lo cual no hace que requieran tener el implante de por vida¹³.

Usuelli reporta en su revisión que las contraindicaciones de esta técnica son coalición tarsal, niños que no pertenezcan al grupo de edad de 8 a 14 años y con enfermedades neurológicas y/o neuromusculares¹⁴. Estas contraindicaciones se tomaron en cuenta para la realización de este estudio.

Pavone Et. al, reporta en su estudio prospectivo aplicando la escala de Smith & Millar un 81.71% de resultados excelentes, 15.12% buenos y un 3.17% de resultados malos⁹. En cambio en este estudio los resultados fueron buenos en el 85% de los casos y 14% malos, no obtuvimos resultados excelentes con la técnica Calcáneo-stop. A pesar de dichos valores de funcionalidad, encontramos diferencias estadísticamente significativas para la corrección del dolor, valgo y movilidad subastragalina del pie derecho; y para el dolor y valgo para el pie izquierdo.

IX. CONCLUSIONES

La técnica Calcáneo-stop es una técnica sencilla con buenos resultados clínicos y por lo tanto es una buena opción de tratamiento en aquellos pacientes con pie plano flexible sintomático que no responden al tratamiento conservador.

La corrección del valgo del retropié, movilidad subastragalina y la desaparición del dolor con esta técnica fue satisfactoria para el pie derecho.

La corrección del dolor y valgo del retropié con esta técnica fue satisfactoria para el pie izquierdo.

Se necesita un seguimiento a mayor plazo para valorar si se logra una corrección del arco plantar posterior al retiro del implante.

Se sugieren estudios comparativos con otras técnicas.

REFERENCIAS BIBLIOGRAFICAS

1. Rodriguez N, Volpe RG. Clinical Diagnosis and Assessment of the Pediatric Pes Planovalgus Deformity. *Clin Podiatr Med Surg.* 2010; 27: 43-58.
2. Revenga-Giertych C, Bulo-Concellón MP. El pie plano valgo: evolución de la huella plantar y factores relacionados. *Rev Ortop Traumatol.* 2005; 49: 271-280.
3. Dare DM, Dodwell ER. Pediatric flatfoot: cause, epidemiology, assessment, and treatment. *Orthopedics.* 2014; 26(1): 93-100.
4. Bouchard M, Mosca VS. Flatfoot deformity in Children and Adolescents: Surgical Indications and Management. *Journal of the American Academy of Orthopaedics Surgeons.* 2014; 22(10): 623-632.
5. Evans AM, Rome K. A Cochrane review of the evidence for non-surgical interventions for flexible pediatric flat feet. *European Journal of Physical and Rehabilitation medicine.* 2011; 47(1): 69-89.
6. Moraleda L, Mubarak SJ. Flexible Flatfoot: Differences in the Relative Alignment of Each Segment of the Foot between Symptomatic and Asymptomatic Patients. *J Pediatr Orthop.* 2011; 31(4): 421-428.
7. Kane K. Foot Orthoses for Pediatric Flexible Flatfoot: Evidence and Current Practices Among Canadian Physical Therapists. *Pediatric Physical Therapy.* 2015; 27: 53-59.
8. Blitz NM, Stabile RJ, Giorgini RJ, DiDomenico LA. Flexible Pediatric and Adolescent Pes Planovalgus: Conservative and Surgical Treatment Options. *Clin Podiatr Med Surg.* 2010; 27: 59-77.
9. Pavone V, Costarella L, Testa G, Conte G, Riccioli M, Sessa G. Calcaneostop Procedure in the Treatment of the Juvenile Symptomatic Flatfoot. *The journal of foot and ankle surgery.* 2013; 52: 444-447.

10. Etxebarria-Foronda I, y cols. TRATAMIENTO DEL PIE PLANO FLEXIBLE INFANTIL CON LA TÉCNICA DE CALCÁNEO-STOP. *Gac Med Bilbao*. 2006; 103: 149-153.
11. Abubeih HMA, El-Adly W, Kotb MM. Modified calcáneo-stop screw method for treatment of symptomatic pediatric flexible flatfoot deformity. *Current Orthopaedic Practice*. 2015; 26 (5): 614-618.
12. De Pellegrin M, Moharamzadeh D, Strobl WM, Biedermann R, Tschauer C, Wirth T. Subtalar extra-articular screw arthroereisis (SESA) for the treatment of flexible flatfoot in children. *J Child Orthop*. 2014; 8: 479-487.
13. Prieto-Alvarez A, Rodriguez-Morales, R, Jiménez-Guardeño A, Pérez-Sánchez L, Martin-Cera E. Tratamiento del pie plano flexible infantil con técnica calcáneo-stop. *Revista de ortopedia y traumatología*. 1996; 42: 14-18.
14. Usuelli FG, Montrasio UA. The Calcáneo-Stop Procedure. *Foot Ankle Clin N Am*. 2012;17: 183-194.
15. Álvarez-Camarena C, Palma-Villegas W. Desarrollo y biomecánica del arco plantar. *Ortho-tips*. 2010; 6 (4): 215-222.
16. Halabchi F, Mazaheri R, Mirshahi M, Abbasian L. Pediatric Flexible Flatfoot; Clinical Aspects and Algorithmic Approach. *Iran J Pediatr*. 2013; 23 (3): 247-260.
17. Parra-García JI, Bueno-Sanchez A. El pie plano; las recomendaciones del traumatólogo infantil al pediatra. *Pediatría de Atención Primaria*. 2011; 13 (49): 113-125.
18. Harris EJ, et al. Diagnosis and Treatment of Pediatric Flatfoot. 2004; 43 (6): 341-372.
19. Haendlmayer KT, Harris NJ. Flatfoot deformity: an overview. *Orthopaedics and Trauma*. 2009; 23 (6): 395-403.
20. Carr JB, Yang S, Lather LA. Pediatric Pes Planus: A State-of-the-Art Review. *Pediatrics*. 2016; 137 (3): 1-10.
21. Mosca VS. Flexible flatfoot in children and adolescents. *J Child Orthop*. 2010; 4:107-121.

22. Nurzynska D, et al. Flatfoot in children: anatomy of decision making. *Italian Journal Of Anatomy and Embriology*. 2012; 117 (2): 98-106.
23. Stolzman S, Irby MB, Callahan AB, Skelton JA. Pes Planus and Pediatric Obesity: A Systematic Review of the Literature. *Clin Obes*. 2015; 5 (2): 52-59.
24. Vulcano E, Maccario C, Myerson MS. How to approach the pediatric flatfoot. *World Journal of Orthopedics*. 2016; 7(1): 1-7.
25. Rome K, Ashford RL, Evans A. Non-surgical interventions for paediatric pes planus. *Cochrane Database of Systematic Reviews*. 2010; 7: 1-29.

XII ANEXOS

Hoja de recolección de datos				
Nombre:				
Afilación:				
Edad:	Peso:	Talla:	IMC:	
	Pie derecho		Pie izquierdo	
	Prequirúrgico	Posterior al retiro del implante	Prequirúrgico	Posterior al retiro del implante
Dolor				
Valgo del calcáneo				
Movilidad subastragalina				
Arco interno				

Escala de Smith y Millar

	Excelente	Buena	Mala*
Dolor	Asintomático	Asintomático	Persistente
Valgo de calcáneo	< 2° o neutro	< 5°	> 5°
Movilidad subastragalina	> 30°	20°	< 20°
Arco interno	Normal	Mejoría	Igual

**Mala con uno o varios de estos hallazgos*



INSTITUTO MEXICANO DEL SEGURO SOCIAL
UNIDAD DE EDUCACIÓN, INVESTIGACIÓN
Y POLÍTICAS DE SALUD
COORDINACIÓN DE INVESTIGACIÓN EN SALUD

CARTA DE CONSENTIMIENTO INFORMADO
(ADULTOS)

CARTA DE CONSENTIMIENTO INFORMADO PARA PARTICIPACIÓN EN PROTOCOLOS DE INVESTIGACIÓN

Nombre del estudio:	Resultados funcionales del tratamiento del pie plano valgo con Técnica Calcáneo Stop en la Unidad Médica de Alta Especialidad Hospital de Traumatología y Ortopedia de Puebla del IMSS
Patrocinador externo (si aplica):	NO
Lugar y fecha:	Enero 2015 a Junio de 2017
Número de registro:	R-2017-2105-1
Justificación y objetivo del estudio:	El <i>objetivo</i> de este trabajo fue analizar los resultados funcionales de los pacientes con pie plano valgo sometidos a la técnica Calcáneo Stop
Procedimientos:	Artrosis con técnica Calcáneo Stop
Posibles riesgos y molestias:	Sangrado, Infección, Lesión Vascular, Lesión Nerviosa, Ruptura del implante, falta de corrección de la deformidad, recidiva de la deformidad.
Posibles beneficios que recibirá al participar en el estudio:	Mejoría del dolor y corrección de la deformidad
Información sobre resultados y alternativas de tratamiento:	Bueno a corto, mediano y largo plazo
Participación o retiro:	
Privacidad y confidencialidad:	
En caso de colección de material biológico (si aplica):	
<input type="checkbox"/>	No autoriza que se tome la muestra.
<input type="checkbox"/>	Si autorizo que se tome la muestra solo para este estudio.
<input type="checkbox"/>	Si autorizo que se tome la muestra para este estudio y estudios futuros.
Disponibilidad de tratamiento médico en derechohabientes (si aplica):	
Beneficios al término del estudio:	
En caso de dudas o aclaraciones relacionadas con el estudio podrá dirigirse a:	
Investigador Responsable:	Dr. Omar Catalán Arizmendi
Colaboradores:	Dr. José Luis Ponce Tapia

En caso de dudas o aclaraciones sobre sus derechos como participante podrá dirigirse a: Comisión de Ética de Investigación de la CNIC del IMSS: Avenida Cuauhtémoc 330 4° piso Bloque "B" de la Unidad de Congresos, Colonia Doctores. México, D.F., CP 06720. Teléfono (55) 56 27 69 00 extensión 21230, Correo electrónico: comision.etica@imss.gob.mx

Nombre y firma del sujeto

Nombre y firma de quien obtiene el consentimiento

Testigo 1

Testigo 2

Nombre, dirección, relación y firma

Nombre, dirección, relación y firma

Este formato constituye una guía que deberá completarse de acuerdo con las características propias de cada protocolo de investigación, sin omitir información relevante del estudio

Clave: 2810-009-013

VARIABLE	ESCALA	CATEGORÍAS	DEFINICIÓN CONCEPTUAL	DEFINICIÓN OPERACIONAL
Edad	Cuantitativa continua	Años cumplidos	Tiempo que ha vivido una persona	Número de años cumplidos, referidos por el paciente desde su nacimiento a la fecha de la intervención quirúrgica.
Género	Cualitativa, nominal, dicotómica	Masculino o femenino	Condición orgánica, masculina o femenina, de los animales y plantas	Referido como el fenotipo aparente del paciente, pudiendo ser masculino o femenino.
Talla	Cuantitativa discreta	Metros	Estatura de una persona.	Estatura del paciente en el momento de las valoraciones medido en metros.
Peso	Cuantitativa discreta	Kilogramos	Fuerza con la que la Tierra atrae a un cuerpo	Kilogramos con los que cuenta el paciente al momento de las evaluaciones.

VARIABLES	ESCALA	CATEGORIA	DEFINICIÓN CONCEPTUAL	DEFINICION OPERACIONAL
Dolor	Cualitativa	Presente Ausente	Percepción sensorial localizada y subjetiva que puede ser más o menos intensa, molesta o desagradable y que se siente en una parte del cuerpo.	Percepción subjetiva de malestar indicada por el paciente, o pudiendo estar ausente.
Valgo del Calcáneo	Cuantitativa	Excelente (menor de dos grados) Bueno (menor de 5 grados) Malo (mayor de 5 grados)	Desviación de la región distal del calcáneo donde se aleja de la línea media medida en grados.	Grado de desviación del calcáneo valorado en: Excelente <2° Bueno 2°-5° Malo >5°
Movilidad Subastragalina	Cuantitativa	Excelente (mayor a 30 grados) Bueno (mayor a 20 grados) Malo (menor de 20 grados)	Distancia en que la articulación subastragalina puede moverse.	Distancia máxima que se puede recorrer al llevar de pronación máxima a supinación máxima de la articulación subastragalina medida en grados: Excelente: >30° Bueno 20 a 29 ° Malo <20°
Arco Interno	Nominal	Grado I Grado II Grado III Grado IV	Arco longitudinal interno del pie que comprende cinco huesos: primer metatarsiano, primer cuña, escafoides tarsal, astrágalo y calcáneo.	Valoración clínica del arco longitudinal del pie medido de acuerdo a la escala de Viladot en grados: 1,2,3 y 4.

Cronograma de Gantt

ACTIVIDADES	ENERO 2015	MARZO 2016	JULIO 2017	SEPTIEMBRE 2017
RECOPIACIÓN DE LA BIBLIOGRAFÍA	X			
REALIZACIÓN DE PROTOCOLO	X			
AUTORIZACIÓN DE PROTOCOLO		X		
CAPTURA DE INFORMACIÓN	Desde enero 2015 a junio de 2017 (prospectiva)			
ANÁLISIS DE DATOS			X	
REDACCIÓN DEL DOCUMENTO			X	
DIFUSIÓN DE LA INVESTIGACIÓN Y SUS RESULTADOS				X