Benemérita Universidad Autónoma De Puebla

Facultad de Medicina
Hospital de especialidades de Puebla
Centro medico nacional
Gral. De Div. Manuel Ávila Camacho

"CONCORDANCIA ENTRE LOS HALLAZGOS ANGIOTOMOGRÁFICOS Y QUIRÚRGICOS EN DONANTES VIVOS DE RIÑÓN"

Tesis para obtener la Especialidad en Imagenología Diagnóstica y Terapéutica

Presenta:

SOEMI CARELI GONZÁLEZ RAMON

Directores: Álvaro José Montiel Jarquín
Mercedes Juárez Vázquez

REGISTRO: R-2019-2105-048

Puebla, Puebla. Octubre, 2019

INSTITUTO MEXICANO DEL SEGURO SOCIAL
DIRECCIÓN DE PRESTACIONES MÉDICAS

COORDINACIÓN DE INVESTIGACIÓN EN Salud

Dictamen de Aprobado

Comité Local de Investigación en Salud **2105.**
HOSP TRAUMA Y ORTOPEDIA PUEBLA

Registro COFEPRIS **17 CI 21 114 025**
Registro CONBIOÉTICA **CONBIOETICA 21 CEI 008 2017121**

FECHA **Jueves, 12 de septiembre de 2019**

M.C. Alvaro José Montiel Jarquín

P R E S E N T E

Tengo el agrado de notificarle, que el protocolo de investigación con título **Concordancia entre los hallazgos angiotomográficos y quirúrgicos en donantes vivos de riñón.** que sometió a consideración para evaluación de este Comité, de acuerdo con las recomendaciones de sus integrantes y de los revisores, cumple con la calidad metodológica y los requerimientos de ética y de investigación, por lo que el dictamen es **A P R O B A D O**:

Número de Registro Institucional
R-2019-2105-048

De acuerdo a la normativa vigente, deberá presentar en junio de cada año un informe de seguimiento técnico acerca del desarrollo del protocolo a su cargo. Este dictamen tiene vigencia de un año, por lo que en caso de ser necesario, requerirá solicitar la reaprobación del Comité de Ética en Investigación, al término de la vigencia del mismo.

ATENTAMENTE

Dr. Carlos Francisco Morales Flores
Presidente del Comité Local de Investigación en Salud No. 2105

Imprimir

IMSS
SEGURIDAD Y SOLIDARIDAD SOCIAL

INSTITUTO MEXICANO DEL SEGURO SOCIAL
DIRECCIÓN DE PRESTACIONES MÉDICAS

Dictamen de Aprobado

Comité de Ética en Investigación **21058.**
HOSP TRAUMA Y ORTOPEDIA PUEBLA

Registro COFEPRIS **17 CI 21 114 026**
Registro CONBIOÉTICA **CONBIOETICA 21 CEI 008 2017121**

FECHA **Martes, 10 de septiembre de 2019**

M.C. Alvaro José Montiel Jarquín

P R E S E N T E

Tengo el agrado de notificarle, que el protocolo de investigación con título **Concordancia entre los hallazgos angiotomográficos y quirúrgicos en donantes vivos de riñón.** que sometió a consideración para evaluación de este Comité, de acuerdo con las recomendaciones de sus integrantes y de los revisores, cumple con la calidad metodológica y los requerimientos de ética y de investigación, por lo que el dictamen es **A P R O B A D O**:

Número de Registro Institucional
Sin número de registro

De acuerdo a la normativa vigente, deberá presentar en junio de cada año un informe de seguimiento técnico acerca del desarrollo del protocolo a su cargo. Este dictamen tiene vigencia de un año, por lo que en caso de ser necesario, requerirá solicitar la reaprobación del Comité de Ética en Investigación, al término de la vigencia del mismo.

ATENTAMENTE

Dr. JOSE PEDRO MARTINEZ ASENCION
Presidente del Comité de Ética en Investigación No. 21058

Imprimir

IMSS
SEGURIDAD Y SOLIDARIDAD SOCIAL

https://sirelcis.imss.gob.mx/s2/sclei/protocolos/dictamen/17558

GOBIERNO DE MÉXICO

DIRECCIÓN DE PRESTACIONES MÉDICAS
UNIDAD DE ATENCIÓN MÉDICA
COORDINACIÓN DE UNIDADES MÉDICAS DE ALTA ESPECIALIDAD

IMSS

INSTITUTO MEXICANO DEL SEGURO SOCIAL
DIRECCIÓN DE EDUCACIÓN E INVESTIGACIÓN EN SALUD
UNIDAD MÉDICA DE ALTA ESPECIALIDAD
HOSPITAL DE ESPECIALIDADES DE PUEBLA

PUEBLA, PUE., A 31 OCTUBRE DEL 2019

AUTORIZACION DE IMPRESIÓN DE TESIS DE ESPECIALIDAD

LOS ASESORES: ALVARO JOSE MONTIEL JARQUIN
MERCEDE JUAREZ VAZQUEZ

DE LA TESIS TITULADA:
CONCORDANCIA ENTRE LOS HALLAZGOS ANGIOTOMOGRÁFICOS Y QUIRÚRGICOS EN DONANTES VIVOS DE RIÑÓN.

REALIZADA POR EL MÉDICO RESIDENTE: SOEMI CARELI GONZALEZ RAMÓN.

DE LA ESPECIALIDAD: RADIOLOGIA E IMAGEN.

HACEMOS CONSTAR QUE ESTE TRABAJO CIENTIFICO HA SIDO REVISADO Y AUTORIZADO EN EL SIRELCIS CON NUMERO DE REGISTRO NACIONAL: R-2019-2105-048

AUTORIZAMOS SU IMPRESIÓN

(NOMBRE, FIRMA Y FECHA)
Dra Mercedes Juárez Vazquez
NOMBRE, FIRMA Y FECHA)

Dr. Álvaro José Montiel Jarquin
JEFE DE DIVISIÓN DE INVESTIGACIÓN
U.M.A.E. H.E.P. PUEBLA
Matrícula 99220177
(NOMBRE, FIRMA Y FECHA)

(NOMBRE, FIRMA Y FECHA)

GOBIERNO DE MÉXICO

CARTA COMPROMISO

Puebla, Puebla, a 31 de Octubre de 20 19.

INSTITUTO MEXICANO DEL SEGURO SOCIAL
PRESENTE

El (la) suscrito (a) GONZALEZ RAMÓN SOEMI CARELI, en mi calidad de estudiante y habiendo sido beneficiario de la residencia médica de RADIOLOGIA E IMAGEN de fecha 2016 - 2020 y estando cursando la (el) (maestría/doctorado/residencia) en HEP/UMAE - PUEBLA manifiesto bajo protesta de decir verdad que soy autor del trabajo de Tesis titulado CONCONDANCIA ENTRE LOS HALLAZGOS ANGIOTOMOGRÁFICOS Y QUIRÚRGICOS EN DONANTES VIVOS DE RIÑÓN, el cual ha sido asesorado por el (los) doctor (es) ALVARO JOSE MONTIEL JARQUIN, MERCEDES JUAREZ VAZQUEZ en las instalaciones del Instituto Mexicano del Seguro Social. Por tanto, para fines de divulgación y publicación sobre la metodología, resultados y/o otra información desarrollada durante el proyecto, reconozco que deberé contar con la autorización escrita de todos los autores.

Asimismo, manifiesto que en caso de que el presente trabajo implique derechos de propiedad industrial e intelectual como resultado de su desarrollo, tomando en consideración que será producto de una investigación practicada en las instalaciones del Instituto y con pacientes, equipos, materiales y diversos instrumentos de su propiedad, se reconoce como legítimo propietario de dicha novedad al Instituto Mexicano del Seguro Social; en donde el suscrito participa en colaboración con mi (los) asesor (es), por lo que mi colaboración y derechos estará sujeta al porcentaje de autoría que corresponda a mi participación en relación con los demás autores en colaboración.

Atentamente

SOEMI CARELI GONZALEZ RAMÓN

Nombre y firma

RESUMEN

"CONCORDANCIA ENTRE LOS HALLAZGOS ANGIOTOMOGRÁFICOS Y QUIRÚRGICOS EN DONANTES VIVOS DE RIÑÓN"

Autores: Gonzalez Ramón Soemi Careli[1], Montiel Jarquín Álvaro José [2], Juárez Vázquez Mercedes [3].

[1]Residente de 4to años en imagenología diagnóstica y terapéutica.
[2] Jefe de División de Investigación en Salud de la UMAE HEP, IMSS
[3] Médico adscrito del servicio de imagenología de la UMAE Hospital de Especialidades de Puebla, IMSS.

Introducción: Durante la planeación de la extracción de riñón para trasplante, es importante contar con estudios paraclínicos que permitan conocer las características renales, así como el calibre, largo y número de vasos sanguíneos, la angiotomografía parece ser una opción apropiada para ello.

Objetivo general: Evaluar la concordancia entre los hallazgos angiotomográficos y quirúrgicos de los riñones donados por donantes vivos.

Material y métodos: Se realizó un estudio observacional, transversal, analítico, retrospectivo en donantes programados para nefrectomía en el Centro Médico Nacional "Manuel Ávila Camacho" del IMSS. Se les invitó a participar y tras firmar la carta de consentimiento se les administró un medio de contraste intravenoso y se realizó angiotomografía renal con la finalidad de detectar el tamaño renal, el número total de arterias, número total de venas, el calibre de las arterias y venas, así como su longitud y la presencia de variantes anatómicas. Posteriormente se registraron los siguientes hallazgos intraoperatorios: tamaño renal, número total de arterias, número total de venas, longitud de vasos sanguíneos y la frecuencia y tipo de variantes anatómicas. Así mismo, se registró información general de los pacientes incluyendo: edad, sexo, IMC y tipo de donador. Se realizó un análisis estadístico en SPSS v. 22 consistente en estadística descriptiva e inferencial, determinando el coeficiente de correlación Kappa de Cohen para tamaño renal, número total de arterias, número total de

venas, longitud de vasos sanguíneos y la frecuencia y tipo de variantes anatómicas. Se consideró significativa una $p \leq 0.05$.

Resultados: Se incluyeron 210 donadores vivos de edad promedio 29.6±9.0 años. El 32.9% eran femeninos y el 67.1% masculinos. El peso promedio de los donantes fue 61.6 ±13.0 Kg, la talla 1.63±0.23 m y el IMC promedio fue 23.2±3.7 Kg/m^2 de superficie corporal. El 32.4% de los riñones donantes eran derechos y el 67.6% izquierdos. El 91% de los donantes eran consanguíneos y el 9% no consanguíneos. Por angiotomografía se identificó una arteria en el 86.2% de los pacientes, pero por cirugía se encontró en 83.3% de los pacientes. Se encontraron 2 arterias por angiotomografía en 12.9% de los pacientes, y por cirugía se encontraron 2 arterias en 15.2% de los pacientes). La concordancia global para identificación de arterias fue de 94.8%. Por otro lado, el 95.7% tenían una vena por angiotomografía y por cirugía se encontró una vena en el 95.7% de los pacientes. Se encontraron dos venas por angiotomografía en el 4.3% de los pacientes y en 3.8% por hallazgos quirúrgico. En ningún paciente se hallaron 3 venas por angiotomografía y solo en un paciente (0.5%) se encontraron 3 venas durante la cirugía. Esto nos da una concordancia global de 96.7% para identificación de venas. No hubo diferencias significativas en el tamaño renal estimado por angiotomografía y el medido durante la cirugía. El coeficiente de correlación de Pearson entre el tamaño renal estimado por angiotomografía y por medición directa tras la cirugía fue de $r=0.700$ ($p<0.001$).

Conclusiones: La angiotomografía es una herramienta buena no invasiva para identificar preoperatoriamente el número de arterias y venas asociadas al injerto renal. Por lo tanto, se recomienda su uso rutinario en el preoperatorio.

Palabras clave: angiotomografía, riñón, concordancia intraoperatoria.

AGRADECIMIENTO

Agradezco a mis asesores de tesis el Dr. Álvaro José Montiel y a la Dra. Mercedes Juárez por su tolerancia, paciencia y dedicación para la realización de mi tesis, sin ellos esto no seria posible. Agradezco su apoyo académico, pero sobre todo su calidez humana, son ejemplo de vida para mí.

Agradezco de corazón a mis profesores de residencia al Dr. Orlando Marín, al Dr. Gustavo Zerón, a la Dr. Carranza, Dr. Leonel, al Dr. Valentín, Dra. América Arzola, Dra. Santa, Dra. Silvia Pérez, Dr. Vázquez, Dr. Flores, Dr. Rebollar, Dra. Erika Alonso, Dr. Hernández, Dra. Yazmin Juárez, Dra. Asía Sánchez y Dra. Ana Ramírez por su dedicación para mi aprendizaje, esta tesis es para ustedes. Tienen mi admiración y cariño por siempre.

DEDICATORIA

Esta tesis la dedico a ustedes mi familia, a mis padres María Victoria y Rigoberto Gonzalez a mis hermanos Ricardo Gonzalez y Diomedes Omar mis hermanos, quienes han sido mi motor y mi inspiración en esta residencia esto es para ustedes, los amo con toda el alma.

A mis amigas del alma, Mariel y Anahí por estar conmigo de la mano, día a día compartiendo lagrimas y momentos de felicidad, las quiero tanto.

A ti Diego mi amor, por ir conmigo de la mano en esta última etapa de mi residencia, gracias por tu apoyo incondicional, por enseñarme a soñar de nuevo y creer en mí, eres un regalo de la vida, llegaste en el mejor momento… Te amo.

Gracias Dios mío por nunca dejarme sola, a ti te debo todo lo que soy.

ÍNDICE

RESUMEN
1.- INTRODUCCIÓN…… 11
1.1.- ANTECEDENTES GENERALES..... 11
1.2-ANTECEDENTES ESPECIFICOS 14
2. PLANTEAMIENTO DEL PROBLEMA..... 21
3.- JUSTIFICACIÓN 22
4.- MATERIAL Y METODOS 23
TIPO DE ESTUDIO 23
PACIENTES 23
INSTRUMENTOS 25
PROCEDIMIENTOS 26
5.- RESULTADOS 28
6.- DISCUSIÓN 33
7.- CONCLUSIONES 36
8.- BIBLIOGRAFIA 37
9.- ANEXOS..... 40

1.- INTRODUCCIÓN

1.1 ANTECEDENTES GENERALES

Número de trasplantes renales realizados en México anualmente

En el 2018, el Centro Nacional de Trasplantes reportó 3109 trasplantes de riñón, de los cuales 2129 procedían de donante vivo y 980 de donante fallecido. Para el primer trimestre del año en curso se han realizado 665 trasplantes, 462 de donante vivo y 203 de donante fallecido(1).

Características generales y renales que debe tener el donante vivo de riñón

La donación renal supone un proceso con riesgo mínimo en lo físico, psicológico y social para el donador sano, así como un riesgo limitado para el receptor. Con base en lo anterior, consensos internacionales han concluido que el donador debe ser sometido a una evaluación médica y psicosocial completa en la que se incluyan(2-4):

1. Pruebas cruzadas generales entre donador y receptor.
2. Se puede llevar a cabo evaluación de compatibilidad con HLA, sobre todo cuando son varios donadores.
3. Evaluación y cuantificación del riesgo de la nefrectomía en la salud del donador, la función renal subsecuente y el posible riesgo psicológico y consecuencias sociales (incluyendo impacto sobre el empleo).
4. Impacto económico.

Entre los elementos específicos a tener en cuenta en esta evaluación están también los siguientes:

1. Historia clínica detallada, con énfasis en toxicomanías y exposición a productos industriales(5); exploración física completa.
2. Exámenes hematológicos y bioquímicos completos.

3. Exámenes serológicos para Epstein–Barr, herpes, citomegalovirus, HIV, hepatitis B, hepatitis C (esta última no sólo por el riesgo de contagio, sino también por el riesgo de desarrollar glomerulonefritis membrano proliferativa, carcinoma hepatocelular o cirrosis)(6).
4. Descartar infección crónica por tuberculosis con prueba de intradermorreacción (PPD) y estudios complementarios.
5. Evaluación de la presión arterial
6. Valoración psiquiátrica y nefrológica, por al menos un médico distinto al equipo de trasplantes (7).
7. Estudio por una trabajadora social.

Los resultados de todos los exámenes se deberán de dar a conocer al donador y se debe discutir con él los riesgos implícitos de la donación, que varían desde el impacto en su situación social y financiera, la morbimortalidad inmediata directamente relacionada con la cirugía y hasta riesgos futuros de insuficiencia renal, hipertensión, diabetes, falla del injerto en el receptor, problemas técnicos, enfermedades recurrentes, etcétera(2).

Otro punto a descartar antes de la donación es que no exista coerción sobre el donador, ya sea por la familia o el grupo médico, siendo un derecho del donador arrepentirse en cualquier momento del proceso de donación. Es por lo tanto una obligación ética del grupo médico el proteger desde el punto de vista psicológico y social la determinación del donador(2).

Dentro de los riesgos quirúrgicos encontramos aquellos debidos al estilo de vida (tabaquismo, obesidad, exposición al medio ambiente), los asociados con la reducción de la masa renal (nefrectomía de donador), las enfermedades de novo con afección renal (autoinmunidad, diabetes, enfermedad vascular e hipertensión) y las enfermedades hereditarias (enfermedad poliquística renal del adulto o enfermedad de Alport)(2).

La elección del riñón que va a ser extirpado está en relación con los aspectos anatómicos y funcionales eligiendo el mejor riñón para el donador (8).

Entre los aspectos a tener en consideración están:

1. Los estudios radiográficos para valorar el tamaño renal, características vasculares, anatomía de los sistemas colectores y descartar patología renal o abdominal(9).
2. Valoración de la función renal: debe de tener una tasa de filtración glomerular mayor de 80 mL por minuto por 1.73 m^2 de superficie corporal y una depuración de creatinina mayor de 80 mL por minuto.
3. Determinar características del receptor que pudieran exigir ciertas cualidades peculiares del injerto (por ejemplo, pacientes que requieran un trasplante renal ortotópico en caso de ateroesclerosis pélvica severa, trasplantes previos heterotópicos o anomalías vasculares pélvicas)(10).

En lo que corresponde a la evaluación urológica, se debe realizar un interrogatorio dirigido a investigar la existencia de patologías urológicas (11) y un tamizaje para asegurar que se trasplante un riñón libre de tumores y que produzca orina estéril (12).

Se deberá evaluar puntualmente lo siguiente: examen de orina, cultivo de orina y depuración de creatinina y proteínas en orina en 24 horas.

1.2 ANTECEDENTES ESPECIFICOS

Angiotomografía renal. Definición y utilidad en la valoración del donante vivo.

Las variaciones en los patrones de suministro de sangre y la ramificación de los vasos abdominales son comunes en el lecho vascular del sistema genitourinario, y el conocimiento de estas variaciones es casi tan importante como el llamado patrón "normal"(13). Identificar y describir estas variaciones anatómicas en los patrones de la vasculatura venosa y arterial es imprescindible para la selección adecuada del sitio de nefrectomía del donante, ya que previene complicaciones quirúrgicas en el donante y el receptor. Por ejemplo, la explantación laparoscópica de riñones con múltiples arterias ha demostrado ser un factor de riesgo para complicaciones ureterales en el receptor(14, 15) y la anastomosis de múltiples arterias prolonga el tiempo de isquemia caliente y aumenta el riesgo de complicaciones quirúrgicas intra y postoperatorias, lo que podría afectar el resultado clínico(16-19)

La angiotomografía es una técnica que consiste en la combinación de una tomografía computarizada con una inyección de material de contraste para producir imágenes tridimensionales de los vasos sanguíneos y tejidos de una región del cuerpo. La inyección de la tinta no requiere el uso de un catéter, sino que puede insertarse mediante una simple inyección en el brazo, lo que la hace una técnica más rápida y menos molesta para el paciente(20, 21).

A pesar de que la angiografía digital sigue siendo el estándar de oro para el análisis morfológico de la anatomía renal en donantes vivos (22, 23), la angiotomografía ha ganado aceptación a nivel mundial para la evaluación gracias a su no invasividad y alto grado de precisión(13, 19). Además, posee la ventaja de evaluar no solo la luminaria vascular sino también las paredes de los vasos y otras vísceras; permitir una mejor evaluación del sistema de recolección renal (para identificar la hidronefrosis) y de los riñones en sí, para identificar

tumores, atrofia parenquimatosa y trastornos congénitos, como el riñón en herradura y la duplicación de la pelvis renal(20).

Parámetros imagenológicos que mide la angiotomografía renal.

En la tabla 1 se mencionan 8 parámetros de escaneo usados en angiotomografía, estos aseguran la resolución, calidad y efectividad de las imágenes reconstruídas.

Tabla 1. **Parámetros de escaneo usados en la angiotomografía (21)**

	16			**64**		
	Sin procesar	Arterial	Venosa	Sin potenciación	Arterial	Venosa
Efectivo KV/mAs	120/140	140/140	120/140	120/160	120/150	120/160
Tiempo de rotación (s)	0.5	0.5	0.5	0.5	0.33	0.5
Colimación del detector (mm)	1.5	0.75	1.5	1.2	0.6	1.2
Grosor de corte (mm)	3	1	5	3	1	5
Tono	1.25	1.5	1.25	1.4	1.4	1.4
Intervalo de reconstrucción	3	1	5	3	0.5	5
Retardo de escaneo (s)	0	4-5	60	0	7-8	60
Dosis-duración-producto (mGy x cm)	6-7			5-6		

***KV**: kilovolts; **mAs**:miliampere segundo; **s**: segundo; **mm**: milímetro; **mGy**: miligray; **cm**: centímetro*

Kawamoto S, Multidetector CT angiography for preoperative evaluation of living laparoscopic kidney donors. 2003.

En la tabla 2 se mencionan las principales características anatómicas de las arterias renales y sus variaciones.

Tabla 2. Anatomía normal y variaciones de las arterias renales por angiotomografía computarizada multidetector.
(13)

Figuras anatómicas	*Comentarios*
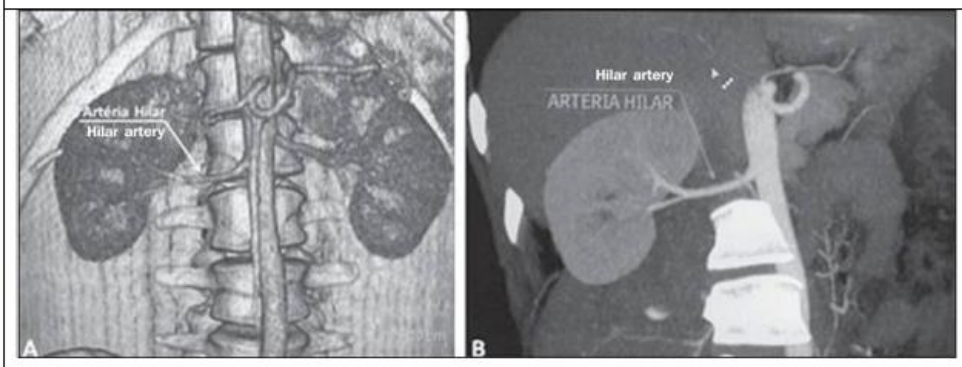	**Patrón normal: Arteria Hiliar** -Arteria única que se origina en la aorta abdominal en el nivel L1-L2. -Se divide en dos, tres o cuatro ramas cerca del hilio. -Mide 4-6 cm de largo y 5-6 mm de diámetro (esa configuración clásica se ve en menos del 25% de los casos). -Ingresa al riñón alrededor del hilio y solo en el hilio o en el seno renal ofrece ramas terminales, prevalencia de 62.49% en el riñón derecho y 72.50% en el riñón izquierdo.
Arteria hiliar derecha. A) Representación volumétrica (RV), plano frontal; B) Proyección de máxima intensidad (MIP), plano coronal	

De Mello CF. Multidetector computed tomography angiography of the renal arteries: normal anatomy and its variations. Radiol Bras.2016

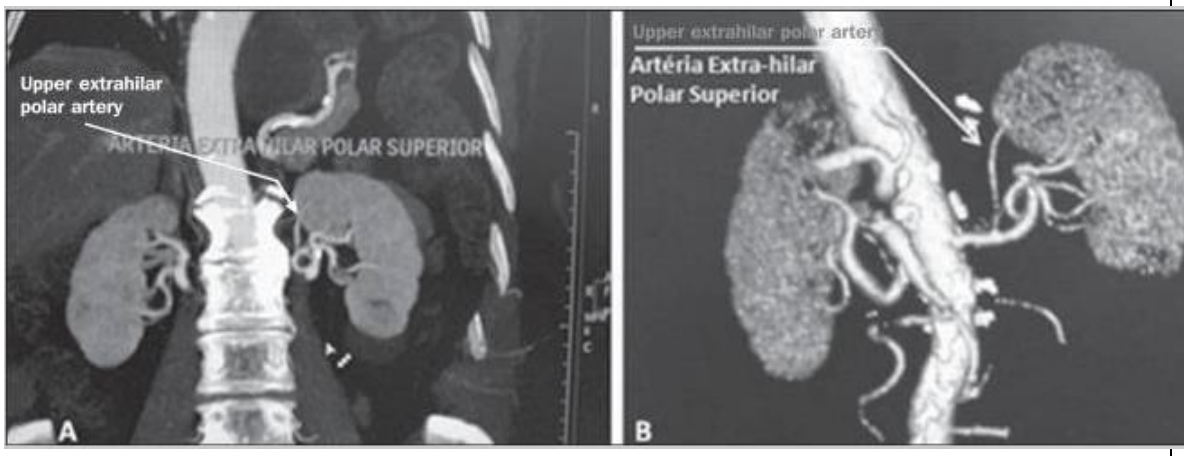

Arteria extrahiliar superior. A) MIP, plano coronal; B) RV; plano frontal

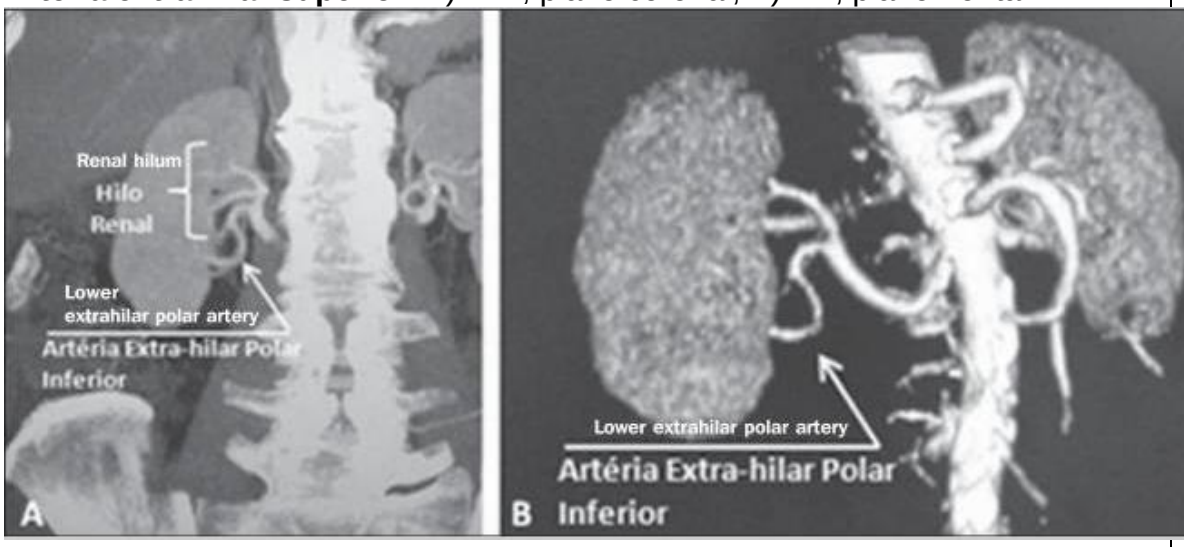

Arteria extrahiliar inferior. A) MIP, plano coronal; B) RV; plano frontal

Comentario:

Variación: Arteria extrahiliar superior e inferior

-Rama en la arteria hiliar antes de que alcance el hilio y entre en el parénquima renal fuera del hilio.

-La prevalencia de una arteria extrahiliar superior es del 28,6% y del 11,6% en el riñón derecho e izquierdo, respectivamente, en comparación con el 0% y el 1,4%, respectivamente, de la de una arteria extrahiliar inferior.

De Mello CF. Multidetector computed tomography angiography of the renal arteries: normal anatomy and its variations. Radiol Bras.2016.

De Mello CF. Multidetector computed tomography angiography of the renal arteries: normal anatomy and its variations. Radiol Bras.2016.

Arteria polar superior. A) MIP, plano coronal; B) RV; plano frontal

Comentario:

Variación: Arteria polar superior e inferior

-Rama de la aorta que ingresa al riñón en el polo superior o inferior.

-La prevalencia informada de una arteria polar superior es del 7.14% en el riñón derecho y del 11.6% en el riñón izquierdo

-La de una arteria polar inferior es del 3,57% en el riñón derecho y del 2,9% en el riñón izquierdo

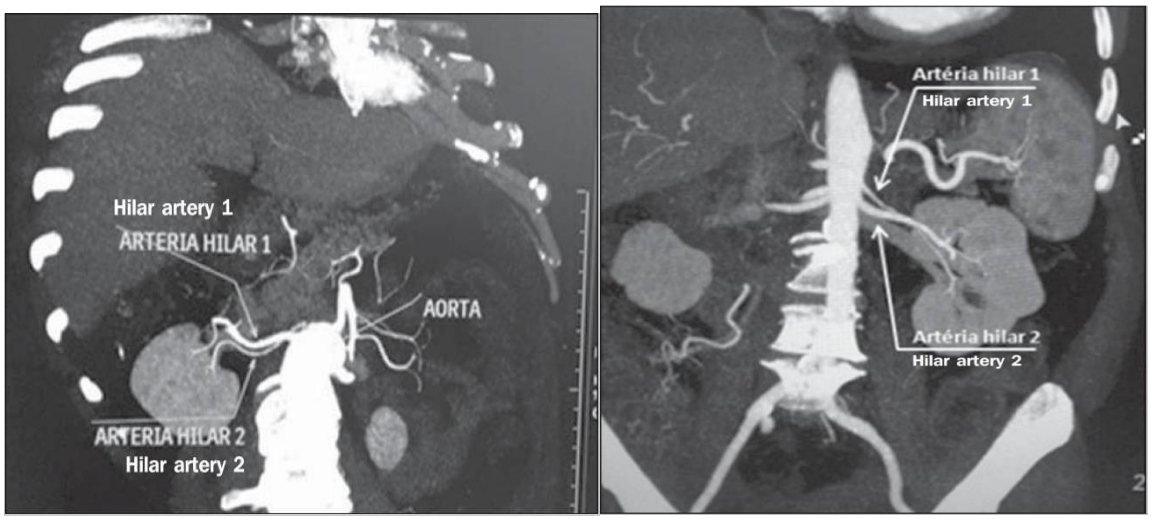

De Mello CF. Multidetector computed tomography angiography of the renal arteries: normal anatomy and its variations. Radiol Bras.2016.

Bifurcación temprana. MIP, plano coronal de arteria renal derecha e izquierda.

Comentario

Variación: Bifurcación temprana

- Arteria renal derecha o izquierda con un tronco principal de menos de 1 cm de largo antes de la ramificación.

-Este patrón se observó en solo un caso de 200 pedículos renales estudiados. En el caso de dos o más arterias hiliares, la que tenga el calibre más grande se denominará arteria principal.

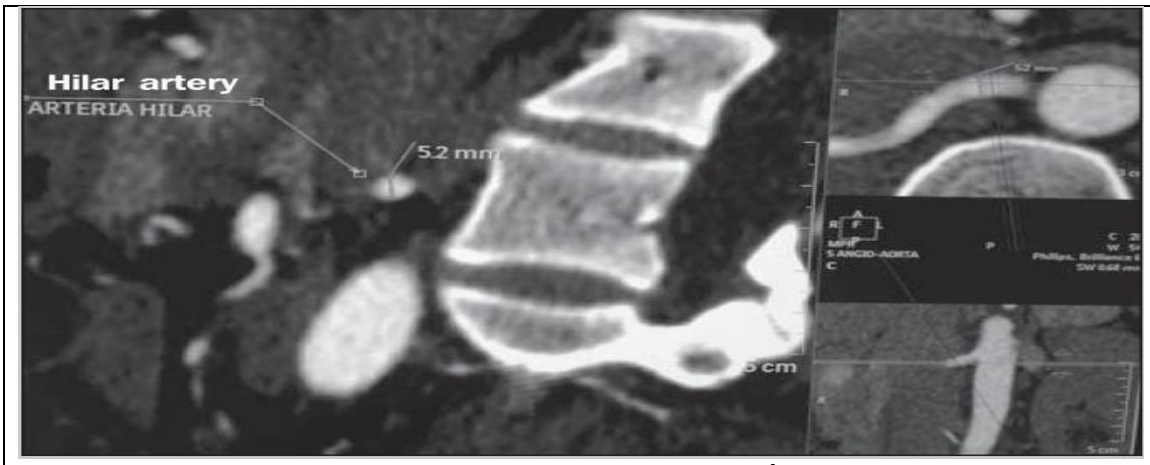

Arteria hiliar derecha. Plano sagital oblicuo. Las imágenes de plano axial y coronal de la misma región se muestran en el margen derecho.

Comentario

Diámetro ortogonal de las arterias renales y sus variaciones

La anastomosis es difícil de realizar en las arterias que tienen un diámetro inferior a 3 mm y existen mayores riesgos de trombosis

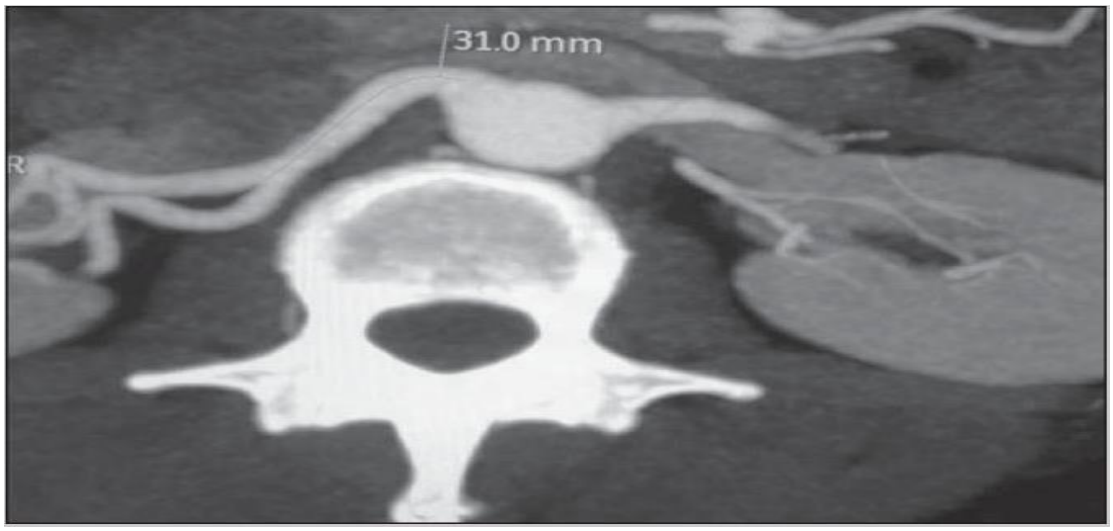

Multidetector computed tomography angiography of the renal arteries: normal anatomy and its variations. Radiol Bras.2016

Arteria hiliar derecha. Plano axial MIP.

Comentario:

Longitud de la arteria desde su origen hasta la primera bifurcación

Los cirujanos recomiendan que la arteria renal tenga una longitud de al menos 20 mm para asegurar una buena anastomosis.

RV: Representación volumétrica; MIP: Proyección de máxima intensidad. *De Mello CF..*

El ***objetivo general*** es valuar las características del riñón del donante vivo por angiotomografía renal y su concordancia con los hallazgos quirúrgicos.

2.- PLANTEAMIENTO DEL PROBLEMA

La necesidad de trasplante de riñón ha experimentado un crecimiento exponencial en los últimos 40 años, y las donaciones de cadáveres son inadecuadas para satisfacer esta demanda cada vez mayor. Por lo que, el trasplante renal de donante vivo, a diferencia de la donación cadavérica, es la mejor opción para la supervivencia del receptor y del injerto. (24,25)

La nefrectomía laparoscópica es el procedimiento quirúrgico preferido para extraer riñones de donantes vivos, aunque la visibilidad intraoperatoria y la exposición quirúrgica son limitadas. Comúnmente se asocia con falta de visualización de los aspectos posterior y medial superior del riñón, que condiciona poca visibilidad de vasos renales, por lo que, el uso de técnicas de imagen es importante y un buen complemente durante la planeación del procedimiento quirúrgico para orientar apropiada al cirujano que extraerá el riñón al donante.(26,27)

En este sentido, la angiotomografía permite identificar el número y calibre de los vasos sanguíneos, así como su longitud, lo cual podría facilitar la nefrectomía de forma correcta, pero existen pocos reportes sobre su concordancia quirúrgica. Por lo que, en el presente estudio se plantea la siguiente:

PREGUNTA DE INVESTIGACIÓN

¿Cuáles son las características del riñón del donante vivo por angiotomografía renal y su concordancia con los hallazgos quirúrgicos?

3.- JUSTIFICACIÓN

Magnitud e impacto: La frecuencia de trasplante renal se ha incrementado en México y el mundo, en especial el de donante vivo, dado que la probabilidad de sobrevida y funcionamiento del injerto es mayor. Dada la complejidad del sitio quirúrgico y la no rara frecuencia de variantes anatómicas de riñón y sus estructuras vasculares, es de se suma utilidad contar con exámenes de imagen como la angiotomografía previo a la obtención del riñón del donante para contribuir al éxito del procedimiento quirúrgico.

Trascendencia: La realización del presente estudio permitirá determinar cuál estrategia que atenúa mejor la respuesta para la determinación anatómica del donador vivo. Es imprescindible para la selección adecuada del sitio de nefrectomía del donante, ya que previene complicaciones quirúrgicas en el donante y el receptor.

Factibilidad: Fue factible llevar a cabo el presente proyecto porque, no se requirieron de recursos adicionales a los ya destinados a la atención de los pacientes, sólo se requirió obtener información clínica general, realizar angiotomografía y registrar los hallazgos intraoperatorios. También, se pudo llevar a cabo porque se tiene la capacidad técnica para realizarlo.

Vulnerabilidad: El presente estudio fue fácil de realizar porque se contaban con los recursos materiales y humanos para llevarse a cabo, y bastó con realizar la angiotomografía y registrar los hallazgos quirúrgicos para responder a la pregunta de investigación y los objetivos del proyecto.

4.- MATERIAL Y MÉTODOS

Tipo de estudio

Se realizo un tipo de estudio observacional, transversal, descriptivo, prospectivo, con sede del estudio donde se llevó a cabo en el Centro Médico Nacional "Manuel Ávila Camacho" del Instituto Mexicano del Seguro Social (IMSS) en Puebla. El objetivo del estudio radica en describir las características demográficas de los pacientes y el tipo de donador, conocer el tamaño del riñón y el calibre de la arteria y vena, determinar la longitud de arterias y venas renales, así como el número de arterias y venas, escribir la frecuencia y tipo de variantes anatómicas por angiotomografía, comparar las variantes anatómicas y número de arterias y venas encontrados por angiotomografía y durante la cirugía.

Pacientes

El estudio se realizó en donantes programados para nefrectomía en el Centro Médico Nacional "Manuel Ávila Camacho" del IMSS, el cálculo del tamaño de muestra se realizó con la fórmula de Cantor, para estudios de concordancia Kappa de Cohen, con un poder de 80% y un intervalo de confianza de 95%. Con valores de Q para Kappa = 0.7, como se presenta a continuación:

$$N = \left[\frac{A_\alpha \sqrt{Q_{01} + Q_{02}} + Z_\beta \sqrt{Q_{A1} + Q_{A2}}}{\kappa_1 - \kappa_2} \right]^2,$$

Donde,

La puntuación Z de una distribución normal para α = Zα = 1.96

La puntuación Z de una distribución normal para β = Zβ = 0.842

Q =Varianza asintótica de K

K =diferencia esperado de Kappa

n= 50 pacientes

se requirió donantes programados para nefrectomía en el Centro Médico Nacional “Manuel Ávila Camacho” del IMSS, los cuales aceptaron participar en el estudio y firmaron hoja de consentimiento informado. Excepto donante con alergia al medio de contraste o yodo. Se excluyeron aquellos pacientes que paciente que solicitaron su retiro y pacientes en quienes no se completo el estudio o con información incompleta.

Las variables que se utilizaron fue edad, sexo, IMC, tipo de donador (consanguíneo, no consanguíneo), tamaño renal del donador, número total de arterias, número total de venas, calibre de la arteria renal, calibre de la vena renal, longitud de arteria renal, longitud de vena renal, variantes anatómicas.

Variable	**Definición**	**Categoría**	**Escala de medición**
Edad	Tiempo de vida transcurrido desde el nacimiento hasta la fecha de consulta	Años	Cuantitativa discreta
Sexo	Género de los pacientes incluidos, según sus características sexuales	Femenino Masculino	Cualitatina nominal
Indice de masa corporal (IMC)	Relación directa del peso entre talla en metros al cuadrado, expresada en Kg por m^2 de superficie corporal.	Kg/m^2	Cuantitativa continua
Tamaño renal	Longitud, diámetro antero-posterior y lateral del riñón	mm	Cuantitativa discreta
Total de arterias	Número de arterias identificadas en el riñón del donante por angiotomografía y durante el procedimiento quirúrgico	Arterias	Cuantitativa discreta
Total de venas	Número de venas identificadas en el riñón del donante por	Venas	Cuantitativa discreta

	angiotomografía y durante el procedimiento quirúrgico		
Calibre de arterias	Diámetro de las arterias encontradas en la angiotomografía	mm	Cuantitativa discreta
Calibre de venas	Diámetro de las venas encontradas en la angiotomografía	mm	Cuantitativa discreta
Longitud de vasos sanguíneos	Tamaño a lo largo de la arterias y las venas encontradas en el riñón del donante.	mm	Cuantitativa discreta
Variantes anatómicas	Presencia de arterias accesorias o polares, o de venas atípicas en el riñón del donante	Si No Cuáles	Cualitativa nominal

En el presente estudio se invitó a participar a los donantes que se encontraron programados para nefrectomía en el Centro Médico Nacional "Manuel Ávila Camacho" del IMSS en Puebla, Puebla. A quienes aceptaron su participación se les realizó una angiotomografía como se describe a continuación.

Instrumentos

Se insertó un catéter intravenoso de 18 o 20 G en la vena antecubital. El contraste IV se administró a través de un doble bomba de infusión (Medrad Stellant, Warrendale, Pennsylvania, EE. UU.). Después de que se colocó al paciente en posición supina para tomar una imagen anteroposterior exploradora con la finalidad de determinar los límites del área de imagen. Se marcarón dos centímetros por encima del diafragma derecho y por debajo de las crestas ilíacas y se determinó el área de tamizaje entre estas marcas. Se colocó la región de interés (ROI) dentro de la aorta abdominal proximal, por encima del nivel del tronco celíaco. Después del inicio del suministro de contraste a través de un inyector de bomba automatizado, la aorta abdominal se examinó mediante el software de seguimiento de bolos y el protocolo de angiotomografía se inició

automáticamente tan pronto como el medio de contraste en la ROI alcance 150 HU.

Procedimientos

Se determinó el tamaño renal, el número total de arterias, número total de venas, el calibre de las arterias y venas, así como su longitud y la presencia de variantes anatómicas por angiotomografía.

Posteriormente, registrarón los siguientes hallazgos intraoperatorios: tamaño renal, número total de arterias, número total de venas, longitud de vasos sanguíneos y la frecuencia y tipo de variantes anatómicas. Así mismo, se registró información general de los pacientes incluyendo: edad, sexo, IMC y tipo de donador.

El análisis estadístico se realizó en el programa SPSS v.23 para Mac y consistió en un análisis descriptivo y un análisis inferencial. El análisis descriptivo consistió en media y desviación estándar para variables cuantitativas, así como en frecuencias y porcentajes para variables cualitativas.

Además, se determinó el coeficiente de correlación Kappa de Cohen para tamaño renal, número total de arterias, número total de venas, longitud de vasos sanguíneos y la frecuencia y variantes anatómicas, utilizando como prueba inferencial la Chi-cuadrada. Se consideró significativa una $p<0.05$. Se utilizó gráficos y tablas para presentar los resultados según corresponda.

El estudio fue sometido a evaluación al Comité Local de Investigación y Ética del Centro Médico Nacional “Manuel Ávila Camacho” del IMSS. La propuesta y el plan a seguir se apegan a la Ley General de Salud de los Estados Unidos Mexicanos en materia de investigación para la salud. No viola ningún principio básico para investigación en seres humanos, establecidos por la Asamblea Mundial en la Declaración del Tratado de Helsinki, Finlandia, ni sus revisiones en Tokio, Hong-Kong y Venecia.

Se solicitó autorización del paciente por escrito, para ser incluido en el estudio, por medio de Carta de Consentimiento Informado en la que se explicó en lenguaje entendible para la paciente, los objetivos del estudio, los beneficios esperados y posibles riesgos. Se explicó su libertad para ingresar y permanecer en el estudio, o bien abandonar el estudio, sin perjuicio de su atención médica.

El investigador se comprometió a no revelar la identidad de las pacientes en las presentaciones o publicaciones que deriven de esta investigación y que los datos relacionados con su privacidad fueron manejados de forma confidencial; además de que conservarán el derecho de retirarse del estudio en cualquier momento que lo consideraron conveniente; sin que esta decisión afectara la atención médica que brinda la institución.

Los recursos humanos fueron el Investigador, asesores y pacientes. Los recursos materiales que se utilizaron fue una hoja de recolección de datos, expedientes, computadora, impresora, hojas de papel bond tamaño carta, lapiceros, lápiz y hoja de recolección de datos. Equipo de tomografía con software apropiado.

Respecto al financiamiento fue cubierto en su totalidad por los investigadores participantes y no requirió financiamiento externo.
Este estudio fue factible debido a que se tiene acceso a pacientes en volumen suficiente, no se requirió inversión adicional a la ya destinada a la atención de los pacientes. Además, se tenía la capacidad técnica para realizar el estudio, por lo que, consideramos que el estudio era factible de realizar.

5.- RESULTADOS

Características demográficas y antropométrica de los donantes de riñón

Se incluyeron un total de 210 donadores vivos de riñón, a los cuales se les realizó angiotomografía renal antes del trasplante. La edad media fue 29.6 ± 9.0, (rango 16-65 años). Al clasificarlos por grupos de edad, la mayoría (61%) de los pacientes tenían entre 21 y 30 años, 8.6% eran menores de 20 años y el resto tuvieron más de 30 años (Figura 1).

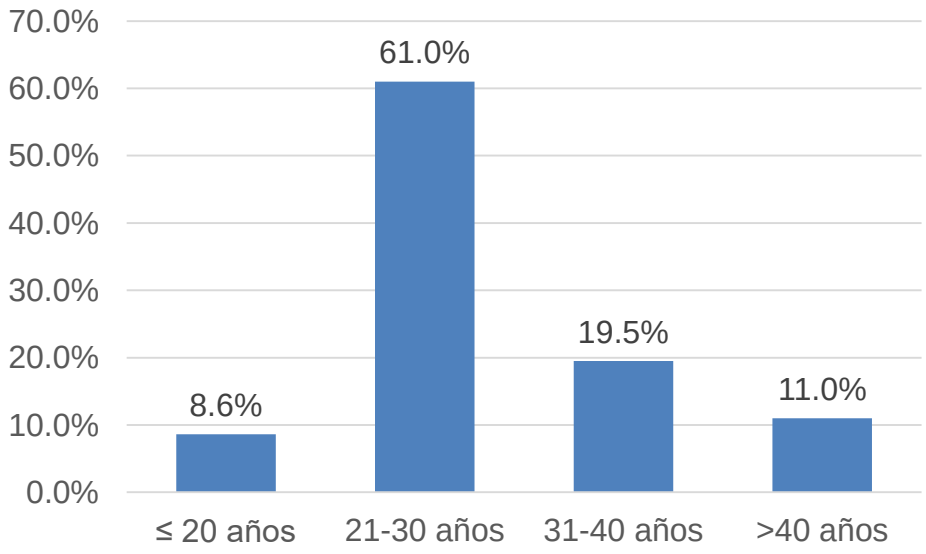

Figura 1. Distribución de los donantes por grupos de edad.

El peso promedio de los donantes fue 61.6 ±13.0 Kg, la talla 1.63±0.23 m y el IMC promedio fue 23.2±3.7 Kg/m^2 de superficie corporal (Tabla 3). Al clasificar a los pacientes según el IMC, el 8.1% tenían peso bajo, el 60.5% normopeso, el 26.7% sobrepeso y el 4.8% obesidad (Figura 2).

Tabla 3. Características antropométricas de los pacientes incluidos				
	Media	***SD***	***Mínimo***	***Máximo***
Peso (Kg)	61.6	13.0	32	106
Talla (m)	1.63	0.23	1.44	1.85
IMC (Kg/m2)	23.2	3.7	15.5	36.6

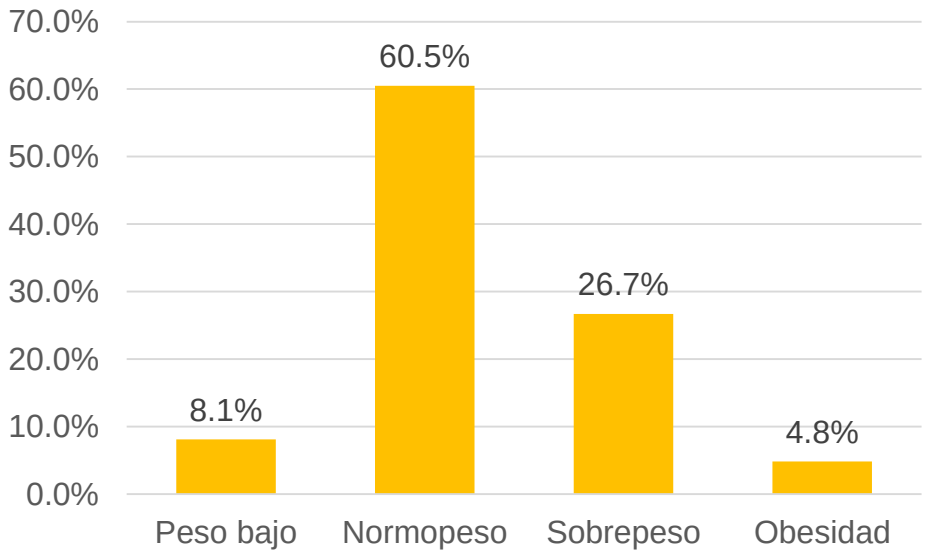

Figura 2. Distribución de los donantes por categorías de IMC.

Características del donante y del riñón

Posteriormente se evaluaron las características del riñón donante, encontrando que el 32.4% eran de lateralidad derecha y el 67.6% izquierda. Mientras que el 91% de los donantes eran consanguíneos y el 9% no consanguíneos (Tabla 4).

Tabla 4. Lateralidad renal y tipo de donante		
	Porcentaje, %	***Frecuencia, n***
Lateralidad		
Derecho	32.4	68
Izquierdo	67.6	142
Tipo de donante		
Consanguíneo	91.0	191
No consanguíneo	9.0	19

Concordancia entre las características obtenidas por angiotomografía y por donante y del riñón

Posteriormente, se evaluaron y compararon las características del riñón y sus vasos sanguíneos por angiotomografía y al momento de la cirugía. Por angiotomografía se identificó una arteria en el 86.2% de los pacientes, pero por cirugía se encontró en 83.3% de los pacientes. Se encontraron 2 arterias por angiotomografía en 12.9% de los pacientes, y por cirugía se encontraron 2 arterias en 15.2% de los pacientes (Tabla 5). El coeficiente de concordancia Kappa fue de 0.760, p<0.001 (Tabla 5).

Tabla 5. Comparación y concordancia en el número de arterias encontradas por angiotomografía y cirugía			
Total de arterias	***Angiotomografía***	***Cirugía***	***Coeficiente Kappa; valor de p***
1	86.2(181)	83.3(175)	**0.760** **p<0.001**
2	12.9(27)	15.2(32)	
3	0.5(1)	1.4(3)	

Por angiotomografía se identificó una vena en el 86.2% de los pacientes, pero por cirugía se encontró en 83.3% de los pacientes. Se encontraron 2 arterias por angiotomografía en 12.9% de los pacientes, y por cirugía se encontraron 2 arterias en 15.2% de los pacientes (Tabla 6). Hubo una concordancia global para identificación de arterias de 95.7%, y el coeficiente de concordancia Kappa fue de 0.760, p<0.001 (Tabla 6).

Tabla 6. Comparación y concordancia en el número de arterias encontradas por angiotomografía y cirugía

Total de arterias	***Angiotomografía***	***Cirugía***	***Concordancia global/ Coeficiente Kappa (K)***
1	86.2(181)	83.3(175)	**94.8% K=0.760; p<0.001**
2	12.9(27)	15.2(32)	
3	0.5(1)	1.4(3)	

Al determinar el número de venas por angiotomografía, el 95.7% tenían una vena y por cirugía se encontró una vena en el 95.7% de los pacientes. Se encontraron dos venas por angiotomografía en el 4.3% de los pacientes y en 3.8% por hallazgos quirúrgico. Mientras que en ningún paciente se hallaron 3 venas por angiotomografía y solo en un paciente (0.5%) se encontraron 3 venas durante la cirugía (Tabla 7). Esto nos da una concordancia global de 96.7% y un coeficiente Kappa de 0.8 (p<0.001; Tabla 7).

Tabla 7. Comparación y concordancia en el número de venas encontradas por angiotomografía y cirugía			
Total de arterias	***Angiotomografía***	***Cirugía***	***Concordancia global/ Coeficiente Kappa (K)***
1	95.7(201)	95.7(201)	**96.7% K=0.800; p<0.001**
2	4.3(9)	3.8(8)	
3	0.0(0)	0.5(1)	

Posteriormente, se comparó el tamaño renal por angiotomografía y cirugía. El tamaño renal promedio por angiotomografía fue 94.7±10.4 mm y por observación directa tras la cirugía fue de 95.4±8.4 mm. El coeficiente de correlación de Pearson entre el tamaño renal estimado por angiotomografía y por medición directa tras la cirugíafue de r=0.700 (p<0.001; Figura 3).

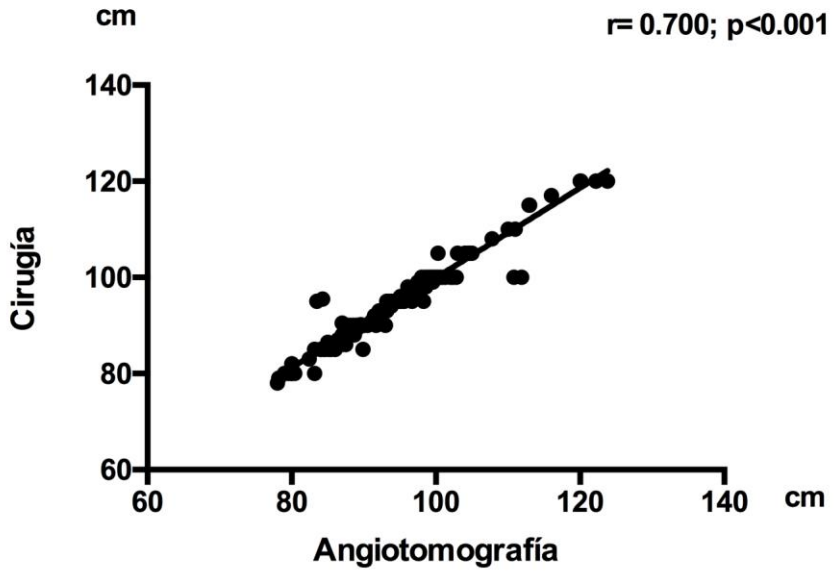

Figura 3. Correlación entre el tamaño renal estimado por angiotomografía y la medición directa tras la cirugía.

6.- DISCUSIÓN PARA TESIS FINAL

En el presente estudio se evaluaron las características del riñón del donante vivo por angiotomografía renal y su concordancia con los hallazgos quirúrgicos, con la finalidad de determinar la utilidad de la angiotomografía renal como herramienta no invasiva preoperatoria para identificar el número de arterias y venas del injerto renal. En este sentido hubo algunos hallazgos que ameritan análisis, como se presenta a continuación.

Primero, los donantes eran individuos principalmente menores de 40 años, con normopeso o peso bajo; eran donadores consanguíneos más de 90% de estos y el riñón donado con más frecuencia era el izquierdo. Esto, está de acuerdo con el perfil típico del donante renal, el cual es joven, sin obesidad, sin diabetes, hipertensión y sin antecedentes heredofamiliares de nefropatías y procesos o alteraciones que incrementen el riesgo de nefropatía a largo plazo. En consecuencia, la apropiada selección favorece una mayor sobrevida del injerto renal (28,29). En cuanto al género de los donantes, mientras que en nuestro estudio la mayoría eran masculinos, en otros estudios como uno realizado en tres hospitales españoles andaluces, la mayoría de los donantes vivos eran mujeres, de alrededor de 50 años, lo cual es distinto al perfil de donantes de nuestro estudio. No obstante, eran similares en cuando a que la mayoría son consanguíneos y en que la mayoría tenían normopeso o sobrepeso (30).

Segundo, al evaluar el tamaño renal, el tamaño renal del donante es ligeramente inferior al promedio esperado para población mexicana, que de acuerdo con estudios previos como el realizado por Oyuela Carrasco y cols. quienes encontraron longitudes renales promedio de 10.6 ± 0.8 cm en riñón izquierdo y de 10.4 ± 0.6 cm en riñón derecho en un grupo de 153 adultos mexicanos de una edad promedio 44.1 ± 15.4 años (31). También las dimensiones de los riñones donantes fueron inferiores a las reportadas por Salgado y cols. en población cubana, quienes encontraron valores de 10.5 cm en riñón derecho y

10.9 cm en riñón izquierdo (32) a los reportados por El-Reshaid y cols. en adultos aparentemente sanos de Kuwuait quienes encontraron valores promedio de 10.68 ± 1.4 y 10.71 ± 1.0 cm en riñón derecho e izquierdo, respectivamente (33).

Tercero, al determinar el número total de arterias y venas renales, la mayoría de los pacientes (casi 90%) tuvieron una arterial renal o solo una vena, el restante 2 o 3, aunque fueron muy pocos los que tuvieron 3 arterias renales. De hecho, de acuerdo con reportes previos en la mayoría de los sujetos humanos, cada riñón recibe irrigación por una arteria renal que surge de la aorta abdominal, pero en aproximadamente el 30% de los individuos puede estar presente más de una arteria (21).

Cuarto, al evaluar la concordancia de los hallazgos angiotomográficos en comparación con los hallazgos intraoperatorios, la concordancia global para deterción de arterias fue de 94.6% y para detección de venas fue de 96.7%. Esta concordancia es similar a la reportada por Engelken y. cols. quienes encontraron una sensebilidad y especificidad para detectar arterias y venas mayores a 2 mm de 94-100% (34). Y lo que indica que este método es muy bueno y excelente para identificar preoperatoria el número de arterias y venas, con la finalidad de planificar la cirugía, en especial en los abordajes laparoscópicos. Dado que, incluso algunos estudios han reportado la posibilidad de ver arterias y venas supernumerarias, y ramificaciones tempranas, que aunque raras se pueden encontrar hasta en 15-20% de los pacientes (35,36). Así mismo, la angiotomografía tiene una sensibilidad y especificidad para detectar arterias dobles (36).

De hecho, a pesar de que la angiografía digital sigue siendo el estándar de oro para el análisis morfológico de la anatomía renal en donantes vivos (22, 23), la angiotomografía ha ganado aceptación a nivel mundial para la evaluación gracias a su no invasividad y alto grado de precisión(13, 19). Además, posee la

ventaja de evaluar no solo la luminaria vascular sino también las paredes de los vasos y otras vísceras; permitir una mejor evaluación del sistema de recolección renal (para identificar la hidronefrosis) y de los riñones en sí, para identificar tumores, atrofia parenquimatosa y trastornos congénitos, como el riñón en herradura y la duplicación de la pelvis renal(20). De hecho, el límite de detección de la angiotomografía es de 2 mm de diámetro.

Por lo tanto, con base en lo encontrado en el presente estudio y dado que identificar el número de arterias y venas, así como anormalidades anatómicas y. variabtes es crítico para planificar y realizar la nefrectomía del donante, especialmente a través de un abordaje laparoscópico, se recomienda la angiotomografía rutinaria para identificar preoperatoriamente el número de arterias y venas asociadas al injerto renal (35,36).

7.- CONCLUSIONES

En el presente estudio se encontró que, la angiotomografía renal es una excelente herramienta para estimar el tamaño renal, para identificar el número de arterias y. de venas de los riñones de los donantes. En general su concordancia global va de 94.6-96.7%, lo que demuestra utilidad potencial.

Por lo tanto, con base en lo encontrado en el presente estudio y las evidencias existentes en la literatura, se recomienda la angiotomografía para identificar preoperatoriamente el número de arterias y venas asociadas al injerto renal y se recomienda su uso rutinario en el preoperatorio, dado que podría facilitar la planificación de la nefrectomía, en especial cuando se realiza por vía laparoscópica.

8.- BIBLIOGRAFÍA

1. CENATRA. Estado actual de Receptores, Donación y Trasplantes en México 1er Trimestre 2019. México: Centro Nacional de Trasplantes, 2019.
2. Arroyo C, Gabilondo F, Gabilondo B. El estudio del donador vivo para trasplante renal. Rev invest clín. 2005; 57(2):195-205.
3. Gentil-Govantes MÁ, Pereira-Palomo P. Estudio y selección del donante vivo de riñón. Nefrología. 2010; 30: 47-59.
4. Aldabó Pallás T. Donante vivo: legislación. Cuad med forense. 2015; 21 (1-2): 24-33.
5. Duque E, Duque J, Henao J, Mejia G, Arango J, Arroyave I, et al. Organs transplanted from intoxicated donors. Transplant Proc. 2004; 36: 1632-1633.
6. Johnson RJ, Gretch DR, Yamabe H, Hart J, Bacchi CE, Hartwell P, et al. Membranoproliferative glomerulonephritis associated with hepatitis C virus infection. N Engl J Med. 1993; 328 (7): 465-70.
7. Karam G, Kälble T, Alcaraz A, Aki F, Budde K, Humke U. Guidelines on Renal Transplantation. Eur Assoc Urol. 2014; 47 (2): 156-166.
8. Ethics Committee of the Transplantation Society. The consensus statement of the Amsterdam Forum on the Care of the Live Kidney Donor. Transplantation. 2004; 78 (4): 491-492.
9. Wafa EW, Donia AF, Ali-El-Dein B, El Agroudy AE, Rifaie A, Moustafa A, et al. Evaluation and selection of potential live kidney donors. T J Urol 2004; 171 (4): 1424-1427.
10. Paduch DA, Barry JM, Arsanjani A, Lemmers MJ. Indication, surgical technique and outcome of orthotopic renal transplantation. T J Urol. 2001; 166 (5): 1647- 1650.
11. Waltzer WC. Urological aspects of renal transplantation. Wolters Kluwer 1995.
12. Jefferson R, Burns J, Rosenthal JT. Urological evaluation of adult renal transplant recipients. T J Urol. 1995; 153 (3): 615-618.

13. De Mello CF, Araujo SA, De Carvalho AM, Rebouças RB, Negromonte GR, De Oliveira CD. Multidetector computed tomography angiography of the renal arteries: normal anatomy and its variations. Radiol Bras. 2016; 49 (3): 190-195.

14. Carter JT, Freise CE, McTaggart RA, Mahanty HD, Kang SM, Chan SH, et al. Laparoscopic procurement of kidneys with multiple renal arteries is associated with increased ureteral complications in the recipient. Am J Transplant. 2005; 5 (6): 1312- 1318.

15. Fuller TF, Deger S, Büchler A, Roigas J, Schönberger B, Schnorr D, et al. Ureteral complications in the renal transplant recipient after laparoscopic living donor nephrectomy. Eur Urol. 2006; 50 (3): 535-541.

16. Aktas S, Boyvat F, Sevmis S, Moray G, Karakayali H, Haberal M. Analysis of vascular complications after renal transplantation. Transplant Proc. 2011; 43 (2): 557-561.

17. Chabchoub K, Mhiri M, Bahloul A, Fakhfakh S, Hmida IB, Slimen MH, et al. Does kidney transplantation with multiple arteries affect graft survival? Transplant Proc. 2011; 43 (9): 3423-3425.

18. Paragi PR, Klaassen Z, Fletcher HS, Tichauer M, Chamberlain RS, Wellen JR, et al. Vascular constraints in laparoscopic renal allograft: comparative analysis of multiple and single renal arteries in 976 laparoscopic donor nephrectomies. World J Surg. 2011; 35 (9): 2159-2166.

19. Engelken F, Friedersdorff F, Fuller TF, Magheli A, Budde K, Halleck F, et al. Pre-operative assessment of living renal transplant donors with state-of-the-art imaging modalities: computed tomography angiography versus magnetic resonance angiography in 118 patients. World J Urol. 2013;31 (4): 983-990.

20. Türkvatan A, Özdemir M, Cumhur T, Ölçer T. Multidetector CT angiography of renal vasculature: normal anatomy and variants. Eur Radiol. 2009; 19 (1): 236.

21. Hazirolan T, Öz M, Türkbey B, Karaosmanoglu AD, Oguz BS, Canyigit M. CT angiography of the renal arteries and veins: normal anatomy and variants. Diagn Interv Imaging. 2011; 17 (1): 67.

22. European Association of Urology. EAU guidelines, edition presented at the 25th EAU Annual Congress, Barcelona, 2010. Arnhem, the Netherlands. EAU: Guidelines Office. 2010.

23. American College of Radiology. ACR-SIR-SPR practice parameter for performance of arteriography. Reston, VA: American College of Radiology. 2014.

24. Kawamoto S, Montgomery RA, Lawler LP, Horton KM, Fishman EK. Multidetector CT angiography for preoperative evaluation of living laparoscopic kidney donors. Am J Roentgenol. 2003; 180 (6):1633-1638.

25. Kawamoto S, Fishman EK. MDCT angiography of living laparoscopic renal donors. Abdom Imaging. 2006; 31 (3): 361-373.

26. Sebastià C, Peri L, Salvador R, Buñesch L, Revuelta I, Alcaraz A, et al. Multidetector CT of living renal donors: lessons learned from surgeons. Radiographics. 2010; 30 (7): 1875-1890.

27. Ikidag MA, Uysal E. Evaluation of Vascular Structures of Living Donor Kidneys by Multislice Computed Tomography Angiography before Transplant Surgery: Is Arterial Phase Sufficient for Determination of Both Arteries and Veins? J Belg Soc Radiol. 2019; 103 (1): 23.

9.- ANEXOS

CRONOGRAMA DE ACTIVIDADES

A continuación, se presenta el cronograma de actividades.

		Febrero-Abril 2019	Mayo-Junio 2019	Julio -Agosto 2019	Septiembre Octubre 2019
1	Búsqueda bibliográfica	R			
2	Diseño del protocolo	R			
3	Aprobación del protocolo		R		
4	Ejecución del protocolo y recolección de datos			R	
5	Análisis de datos y elaboración de tesis				R

R=realizado