BENEMÉRITA UNIVERSIDAD AUTÓNOMA DE PUEBLA

FACULTAD DE MEDICINA

POSICIONAMIENTO ADECUADO DEL PACIENTE POLITRAUMATIZADO POR EL PROFESIONAL ASOCIADO EN IMAGENOLOGIA AL REALIZAR ESTUDIOS CONVENCIONALES

TESINA

PARA OBTENER EL TITULO DE:

PROFESIONAL ASOCIADO EN IMAGENOLOGIA

PRESENTA:

LILIANA TRINIDAD MELÉNDEZ PÉREZ

DIRECTOR

DRA.KARLA LUCIA HERRERA OLVERA

MEDICO RADIÓLOGO

CATEDRATICO DE LA FMBUAP

CO-DIRECTOR

DRA.IRMA ORTEGA SANCHEZ

COORDINACIÓN DE TITULACIÓN Y EFICIENCIA TERMINAL

-

INDÌCE

1. RESUMEN 3

2. INTRODUCCION 5

3. ANTECEDENTES 6

3.1 ANTECEDENTES GENERALES 6

3.2. ANTECEDENTES ESPECÍFICOS 8

3.2.1 ASISTENCIA CLINICA AL POLITRAUMATISMO GRAVE 8

3.2.2 EXAMEN DEL PACIENTE 9

3.2.3 TERMINOLOGÍA DE TRAUMATISMOS Y FRACTURAS ÓSEAS 10

3.2.3.1 TERMINOLOGIA DE ALINEACION DE LAS FRACTURAS 12

3.2.3.2 TIPOS DE FRACTURAS 14

3.2.4 REDUCCION POSFRACTURA 20

3.2.5 ESTUDIO RADIOLOGICO EN EL POLITRAUMATISMO GRAVE 20

3.2.6 PRINCIPIOS DE POSICIONAMIENTO PARA LA RADIOLOGÍA POR TRAUMATISMO 23

3.2.6.1 POSICIONES POR TRAUMATISMO ..... **¡Error! Marcador no definido.**

4. PLANTEAMIENTO DEL PROBLEMA 77

5. OBJETIVOS 77

5.1 OBJETIVO GENERAL 77

5.2 OBJETIVOS PARTICULARES 77

6. MATERIAL Y MÉTODOS 78

7. CONCLUSIONES. 78

8. BIBLIOGRAFIA 80

1. RESUMEN

El presente trabajo de tesina aborda una de la patología más importante en el sector salud es precisamente el posicionamiento radiológico del paciente politraumatizado.

Para poder entender la problemática se consultó varias fuentes de reconocidos expertos en el tema con la finalidad de tener o de tomar una postura particular como profesional con el propósito de abordarlo en la práctica diaria de quien esto suscribe.

Hay situaciones en el que el técnico radiólogo se encuentra con pacientes que se hallan enfermos y debilitados o que han sufrido un traumatismo importante y ambos casos requieren adaptaciones en el posicionamiento y en la atención. En estos casos los pacientes no pueden colocarse en las posiciones habituales de rutina, y es necesario realizar una mayor adaptación en cuanto a las técnicas.

Es así como debido a este tipo de pacientes se les debe tratar con mucha delicadeza y cautela al momento de movilizarlos para la toma de radiografías placas

Comentario [KLHO1]: Radiografías, no placas.

El conocimiento de los términos utilizados en la historia clínica de los pacientes o en las peticiones de las exploraciones permite al técnico comprender qué tipo de lesión o fractura se sospecha y cuáles son las proyecciones más importantes; esto también ayuda a conocer cómo evitar determinadas técnicas de posicionamiento o posiciones del cuerpo que pueden producir un dolor o una lesión adicional al paciente.

Cuando se obtienen imágenes de pacientes politraumatizados la eficacia y eficiencia del departamento de radiología dependen de la calidad del equipo de profesionales; esto se aplica tanto a los grupos profesionales como al departamento de radiología.

Una estrecha relación entre los departamentos de radiología y urgencia/ politraumatismos ayudará a cada grupo a comprender las distintas dificultades y permitirá superar dichos problemas y alcanzar la máxima eficiencia.

Cuando se obtiene una imagen en un paciente politraumatizado, un equipo integrado por dos personas- una colocando al paciente y la otra procesando las imágenes permitirá la máxima eficiencia.

2. INTRODUCCION

Según Espinoza J. (1), el problema del ingreso de pacientes politraumatizados en hospitales secundarios a nivel mundial se ha incrementado significativamente en los últimos años debido a diferentes causas de accidentes como choques automovilísticos, armas de fuego, arma blanca y caídas.

Esta encuesta hace referencia al manejo y localización rápidos y eficientes de los pacientes politraumatizados en unidades hospitalarias secundarias por parte de profesionales afines a la imagen para lograr buenos resultados, en la que se describen los tipos de lesión en regiones anatómicas y su correspondiente localización.

La investigación de este trabajo tuvo como propósito obtener lineamientos para la ubicación de las radiaciones de rutina requeridas en el ámbito del paciente politraumatizado, las cuales fueron desarrolladas de la siguiente manera: tórax, abdomen, pelvis, extremidades superiores e inferiores. .

Las contribuciones y contenidos descritos están dirigidos a profesionales relacionados con la imagen, profesionales de la salud y estudiantes del área médica, como asesoramiento y apoyo para los campos profesionales y la práctica clínica.

3. ANTECEDENTES

3.1 Antecedentes generales

MANEJO RADIOLÓGICO DEL PACIENTE POLITRAUMATIZADO

En este apartado nos referimos al manejo radiológico en pacientes politraumatizados. Partimos de la siguiente definición, que se entiende como “la patología traumática es un problema de salud pública mundial con dos características relacionadas: afecta a poblaciones jóvenes, especialmente incapacitantes. cuya morbilidad y mortalidad han disminuido sustancialmente en los últimos años”

Mantener actualizado el conocimiento de las técnicas de imagen para pacientes politraumatizados nos ayuda a reducir la morbimortalidad de los pacientes, sin embargo, la adherencia a los protocolos clínicos será más efectiva y diagnóstica a través de guías de actuación, algoritmos clínicos, integración multidisciplinar, mejor tiempo de ejecución Utilidad, tiempo de respuesta o dosis de radiación administrada.

EPIDEMIOLOGÍA

Según Artigas Martín JM (4) El politraumatismo predomina en los hombres y es la primera causa de muerte en personas menores de 45 años y entre la tercera y quinta causa de muerte a nivel mundial para todos los grupos de edad.

Asimismo, tiene un impacto no solo en la salud del paciente, sino también en la sociedad, lo que se relaciona con el costo moral (años de vida que se pueden perder), el físico (secuelas) y el económico (gastos médicos, días perdida, invalidez en el trabajo).

El estudio de Martí De Gracia (5) sí describió un riesgo significativo de que los pacientes politraumatizados sufrieran lesiones en diversas áreas anatómicas por trauma biomecánico. Además, vale la pena mencionar que un tercio de los pacientes no recuperaron total o parcialmente sus habilidades laborales anteriores.

La tasa general de mortalidad por traumatismos estuvo entre el 4 % y el 20 %, y las lesiones en la cabeza representaron más de la mitad, seguidas de las lesiones pélvicas/de cadera y torácicas. Las lesiones de la médula espinal, musculoesqueléticas y abdominales se asocian con menos efectos fatales pero pueden tener secuelas graves. En particular, las muertes traumáticas son muy precoces, con casi el 80% de los casos que ocurren dentro de las primeras 24 horas después del trauma. En su distribución, hay tres etapas:

1. Inmediatamente de repente (50%). Ocurre en la escena de un accidente en cuestión de segundos o minutos debido a una lesión incompatible con la vida (p. ej., hemorragia masiva o fractura del tronco encefálico).
2. Temprano (30%). Desde los primeros minutos hasta varias horas (<<Golden Time>>): obstrucción de la vía aérea, neumotórax a tensión, shock hipovolémico por sangrado oculto, traumatismo craneoencefálico grave, etc.
3. Llegar tarde (20%). De días a semanas después del traumatismo: Complicaciones de sepsis, insuficiencia multiorgánica o edema cerebral refractario. Artigas Martín JM (4)

Boffard KD (6) explicó que las políticas preventivas desempeñan un papel importante en la reducción de la morbilidad y la mortalidad inducidas por traumatismos, y también necesitan minimizar las lesiones secundarias resultantes de un manejo deficiente.

En los Estados Unidos, los traumas múltiples afectan a jóvenes y adultos por igual. Son la tercera causa de muerte entre las edades de 1 a 44 años. El 61% de las muestras de trauma y el 65% de los casos hospitalizados correspondieron a pacientes menores de 45 años. Sin embargo, aquellos ≥65 años de edad tenían un mayor riesgo de lesiones fatales y estadías hospitalarias más prolongadas. El cincuenta por ciento de las muertes ocurrieron minutos después de la lesión y la mayoría de las muertes inmediatas se debieron a una hemorragia masiva o daño a los nervios. Los datos de la autopsia sugieren que la lesión y la hemorragia del SNC son responsables del 40-50% y del 30-35% de todas las muertes por trauma, respectivamente.

En Sudáfrica, la tasa de homicidios es muy alta (56 por cada 100.000 habitantes), al igual que la tasa de colisiones entre vehículos
Hay otras partes del mundo, como Australia y el Reino Unido, donde el traumatismo penetrante es raro. Sin embargo, el número de politraumatismos por vehículos a motor, caídas y actividades recreativas es considerable, la mayoría de los cuales se dan entre los ancianos.

Por lo tanto, para determinar el protocolo de evaluación radiológica inicial para pacientes politraumatizados, se deben incluir radiografías de columna cervical, tórax y pelvis, así como estudios de columna torácica y lumbar, e investigaciones adicionales basadas en la lesión.

3.2. ANTECEDENTES ESPECÍFICOS

ESTUDIO RADIOLOGICO EN POLITRAUMATISMO GRAVE

La exploración física del paciente crítico es difícil, con hallazgos clínicos ambiguos o erróneos hasta en un 20-50% de los casos, pero no imposible (inconsciente o intubado).
Por tanto, las imágenes diagnósticas son el estándar para la exploración del paciente, y su localización debe guiarse más por los signos y mecanismos lesionales que por los síntomas del paciente.
El enfoque ideal debe ser rápido, sistemático y detallado, que permita la identificación inmediata de las lesiones que amenazan la vida. (1)

3.2.1 ASISTENCIA CLINICA AL POLITRAUMATISMO GRAVE

Comentario [KLHO2]: Todo el trabajo debe tener la misma letra, tamaño, color y estar justificado ya que se ve disparejo.

"En un principio, los pacientes politraumatizados son pacientes que ponen en peligro su vida sin conocer la causa, por lo que sus planes de tratamiento deben centrarse en un análisis sistemático y exhaustivo de las posibles lesiones de riesgo. El concepto de <<prime time>> hace referencia al mejor pronóstico asociado a los pacientes con TP cuando todas las lesiones graves sean finalmente

tratadas dentro de este marco de tiempo.Inmediatamente las condiciones que amenazan la vida (vías aéreas permeables, neumotórax a tensión/presión arterial) deben identificarse y tratarse simultáneamente de manera sistemática y escalonada, mientras se identifica la terapia de primera línea dirigida a controlar la hemostasia y prevenir complicaciones mayores (cirugía de control de daños).(7)
Entonces, como mencionó Motta-Ramírez, el manejo de pacientes politraumatizados es una carrera contra el tiempo. El reloj comienza a funcionar desde el momento en que ocurre el evento. La hora principal es la primera hora después de una lesión, durante la cual se debe evaluar sistemáticamente al paciente y se deben identificar todas las lesiones potencialmente mortales.

Para ello, el protocolo clínico reconocido a nivel mundial es Advanced Trauma Life Support (ATLS®), que hoy en día es el estándar de atención para el CPT. Como última prioridad, en la revisión preliminar se investigó la presencia de daño nervioso. Asegúrese siempre de la inmovilización cervical hasta que no se verifique ningún daño mediante tomografía computarizada (TC).
En la primera etapa, solo se obtienen radiografías de tórax y pelvis y ultrasonido focalizado en trauma (FAST). Posteriormente, durante una revisión secundaria, se realizará una evaluación "de la cabeza a los pies", junto con los estudios de imágenes asociados. tomar un examen
La mejor garantía para el uso del diagnóstico por imagen en las áreas de ingreso de pacientes críticos es la presencia del radiólogo como miembro activo del equipo. (4)

3.2.2 EXAMEN DEL PACIENTE

Cuando el médico haya evaluado el estado de conciencia (px) del paciente, haya confirmado una vía aérea despejada, un buen intercambio respiratorio, una respiración adecuada y el control de cualquier sangrado significativo, la siguiente etapa será un examen completo. cuidado. El paciente estará completamente desnudo, use tijeras si es necesario.

Debe evitarse cualquier movimiento de la víctima hasta que se complete el examen; si se sospecha una fractura vertebral, debe colocarse sobre una mesa. Si era necesario mover al paciente para el examen o el tratamiento girando al paciente, "giraría como un rodillo", manteniendo la columna recta, sin flexionar ni extender. Si el paciente se queja de dolor localizado o lesión importante, el examinador se centrará inmediatamente en esa zona. (9)

Después de que un médico haya evaluado una lesión importante o aparente, se realiza un examen sistemático integral para evitar que la lesión asociada pase desapercibida. Las lesiones inadvertidas pasan desapercibidas porque no se ha realizado un examen detallado de todo el cuerpo, lo que generalmente significa regresar al departamento de rayos X uno o dos días después para las radiografías que se deben realizar al ingreso.

Aunque no haya síntomas, el examen requerido debe incluir las siguientes áreas: cabeza, cuello, tórax, abdomen, pelvis, genitales, recto y extremidades. (9)

3.2.3 TERMINOLOGÍA DE TRAUMATISMOS Y FRACTURAS ÓSEAS

La radiografía traumatológica y quirúrgica requiere el conocimiento de la terminología específica de estas afecciones, como los términos fractura y dislocación.

El conocimiento de la terminología utilizada en el historial médico del paciente o en la solicitud de examen le permite al técnico comprender el tipo de lesión o fractura que se sospecha y, lo que es más importante, predecir.

También ayuda saber cómo evitar ciertas técnicas de posicionamiento o posiciones del cuerpo que pueden causar dolor o lesiones adicionales. (10)

Luxación

Una luxación ocurre cuando un hueso se desplaza de una articulación o cuando el contacto articular de los huesos que forman la articulación se pierde por completo.

Las luxaciones de hombro, dedo (pulgar), rótula y cadera son las más frecuentes en los traumatismos.

Las luxaciones a menudo se pueden identificar clínicamente por la forma o disposición anormal de áreas del cuerpo, y cualquier movimiento de estas áreas

puede ser doloroso y debe evitarse. Al igual que con las fracturas, se deben obtener radiografías de la luxación en dos planos a 90º entre sí para mostrar el grado de desplazamiento. (10)

Imagen 1. Proyección anteroposterior de hombro que muestra luxación

Luxación de hombro, proyección AP (10)

Si el hueso se ha recolocado después de la lesión, aún puede haberse producido una lesión, y es necesario realizar como mínimo dos proyecciones de la articulación afectada para evaluar el daño y posibles fracturas por avulsión.(10)

En el siguiente esquema se muestra una luxación parcial en la que una vértebra se ha desplazado hacia atrás.

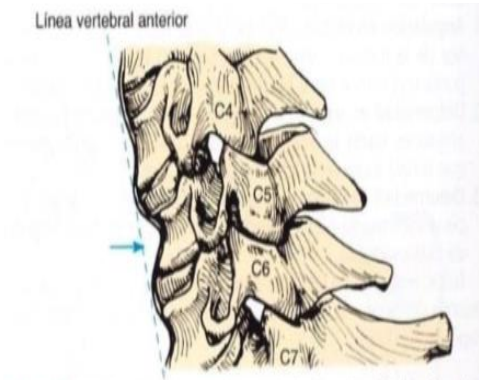

Esquema 1 Vértebra C5 desplazada hacia atrás. (10).

- Esguince

La rotación o torsión forzada de la articulación puede resultar en una ruptura parcial o desgarro de los ligamentos de soporte sin dislocación.
Los esguinces pueden causar daños graves a los vasos sanguíneos, tendones, ligamentos o nervios asociados. Puede ser doloroso y debe manejarse con cuidado durante la radiología. Inflamación severa y decoloración secundaria a sangrado de un vaso sanguíneo roto, generalmente con un esguince severo. Los síntomas son similares a los de las fracturas y las radiografías pueden ayudar a diferenciar un esguince de una fractura. (10)

Fractura

Ruptura en un hueso
Ante una potencial fractura, el técnico debe extremar el cuidado al mover y posicionar al paciente para evitar mayores lesiones o desplazamiento de los fragmentos fracturados. El técnico no debe forzar las extremidades o partes del cuerpo al colocarlas. Si la fractura es obvia o cualquier movimiento se acompaña de dolor intenso, se debe ajustar la posición si es necesario. (10)

3.2.3.1 TERMINOLOGIA DE ALINEACION DE LAS FRACTURAS

Aposición

- La aposición es una alineación o desalineación que describe la relación de los ejes largos de los fragmentos fracturados:

1. Aposición anatómica: alineación ANATÓMICA de los extremos de los fragmentos óseos fracturada, en la que los extremos de los fragmentos contactan entre sí.
2. Falta de aposición (separación): los extremos de los fragmentos están separados y no contactan (como sucede en caso de tracción excesiva):

Esquema 2. Falta de Aposición (10)

3. Aposición en bayoneta: fractura con superposición de fragmentos, y las diáfisis, pero no los extremos, contactan

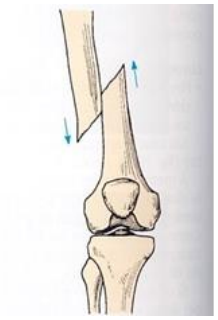

Esquema 3 Aposición en Bayoneta (10)

Angulación

- La angulación hace referencia a la perdida de alineación.

Hay tres términos para describir el tipo o la dirección de un ángulo:

1. Ángulo del vértice: describe la orientación o el ángulo del vértice de una fractura, como un vértice interno o externo, donde la punta o el ápice de la fractura apunta hacia adentro o hacia afuera.

2. Deformidad en varo: la región distal del fragmento distal está inclinada hacia la línea media del cuerpo y el vértice externo está desplazado de la línea media.

3. Deformidad en valgo: opuesto al varo, el vértice apunta a la línea media (vértice interno), el segmento distal se aleja de la línea media.
NOTA: La inversión y la eversión también se utilizan como términos para la inversión y la eversión de la tensión. (10)

1.2.3.2 TIPOS DE FRACTURAS

Kennetl. Bontrager nos hace referencia al describir las fracturas donde utilizan diversos términos con los que más se encuentran los Profesionales Asociados en Imagenología

- **Fractura simple** *(cerrada)*: Fractura en la que el hueso no se rompe a través de la piel.
- **Fractura compuesta**(abierta): Fractura en la que el hueso protruye a través de la piel

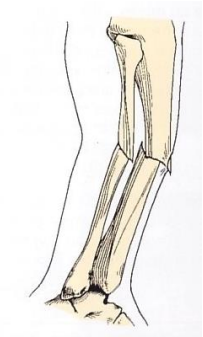

Esquema 4 Fractura Compuesta Tibia-Peroné (10)

- **Fractura incompleta** (parcial) Esta fractura no atraviesa todo el hueso. (El hueso no se rompe en dos piezas) Es la más frecuente en niños.

  Los dos tipos principales de fracturas incompletas son:

Fractura en rodete: Este cingulado cortical se caracteriza por una expansión anular o localizada de la corteza con poco o ningún desplazamiento y ruptura cortical incompleta.

Fractura en tallo verde: La fractura se produce en un solo lado.

La corteza de un lado del hueso está rota y el otro lado está doblado.

Al estirar el hueso, se puede ver una línea de fractura leve en la corteza en un lado del hueso y una protuberancia o aspereza leve en el otro lado.

Esquema 5 Fractura en Tallo verde Cúbito (10)

Esquema 5 Fractura en Tallo verde Cúbito (10)

- **Fractura completa**: En esta fractura, la rotura es completa e incluye toda la zona transversal del hueso. El hueso se rompe en dos piezas.

Los tres tipos principales de fracturas completas son:

1. **Fractura transversa**: la fractura es transversa casi en ángulo recto con el eje largo del hueso.
2. **Fractura oblicua**: la fractura se produce a través del hueso en ángulo oblicuo.
3. **Fractura en espiral**: en esta fractura, el hueso se ha retorcido y la fractura traza una espiral alrededor del eje longitudinal.

Esquema 6. Fractura en espiral -Fémur (2)

- **Fractura conminuta**: En esta fractura, el hueso se astilla o aplasta en la zona del impacto, produciendo dos o más fragmentos.

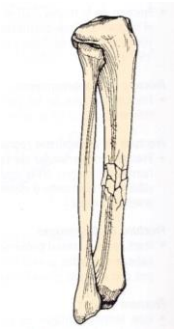

Esquema 7 Fractura Conminuta Tibia (10)

A continuación, se presentan tres tipos de fracturas conminutas que tienen consecuencias importantes en el tratamiento y el pronóstico, por la posible y sustancia alteración de la sangre.

1. Fractura segmentaria: tipo de fractura doble en la que dos líneas de fractura separan un segmento óseo definido.
2. Fractura de mariposa: fractura conminuta, con dos piezas, una a cada lado de la pieza principal, que tiene forma de cuña, algo similar a las alas de una mariposa.
3. Fractura astillada: una fractura conminuta en la que el hueso se divide en fragmentos pequeños, delgados y transparentes.

Fractura impactada: En este tipo de fractura, un segmento está firmemente incrustado en otro segmento, como la diáfisis, en la cabeza o en la parte final. Por lo general, ocurre en el extremo distal o proximal del fémur, el húmero o el radio.

Esquema 8 Fractura Impactada Radio (10)

Fracturas de nombre específico

A continuación, se muestran algunos ejemplos y descripciones de fracturas <<con nombre>>, según el tipo de lesión o la persona que las identifico.

Fractura de Barton: Fractura intraarticular del labio posterior del radio distal.

- **Fractura de Beisbol (martillo):** Esta fractura de la falange distal es causada por una pelota que golpea la punta de un dedo extendido. La articulación interfalángica distal (IFD) está parcialmente flexionada y suele haber una fractura por avulsión en la base posterior de la falange distal.

- **Fractura de Bennett :** Esta fractura longitudinal se produce en la base del primer hueso metacarpiano, la línea de fractura entra en la articulación carpometacarpiana y suele implicar una luxación o subluxación posterior.
- **Fractura del boxeador:** Esta fractura a menudo afecta el extremo distal del quinto metacarpiano y el ángulo del vértice posterior se ve mejor en una proyección lateral. Ocurre al golpear a alguien o contra algo.

- **Fractura de colles:** Esta fractura de muñeca, en la que se fractura el radio distal y el fragmento distal se desplaza hacia atrás (cuerno anterior del vértice), se produce por una caída sobre el brazo extendido.
- **Fractura de Hangman**
  Esta fractura se produce en los pedículos del axis(C2), con o sin desplazamiento de C2 0 C3.
- **Fractura de Hutchinson(del chofer):**
  Es una fractura intraarticular de la estiloides radial (el nombre proviene de la manivela para arrancar el automóvil, que golpea la parte exterior del antebrazo distal cuando se enciende el motor).
- **Fractura de Monteggia**
  Las fracturas de la mitad proximal del cúbito, así como la luxación de la cabeza radial, pueden ocurrir cuando se dan golpes defensivos con el antebrazo levantado.
- **Fractura de Pott**
  Este término antiguo se utiliza para describir fracturas completas de la parte distal del peroné, lesiones graves del tobillo, incluido el daño de los ligamentos, y fracturas frecuentes de la parte distal de la tibia o del maléolo interno.
- **Fractura de Smith (Colles inverso)**
  Es una fractura del radio distal, con desplazamiento anterior (angulación del vértice posterior).

Otros tipos de fracturas

- ***Fractura por avulsión***

Fracturas por tensión en tendones o ligamentos en la zona articular. Los tendones o ligamentos unidos separan o separan fragmentos de hueso.

- **Fractura con esquirla***:* Esta fractura incluye un fragmento óseo aislado. (No es lo mismo que una fractura por avulsión.)
- ***Fractura por compresión****:* Este tipo de fractura vertebral es causada por una lesión de tipo compresión que colapsa o aprieta el cuerpo vertebral.
  Una reducción en la dimensión vertical del cuerpo vertebral anterior generalmente se ve en una radiografía.
- ***Fractura deprimida:*** (a veces llamada fractura de "ping-pong"): el fragmento se hunde en el cráneo para fracturarse. Se ven como una pelota de ping pong apretada por un dedo, pero si la muesca se puede levantar de nuevo, prácticamente puede volver a su posición original.
- ***Fractura epifisaria****:* Es una fractura de la placa epifisaria, la unión de la epífisis con la diáfisis, es una de las más propensas a fracturas de huesos largos en niños. Los radiólogos suelen utilizar la clasificación de Salter-Harris (salter1-5) para describir la gravedad y los indicadores de pronóstico razonables de estas fracturas.
- **Fractura: patológica:**Estas fracturas se deben a una osteopatía, como osteoporosis, neoplasia u otras enfermedades óseas.
- **Fractura estrellada:** En este tipo de fractura, la línea de fractura se irradia en forma de estrella desde el centro de la lesión. El ejemplo más común de este tipo de fractura ocurre en la rótula, generalmente causada por el golpe de la rodilla contra el tablero en un accidente automovilístico.
- **Fractura de estrés o fatiga:** : (a veces llamado fractura de <<marcha>>)
  Este tipo de fractura no es traumática. Esto ocurre debido a la tensión repetida en los huesos, como al caminar o correr. Estas fracturas suelen ocurrir en la diáfisis media de los huesos metatarsianos si son debidas a la marcha, y en la diáfisis distal de la tibia si son debidas a la carrera. Las fracturas por estrés a menudo son difíciles de visualizar radiográficamente y

solo pueden visualizarse mediante la formación de callos en el sitio de la fractura o mediante gammagrafías ósea.

- **Fractura trimaleolar:** Esta fractura del tobillo afecta a los maléolos interno y externo y a la punta posterior de la tibia distal.

- **Fractura de penacho o por estallido:** Esta fractura conminuta de la falange distal puede estar causada por un golpe en la parte distal de un dedo o del pulgar.

3.2.4 REDUCCION POSFRACTURA

Reducción cerrada.

Los fragmentos de la fractura se manipulan para reorganizarlos e inmovilizarlos en un yeso o una férula. La reducción cerrada es un procedimiento no quirúrgico.

Reducción abierta .En varias fracturas con desplazamiento o fragmentación significativos, se requiere cirugía. Exponga el sitio de la fractura y, si es necesario, coloque tornillos, placas o clavos para mantener la alineación de los fragmentos óseos hasta que se produzca un crecimiento óseo nuevo. Esto se llama reducción abierta con fijación interna (rafi).

Las reducciones abiertas y cerradas generalmente requieren radiografías de seguimiento después de la reducción.

Estas radiografías deben incluir dos proyecciones mutuamente perpendiculares para evaluar adecuadamente la reducción de la fractura.

La fluoroscopia con arco en C portátil se usa cada vez más para reducciones abiertas y cerradas.

3.2.5 ESTUDIO RADIOLOGICO EN EL POLITRAUMATISMO GRAVE

Radiografía simple

"La clásica tríada anteroposterior torácica, cervical y pélvica que utiliza un dispositivo portátil puede proporcionar información que afecta directamente al diagnóstico y tratamiento del TP. Se utiliza como una detección rápida para identificar lesiones graves que pueden requerir un tratamiento específico inmediato y la mayoría de los algoritmos, incluyendo ATLS, continuar incluyéndolo en las evaluaciones primarias Las principales ventajas de las radiografías simples en la sala de emergencias son las siguientes: (11)

• Velocidad: la tecnología digital brinda acceso casi instantáneo al escaneo. Se pasa tiempo esperando las medidas de reanimación para colocar el chasis o transportar el chasis. El equipo de investigación alemán de PT señaló que el tiempo para realizar radiografías de tórax y pelvis desde el ingreso fue de entre 8 y 24 minutos.

• Accesibilidad: Inspecciones portátiles en salas clave. La principal ventaja frente a la TC y por tanto su indicación depende de la situación clínica del paciente y de la proximidad de la sala de TC.

• Información importante: hemotórax/neumotórax, fractura severa, etc.

• Radiación mínima: bajo costo, interpretación familiar.

Radiografía simple de tórax

Puede identificar rápidamente lesiones inmediatas que ponen en peligro la vida, así como la ubicación de tubos y conductos. Para la mayoría de las lesiones torácicas traumáticas, la radiografía portátil es menos sensible y específica que la TC, y la información adicional de la TC puede conducir a cambios en el tratamiento de un número considerable de pacientes. (once)

Radiografía de columna cervical

Las lesiones cervicales ocurren en el 5% al 10% de los pacientes con PT, y hasta el 20% de estos pacientes no se diagnostican inicialmente. Un tercio de las fracturas de la columna cervical son clínicamente significativas y las secuelas son graves: el 80% de las lesiones de la médula espinal son el resultado de lesiones múltiples. La estructura anatómica lesionada con mayor frecuencia es el cuerpo vertebral. El 55% de las fracturas vertebrales

en PT fueron a nivel cervical. En este nivel, C2 y C1 son las localizaciones más frecuentes, seguidas de C6 y C7, aunque las mejoras en las técnicas de imagen han permitido detectar lesiones en otros niveles.

Los estudios de radiología de columna cervical forman parte del abordaje inicial clásico del TP, y aunque el protocolo de estudio de columna cervical incluye de tres a cinco proyecciones, está limitado en TP severo por la necesidad de colaboración en el resto. Las proyecciones laterales, por sí solas, son capaces de detectar el 60-70% de las lesiones. Las dos causas más comunes de error son la técnica insuficiente y no incluir todas las vértebras. (11)

Radiografía de pelvis

Del 4% al 9% de los pacientes con trauma cerrado tienen trauma del anillo pélvico. Su presencia implica un alto riesgo asociado con frecuente asociación con el desarrollo de shock hipovolémico y otras lesiones graves. La mortalidad asociada con las fracturas pélvicas oscila entre el 5 y el 16 %; se eleva al 27 % en entornos hemodinámicamente inestables y al 55 % en fracturas abiertas. De estas muertes, la mitad estuvo directamente relacionada con fracturas pélvicas y el resto con otras lesiones relacionadas. El tipo de fractura y el grado de desplazamiento inicial suelen estar relacionados con la intensidad del shock hipovolémico, pero cualquier tipo de fractura puede provocar un sangrado masivo.

Las fracturas pélvicas suelen ir acompañadas de otras lesiones, por lo que son un signo de traumatismo grave: se asocian a lesión cerebral (26-55%), abdominal (16-26%), lesión torácica (probabilidad de lesión aórtica) multiplicada por seis) o del tracto urinario (uretra: 4-17%, vejiga 5-25%). Las lesiones de los nervios periféricos (10%) se presentan con fracturas del anillo pélvico posterior.

Las radiografías anteroposteriores de la pelvis pueden utilizarse como estudio preliminar en pacientes hemodinámicamente inestables.

La presencia de una fractura pélvica significa un 32 % de probabilidad de sangrado abdominal y un 52 % de probabilidad de sangrado retroperitoneal.

Los patrones de fractura pélvica son indicadores de una lesión de tejidos blandos asociada.

En presencia de lesiones inestables del anillo pélvico, se puede estimar la probabilidad de lesión de las arterias adyacentes, generalmente en el área de las arterias ilíacas internas.

Las radiografías pélvicas anteriores y posteriores son menos sensibles, especialmente en lesiones de localización posterior, y tienen una utilidad limitada para determinar la estabilidad. Por lo general, requiere mucho tiempo e interfiere con los procedimientos de reanimación, por lo que ya no se recomienda en pacientes hemodinámicamente estables. (11)

3.2.6 PRINCIPIOS DE POSICIONAMIENTO PARA LA RADIOLOGÍA POR TRAUMATISMO

Los principios para el posicionamiento en la radiología por traumatismo y portátil son similares a la radiografía general de rutina, La principal diferencia puede resumirse con la palabra adaptación.

Cada paciente traumático y cada situación son únicas, y el técnico debe evaluar al paciente y adaptar los ángulos del rayo central y la colocación del registro de imagen, si es necesario.

PRINCIPIO 1. DOS PROYECCIONES A 90º ENTRE SÍ CON ALINEACIÓN DE RAYO CENTRAL-REGION-REGISTRO DE IMAGEN REAL

Según Kennedy. Bontrager, John P. Lampiagno El Principio 1 establece que la radiología traumatológica normalmente requiere dos proyecciones a 90º (o en ángulo recto entre sí) mientras se mantiene la alineación de registro del área del rayo central de la imagen real.

Las proyecciones preferidas son AP o PA verdaderas y proyección lateral verdadera, que se logra girando el área del cuerpo (posicionamiento estándar) o ajustando el rayo central y el registro de la imagen si es necesario.

(adaptado a la localización del trauma). De esta manera, la alineación del registro de la imagen de la región del rayo central se puede mantener incluso si el paciente no puede girar.

Un ejemplo se muestra en las Figuras 9 y 10, donde se obtuvieron imágenes AP y laterales reales del pie sin doblar ni mover la extremidad inferior. La proyección AP se logra inclinando el rayo central y grabando la imagen con respecto al pie, manteniendo la alineación deseada.

Los mismos principios de adaptación se pueden aplicar a cualquier parte del cuerpo.

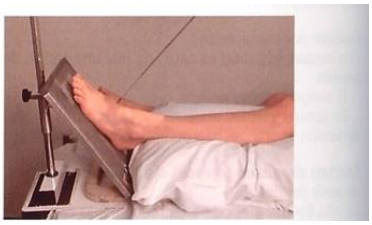

Esquema 9 AP de pie posicionamiento para adaptación de traumatismo (10)

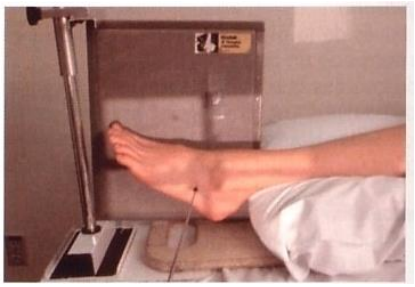

Esquema 10 lateral de pie

Excepto para el inicio AP (PA) y el paisaje verdadero. Debido a la condición del paciente, a veces puede no ser posible mantener la relación de registro de imagen-área-rayo central estándar para obtener proyecciones AP (PA) y laterales verdaderas. Es posible que no sea posible debido a obstáculos inevitables, como férulas, aparatos ortopédicos para la espalda, barras de

tiro u otros equipos. Los técnicos aún deben tratar de tener ambas proyecciones lo más cerca posible de los 90º, incluso si las proyecciones están parcialmente inclinadas. Use una sola proyección solo como último recurso. Cuando estas excepciones son inevitables, deben anotarse en el registro del paciente o en la solicitud de exploración, explicando por qué son diferentes de la norma.

Excepciones a la alineación del registro de imágenes del área del rayo central. Por lo general, este principio implica colocar registros de imágenes en ángulo recto o perpendicular al rayo central para minimizar la distorsión del área. Sin embargo, en el caso observado en la Figura 11, se puede mantener la relación rayo central-área, pero no la relación área-registro de imagen.

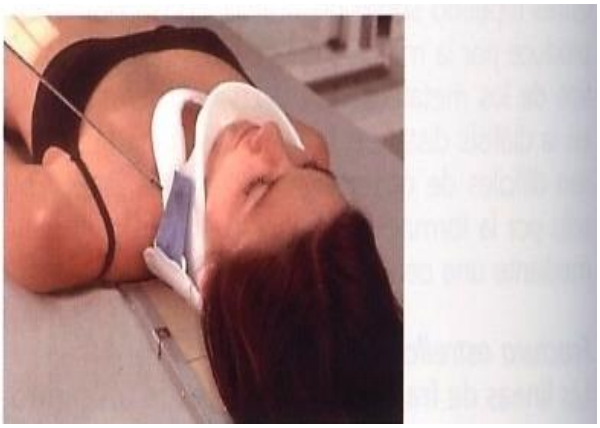

Esquema 11 excepción, de la columna cervical oblicua para traumatismo el receptor de imagen no está perpendicular al rayo central.

En este ejemplo, la columna cervical oblicua se obtiene con el paciente en decúbito supino y con el registro de imagen plano sobre la mesa bajo el paciente. Ello dará lugar a cierta distorsión de la región, pero en radiología por traumatismo puede ser una opción aceptable.

PRINCIPIO 2. INCLUYE TODA LA ESTRUCTURA O AREA TRAUMATICA EN EL REGISTRO DE IMAGEN

El principio 2 de la radiología del trauma establece que es importante incluir toda la estructura examinada en la imagen radiográfica para garantizar que no se pase por alto ninguna patología. Esto requiere elegir un registro de imágenes lo suficientemente grande o usar múltiples registros de imágenes si es necesario. extremidades superiores e inferiores. Si la solicitud de exploración de un paciente traumatizado incluye los huesos largos del brazo o la pierna, se deben incluir ambas articulaciones para evitar posibles fracturas secundarias alejadas de la lesión primaria. Un ejemplo de ello sería una solicitud de exploración postraumática de la pierna (tibia y peroné) con daño en la zona distal.
Si la pierna del paciente es demasiado larga para incluirla en una sola imagen, es posible que se requiera una segunda imagen más pequeña de la rodilla para incluir la región tibioperonea proximal. Las fracturas de tibia distal también pueden ir acompañadas de fracturas secundarias del peroné proximal. El principio de incluir dos articulaciones se aplica a la proyección AP y lateral.

Imagen 2 Ap de pierna y tobillo distal(10)

Imagen 3 Lateral de pie y tobillo distal(10)

La regla <<siempre contiene una articulación>>. En todos los exámenes de seguimiento de las extremidades inferiores y superiores, siempre incluya al menos la articulación más cercana al área lesionada. No hay excepciones a esta regla, incluso si la fractura que se ve en la imagen anterior estaba en el medio de la diáfisis.

Siempre se debe incluir la articulación más cercana al sitio de la fractura.

Hueso de tórax y abdomen. El principio 2, que incluye toda la estructura o el área del trauma, también se aplica a estas regiones corporales más grandes. Por ejemplo, el abdomen de un paciente grande puede requerir dos imágenes transversales para incluir todo el abdomen. Esto también se puede utilizar para la cavidad torácica ósea.

Vigas laterales y horizontales. Los pacientes traumatizados suelen estar en decúbito supino y las vistas laterales suelen requerir una vista de haz horizontal (lateral). Se debe tener cuidado para que el haz de rayos X divergente no proyecte áreas del cuerpo más allá de la grabación de la imagen, especialmente cuando la grabación de la imagen se coloca directamente en el borde junto al paciente. Esto se aplica a la columna vertebral, el cráneo y otras áreas que descansan directamente sobre el tablero. En los esquemas 12 y 13 se pueden ver ejemplos de proyecciones de fascículos horizontales transversales del cráneo, con y sin lesión de la médula espinal. Si se sospechan lesiones en la columna, la cabeza y el cuello no se pueden mover ni elevar, por lo que no se puede colocar un soporte o cojín entre la cabeza y el respaldo.

Si el cuadro de registro de imágenes se coloca cerca del borde de la cabeza del paciente, el haz de rayos X divergente proyectará la parte posterior del cráneo fuera del registro de imágenes.

Para evitar cortar la parte posterior del cráneo en este caso, se puede mover al paciente al borde de una mesa o carro y colocar la grabación de imágenes por debajo del nivel de la mesa (Esquema 13). Esto puede conducir a un mayor DOI. La ampliación resultante. En estos casos, esta es una opción aceptable.

Esquema 12 Lateral de cráneo con haz horizontal sin posible lesión espinal (cabeza elevada de la parte superior de la mesa) (10)

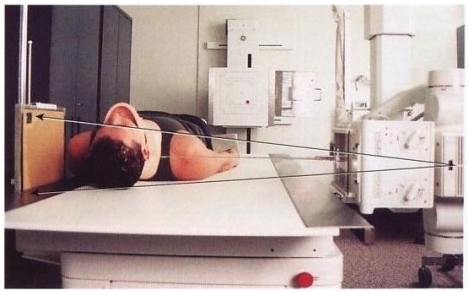

Esquema 13 Con posible lesión espinal, la cabeza no puede ser elevada ni movilizada (el chasis se coloca debajo de la parte superior de la mesa para evitar el corte del cráneo posterior)(10)

Si se ha descartado una fractura o subluxación de la columna cervical en una radiografía de la columna cervical, se puede levantar la cabeza y sostenerla con una esponja para evitar una incisión craneal posterior.

3.2.6.1 POSICIONES POR TRAUMATISMO

1. AP DE TORAX

Advertir. En caso de posible lesión de la médula espinal o traumatismo grave, no se debe intentar mover al paciente. En estos casos, el paciente suele estar sobre la mesa. Pida al personal médico que le ayude a colocar el registro de imágenes debajo de la mesa.

Factores técnicos

- Tamaño del registro de imagen: 35×43cm, transversal, de promedio, para pacientes de constitución grande.
- Intervalo: 90-120 KV, según que se necesite o no una parrilla o rejilla.

- Protección. Colocar un protector sobre la región pélvica, si el paciente está en edad fértil.
- Rayo central: Dirigir el rayo central unos 7-10 cm por debajo de la escotadura yugular.
- Angular el rayo central de 3 a 5º caudal, o elevar ligeramente la cabecera de la cama, para colocar el rayo central perpendicular al eje longitudinal del esternón (salvo que la parrilla lo impida). Esto simula la proyección PA e impide que las clavículas tapen los vértices pulmonares
- DFP=122 A 180CM, si es posible
- Respiración. Exponer al final de una segunda inspiración plena.

Comentario [KLHO3]: Las imágenes no pueden quedar con este pie de foto.

Esquema 14 AP decúbito dorsal- junto a la cama del paciente (RC transversal):RC de 3 a 5° Caudal, perpendicular al esternón(10)

Lateral de Tórax Opcional: Puede obtenerse una imagen lateral utilizando un rayo central con haz horizontal, si el paciente puede levantar los brazos por lo menos a 90º. Colocar el registro de imagen paralelo al PMS, con la parte superior a unos 5cm por encima del nivel de los hombros. Colocar al paciente sobre una almohadilla radiolucente para centrar el tórax con el registro de imagen, centrar el rayo central horizontal a nivel de T7.

Proyección AP en decúbito lateral. Para determinar niveles aerolíquidos cuando el paciente no puede levantarse hasta la posición erecta, puede obtenerse una proyección en decúbito lateral en la cama, con el registro de imagen colocado detrás del paciente o en una camilla delante del soporte del registro de imagen, como muestra el esquema 15. Colocar almohadillas radiolucentes bajo el tórax y los hombros y levantar los brazos, por encima de la cabeza. La alineación rayos central-región-registro de imagen y el centrado son similares a la AP en decúbito supino, con las adaptaciones necesarias para el decúbito.

Comentario [KLHO4]: Lo referido para las imágenes.

Esquema 15 Decúbito Lateral (AP), haz horizontal para detectar posibles niveles hidroaéreos.(10)

2. AP OBLICUA Y LATERAL DE ESTERNON

En una vista AP/PA normal, es casi imposible ver el esternón radiográficamente porque este hueso delgado y plano siempre se superpone a las vértebras dorsales. Sin embargo, el esternón se puede visualizar superponiéndolo a un contorno uniforme del corazón.

Para pacientes en decúbito supino, esto requiere la posición OPI o el ángulo del rayo central medial lateral equivalente.

factores técnicos

- Tamaño del registro de imagen: 24×30cm o 30×35cm.
- Registro de imagen transversal para un paciente en decúbito supino con un rayo central en ángulo medio lateral para evitar el corte de la parrilla.
- Intervalo: 60-70 KV con parrilla.
- Se pide a los pacientes que puedan colaborar que respiren suavemente, con respiraciones cortas para el movimiento de pulmones y costillas, con poco movimiento del esternón.
- DFP =100CM
- Protección. Colocar un protector en la región pélvica si el paciente está en edad fértil.

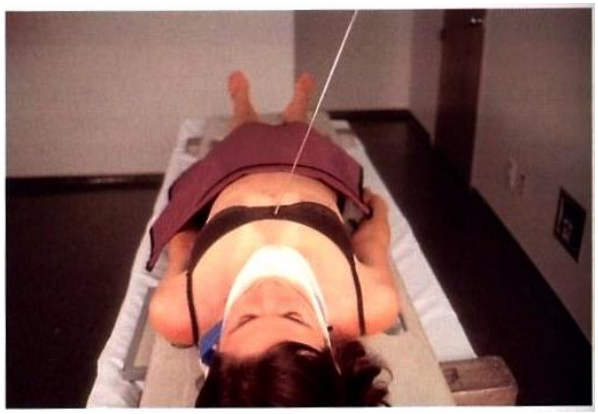

Esquema 16 AP (Oblicua) en decúbito dorsal de esternón: el paciente permanece en decúbito dorsal; Angulo medio lateral del RC de 15 a 20°; parrilla transversal para evitar el corte(10)

- Posición y rayo central: Si el paciente no puede girarse, mantener la alineación rayo central-región-registro de imagen de una posición OPI angulando el rayo central de 15 a 20° en posición OPI con el rayo central perpendicular al registro de imagen. Asegurar que la parrilla está correctamente alineada si se utiliza el método de angulación del rayo central.

- El rayo central debe ser perpendicular al centro del esternón, con el registro de imagen centrado con el rayo central.
- Colocar la parte superior del registro de imagen a unos 4 cm por encima de la escotadura yugular, con el registro de imagen centrado con el rayo central proyectado.

Lateral, haz horizontal Esquema 17

- Con el paciente en decúbito supino, colocar los brazos a los lados, con los hombros hacia atrás.
- Colocar el registro de imagen de la parrilla al lado del paciente, paralelo al PMS, centrado en el punto medio del esternón (a medio camino entre el manubrio y la apófisis xifoides).
- Colocar el rayo central horizontal con el esternón medio.
- Exponer en inspiración plena.

Esquema 17 Lateral de Esternón RC con haz horizontal hacia el centro del esternón (10)

3. AP DE COSTILLAS POR ENCIMA O DEBAJO DEL DIAFRAGMA Y OBLICUA

Si el paciente puede colocarse en posición vertical, es menos doloroso que dispararle a las costillas en posición supina porque el peso del cuerpo descansa sobre el área lesionada. Los oblicuos anteriores o posteriores estarán determinados por el área afectada. El trauma severo requiere adaptación a la posición oblicua, con los rayos centrales formando un ángulo de intersección. El área lesionada determina si se realiza por encima o por debajo del diafragma. Recuerda la importancia de incluir una radiografía de tórax para evaluar un posible daño torácico o pulmonar por una fractura de costilla. Sin embargo, esta radiografía de tórax puede requerir una posición erguida o lateral para detectar los niveles de gas y líquido, lo que puede no ser posible en pacientes con traumatismos.

Factores técnicos

- Tamaño del registro de imagen: 35×43cm, transversal para costillas bilaterales.
- Intervalo: 65-70 KV, con parrilla, por encima del diafragma, intervalo 75-80 Kv, con parrilla, por debajo del diafragma.
- DFP mínima de 100 cm.

Protección. Colocar un protector en la región pélvica.

Posición y rayo central

AP por encima o debajo del diafragma (Esquema 18 y 19), Por encima del diafragma, colocar el registro de imagen de la parrilla bajo el paciente, centrado con el tórax bilateralmente y con el rayo central.

- Colocar el rayo central perpendicular al PMS, centrado de 7 a 10cm por debajo de la escotadura yugular, igual que en la AP de tórax.

- Por debajo del diafragma, colocar la parte inferior del chasis a nivel de la cresta iliaca.
- Colocar el rayo central perpendicular al centro del registro de imagen.

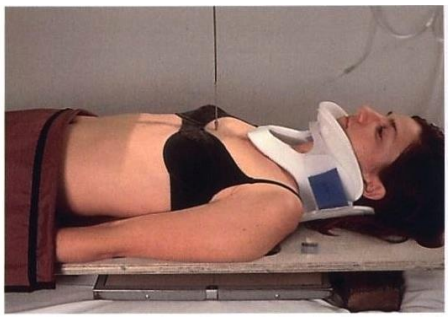

Esquema 18 AP de Costillas por encima del diafragma(10)

Esquema 19 AP de Costillas por debajo del Diafragma(10)

4. **Oblicua por encima o debajo del diafragma Esquema 20**

- Si el paciente es capaz, girarlo de 30 a 45°, con el lado lesionado debajo.
- Centrar el registro de imagen con el tórax bilateralmente.
- Centra el registro de imagen para el centrado por encima o debajo del diafragma.
- Dirigir el rayo central perpendicular al centro del registro de imagen.

Respiración

- Por encima del diafragma, detener en inspiración.
- Por debajo del diafragma, detener en espiración.

Esquema 20. RC Medio lateral de 30 a 40° alternativo- parilla transversal. (Esto genera distorsión de la imagen, a menos que el RI también esté inclinado)(10)

5. AP DE ABDOMEN EN DECUBITO SUPINO Y DECUBITO LATERAL

Factores técnicos

- Tamaño del registro de imagen:35×43cm, longitudinal.
- Intervalo: 70-80 kV, con parrilla.
- DFP mínima de 100 cm.
- Protección. Proteger las gónadas masculinas.
- Posición y rayo central

AP en decúbito supino

- Colocar el registro de imagen en una funda de almohada o cubierta para facilitar su colocación debajo el paciente, si se obtiene en la cama.
- Alinear el registro de imagen longitudinal al PMS.
- Centrar el registro de imagen con el rayo central a nivel de la cresta iliaca. Asegurarse de que los dos lados del abdomen superior e inferior están a la misma distancia de los bordes laterales del registro de imagen.

- Colocar soportes bajo zonas del registro de imagen, si es necesario, para asegurar que está a nivel y perpendicular al rayo central.
- Colocar el rayo central perpendicular a nivel de la cresta ilíaca y con el centro del registro de imagen.

Esquema 21 Ap. en Decúbito dorsal en la cama del Paciente(10)

6. PROYECCIÓN AP (O PA) EN DECÚBITO LATERAL IZQUIERDO.

- Esta proyección puede determinar el nivel de aire y posiblemente el aire libre en la cavidad abdominal cuando no se dispone de imágenes verticales. La posición lateral se puede obtener en una cama, en una camilla de urgencias o en una camilla en una sala de rayos X, frente a Bucky con paredes verticales.
- Asegúrese de incluir el diafragma y la parte superior del abdomen. Coloque el centro de la imagen grabando aproximadamente de 3 a 5 cm por encima del nivel de la cresta ilíaca.
- Si es necesario, coloque soportes o placas de posicionamiento debajo de las caderas y el tórax para centrar el abdomen y realizar el registro de imágenes en las posiciones recostada y lateral (si se hace en la cama). Asegúrese de que no haya rotación y que el plano de grabación de la imagen sea perpendicular al rayo central.
- Colocar el rayo central horizontal para centrar la parrilla y el registro de imagen.

- Respiración. Detener en espiración.

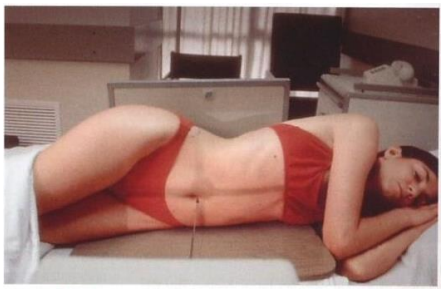

Esquema 22 Decúbito lateral AP- en la cama del paciente (10)

7. AP (PA) OBLICUA Y LATERAL DE DEDOS DE LA MANO, PULGAR, MANO Y MUÑECA

Factores técnicos

- Tamaño del registro de imagen: 20 × 24 cm o 24 × 30 cm.
- Intervalo: 50-60 kV.
- DFP mínima = 100 cm.
- Protección. Proteger la región pélvica.
- Posición y rayo central. Paciente en decúbito supino

- AP mano y/o muñeca
- En general, las manos y las muñecas se pueden colocar en las grabaciones de imágenes en una camilla o mesa colocada al lado del paciente, si se desea. Si es necesario, mueva al paciente al costado de una camilla o mesa para dejar espacio para la grabación de imágenes. Las vistas AP o PA son fáciles de obtener si los dedos y la mano pueden extenderse por completo. La ubicación, posicionamiento y colimación del rayo central son similares a las proyecciones convencionales de la extremidad superior.
- El rayo central debe ser perpendicular a la región y al registro de imagen, centrado de la forma siguiente:
  -Mano, rayo central con la tercera articulación MP.
  -Dedos 2 a 4, rayo central con la articulación IFP.

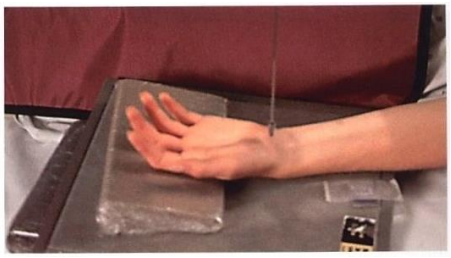

Esquema 23 Pagina AP de Muñeca

AP alternativa de los dedos

- Si el paciente no puede extender totalmente los dedos, pueden realizarse proyecciones AP específicas, con las regiones de interés colocadas tan paralelas al registro de imagen como sea posible.
- Dirigir el rayo central perpendicular al centro del registro de imagen. Angular el registro de imagen y el rayo central, si es necesario, para mantener la relación perpendicular.

Esquema 24 AP de mano y dedos para falanges distales(10)

Esquema 25. AP de mano y dedos para falanges proximales y metacarpianos(10)

8. PA y lateral del pulgar

- Si la lesión es específica del pulgar, puede lograrse una proyección PA utilizando una esponja radiolucente.
- La posición lateral del pulgar también puede conseguirse angulando el rayo central, si es necesario, para obtener una proyección lateral (Esquema 27). Sin embargo, con este método se producirá cierta distorsión.
- Asegurarse de que se incluye todo el pulgar, también el primer metacarpiano y el trapecio.
- Centrar el rayo central y el registro de imagen con la primera articulación metacarpofalángica.

Esquema 26 PA de Pulgar(10)

Esquema 27 Lateral de Pulgar (10)

8.Oblicua y lateral Dedos, mano y/o muñeca

- Las oblicuas y laterales de dedos, mano y/o muñeca pueden lograrse por rotación lateral, igual que en el posicionamiento de rutina de estas regiones, o ajustando los ángulos de rayo central y registro de imagen.
- Centrar el rayo central y colimar con la región especifica de interés.



Esquema 28 Oblicua: dedos, mano y muñeca.(10)

Esquema 29 Lateral de muñeca y man(10)

9.PA (AP) Y LATERAL DE ANTEBRAZO Y MUÑECA

Incluya dos articulaciones de la imagen original del trauma del antebrazo. Las imágenes posteriores a la reducción pueden incluir solo la articulación más cercana al sitio de la fractura, según los protocolos del departamento.

Factores técnicos

- Tamaño del registro de imagen: 30 × 35 cm o 24 × 43 cm o 35 × 43 cm para incluir las dos articulaciones.
- Intervalo: 65-70 kV.
- DFP mínima = 100 cm

Protección. Proteger la región pélvica y torácica.

Posición y rato central. Paciente en decúbito supino

PA (incluir las dos articulaciones en el examen inicial)

Ajustar el alno de registro de imagen y el rayo central, si es necesario, para una PA real; centrar con la zona media del antebrazo. Colimar para incluir las articulaciones del codo y de la muñeca.

Esquema 30 PA de muñeca y antebrazo distal en férula (10)

- Lateral

Con la mano pronada tanto como sea posible, utilizar soportes para apuntalar la mano y el brazo, si es necesario, para la proyección lateral con rayo central-región-registro de imagen a 90º desde la PA.

Esquema 31 Lateral de muñeca y antebrazo de férula(10)

10 . POSREDUCCIÓN DE ANTEBRAZO Y MUÑECA

- Mover al paciente hacia un lado de la camilla para tener más espacio y colocar el registro de imagen para las proyecciones PA y lateral.
- La PA puede obtenerse de la forma mostrada. Incluir la muñeca o el codo, cualquiera que esté más cerca del foco de la fractura, o las dos articulaciones si es necesario.
- Para la lateral, ajustar el brazo, el registro de imagen y el rayo central de la forma necesaria para la proyección a 90º desde la PA.

Radiografías posreducción: En las imágenes 4 y 5 se muestran las proyecciones PA y lateral de antebrazo distal y de la muñeca.

Imagen 4 PA de Muñeca (10)

Imagen 5 Lateral de Muñeca (10)

11. PA Y LATERAL DE CODO

Al igual que con otras radiografías de trauma, se deben obtener al menos dos vistas del codo, PA y LATERAL. Para pacientes con lesiones múltiples, incluido un posible trauma torácico o espinal, y cuando el codo todavía está parcialmente flexionado y la mano está en pronación, se puede realizar PA de haz horizontal y PA lateral de haz vertical como se muestra.

Si el área del trauma incluye el húmero proximal o el hombro, se debe examinar todo el húmero, incluidas las articulaciones del codo y el hombro.

Factores técnicos

- Tamaño del registro de imagen: 20 × 24 cm o 24 × 30 cm.
- Intervalo:60-70 kV.
- DFP mínima de 100 cm.

Protección. Proteger la región pélvica y torácica.

Posición y rayo central

(Con la mano pronada y el codo parcialmente flexionado)

PA

- Colocar el registro de imagen vertical entre el brazo extendido y el paciente. Colocar un soporte bajo el brazo y la mano.
- Dirigir el rayo central de haz horizontal perpendicular al plano interepicondíleo para una PA real.

Esquema 32 PA de Codo con Haz horizontal: RC perpendicular al plano interepicondíleo. (10)

12.Lateral

Con el brazo en posición similar a la PA y con el codo parcialmente flexionado, colocar el registro de imagen bajo el codo y el antebrazo, y angular el rayo central, si es necesario, para que sea paralelo al plano interepicondíleo.

Esquema 33 Lateral de codo parcialmente flexionado: RC angulado lo necesario para que esté paralelo al plano interepicondíleo10)

13.AP Y LATERAL DEL HUMERO

Si hay signos y síntomas de fractura o luxación, no se debe intentar rotar el brazo para obtener vistas AP y laterales iniciales. El AP debe incluir las articulaciones del codo y el hombro, pero el examen inicial requiere dos imágenes transversales para mostrar el húmero proximal y distal.

Según los protocolos del departamento, es posible que los exámenes de seguimiento solo deban incluir la articulación más cercana a la lesión.

Factores técnicos

- Tamaño del registro de imagen: 35 × 43 cm o 30 × 35 cm
- Intervalo: 65-70 kV.
- DFP mínima de 100 cm.

Protección. Colocar protectores en las regiones pélvica y torácica.

Posición y rayo central (paciente en decúbito supino)

AP

- Con el paciente en decúbito supino, colocar el registro de imagen con cuidado bajo el hombro y el brazo.
- Abducir el brazo ligeramente y supinar la mano, si el estado del paciente lo permite.
- Centrar el registro de imagen con la zona media del húmero.

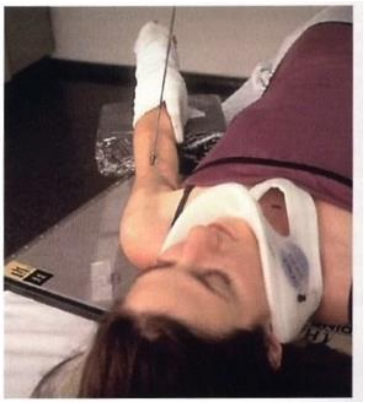

Esquema 34 AP de humero para incluir ambas articulaciones(10)

14. LATERAL, HÚMERO MEDIO Y DISTAL

- Colocar el registro de imagen vertical entre el brazo y el tórax, con su parte superior la más cerca de la axila posible. Colocar un escudo protector entre el registro de imagen y el tórax.
- Flexionar el codo 90º si es posible.
- Colocar le rayo central horizontal y perpendicular al tercio distal del húmero y del registro de imagen.

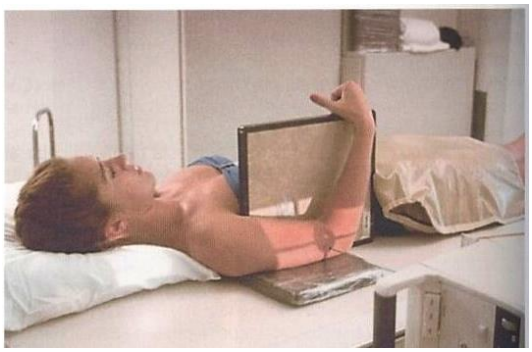

Esquema 35 Lateral- Húmero medio y distal para incluir el codo(10)

15. LATERAL-HÚMERO PROXIMAL (TRANSTORÁCICA LATERAL, HAZ HORIZONTAL)

- Colocar el registro de imagen de la parrilla cerca del hombro y brazo lesionado. Alinear las líneas dela parrilla verticalmente para evitar su corte si la región no está centrada con su línea media.
- Levantar el brazo opuesto por encima de la cabeza, elevando también el hombro.
- Centrar el rayo central horizontal a través del tórax hasta el cuello quirúrgico y la línea central de la parrilla.
- Hacer que el paciente baje el hombro de interés.

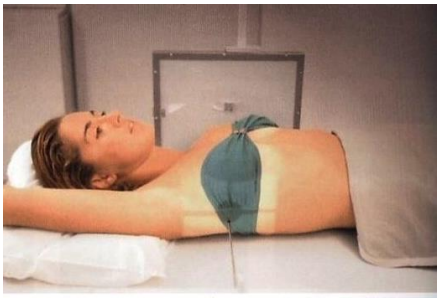

Esquema 36. Lateral-Húmero proximal transtorácica(10)

16. AP Y LATERAL: HOMBRO, ESCÁPULA Y CLAVÍCULA

Factores técnicos

- Tamaño del registro de imagen: 24 × 30 cm.
- Intervalo: 75-80 kV. Con parrilla.
- DFP mínima de 100 cm.

Protección. Colocar un protector en las regiones pélvica y torácica.

Posición y rayo central (paciente en decúbito supino)

AP de hombro

- Con el paciente en decúbito y el brazo en rotación neutra al lado, centrar el registro de imagen con la articulación del hombro y el rayo central.
- Colocar el rayo central perpendicular a la articulación del hombro.

AP de escápula

- Con el paciente en decúbito supino, abducir ligeramente el brazo a 90º del cuerpo, si es posible, y centrar el registro de imagen, y el rayo central perpendicular a la escápula.

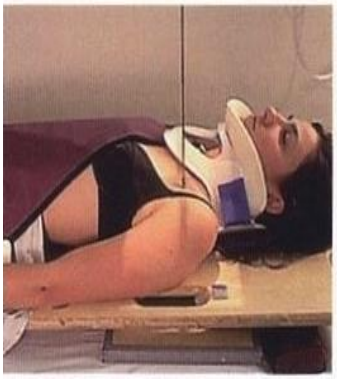

Esquema 37. PA de hombro (10)

Esquema 38 AP de Escapula(10)

17. LATERAL DE HOMBRO:

Realice una proyección Y lateral de la escápula como se muestra en el Protocolo 40, pero con el rayo central centrado en la cabeza humeral.

Músculo oblicuo Y-AP de la escápula lateral (escápula lateral medial)

• El paciente debe estar en una posición oblicua posterior con el lado de interés elevado y el brazo levantado y cruzando el hombro contralateral. Palpe el borde de la escápula y rote al paciente hasta que la escápula esté en perfil lateral.

• Proyecte el rayo central perpendicular al registro de la imagen o, si el paciente no puede rotar lo suficiente, incline el rayo central para que quede paralelo a la escápula.

• Centre el rayo central con el borde medial-lateral (axilar) de la escápula.

Esquema 39. Palpar los bordes de la escápula para determinar la posición lateral verdadera. (10)

Esquema 40 PA. Oblicua, en Y escapular: proyección lateromedial de la escápula (10)

18. PA Y/O AP AXIAL DE CLAVÍCULA

• Paciente en decúbito supino, brazo a un lado, registro de imagen (lateral) centrado en la clavícula.

• Registrar el rayo central perpendicular a la mitad de la clavícula y la imagen intermedia de la AP, y de 15 a 20º del cráneo a partir de la proyección axial de la AP. Los pacientes más delgados requieren un ángulo de rayo central más grande (20º), mientras que los pacientes más gruesos requieren un ángulo más pequeño (15º).

Esquema 41 AP de clavícula- RC perpendicular (10)

Esquema 42 Axial AP de clavícula: RC de 15 a 20º cefálico (10)

19. AP Y LATERAL: DEDOS Y PIE

También se deben aplicar las reglas generales de trauma para la radiocirugía de las extremidades inferiores, es decir, se deben obtener dos proyecciones con una separación de al menos 90º. Por lo tanto, las vistas oblicuas generalmente no se incluyen en estas exploraciones de trauma iniciales a menos que el metatarsiano proximal y el tarso sean de particular interés y requieran visualización.

Factores técnicos

- Tamaño del registro de imagen: 24 × 30 cm.
- Intervalo: 60-65 kV.
- DFP mínima =100 cm.

Protección. Proteger la región gonadal.

Posición y rayo central (paciente en decúbito supino, pierna extendida)

AP de pie y/o dedos

- Con la pierna paciente extendido y los dedos dirigidos hacia arriba, colocar el registro de imagen vertical contra la superficie planar del pie. Utilizar un soporte de registro de imagen como se muestra, u otros medios, como una almohada y/o sacos de arena para mantenerlo en su posición.
- Angulo del rayo central. Empezar con el rayo central perpendicular al registro de imagen; luego, angular el rayo central hacia atrás, si es necesario 10º posteriores a la superficie plantar del y pie y el plano del registro de imagen.
- Centrado del rayo central. Centrar el rayo central con la tercera articulación tarsometatarsiana (TMT). Para lesiones de dedos específicos; generalmente, se incluye todo el pie en casos traumáticos.

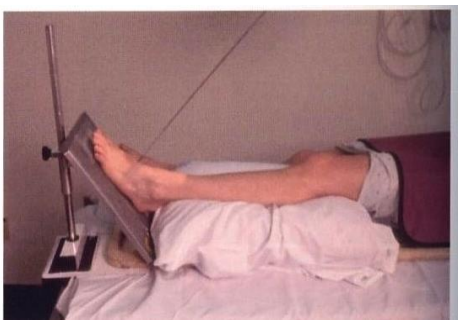

Esquema 43 AP de pie (10)

Lateral de pie (proyección lateromedial)

- Colocar un soporte bajo el pie y el tobillo, con el registro de imagen vertical contra la superficie interna.
- Dirigir el rayo central horizontal a la base de los metatarsianos para la proyección lateral de pie.

Oblicua opcional de pie

- Colocar el pie de forma similar a la proyección AP y, sin mover al paciente, cruzar el registro de imagen de 30 a 40 º mediolateral respecto a la superficie del pie.
- Rayo central centrado a la tercera TMT, igual que en la AP de pie.

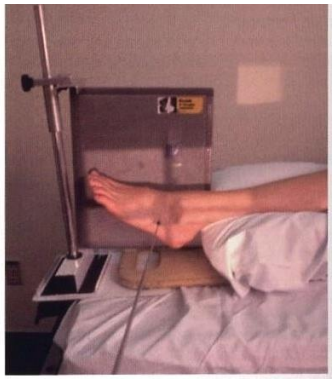

Esquema 44 Lateral de pie o calcáneo (10)

20. AP (O PA) DE MORTAJA Y LATERAL. TOBILLO Y PIERNA (TIBIA Y PERONÉ)

La vista AP del tobillo es una vista común para traumatismos o distensiones de tobillo.

Siempre se debe incluir la proyección lateral de la base.

Pierna (tibia y peroné). El examen traumatológico inicial debe incluir las articulaciones del tobillo y la rodilla. Las exploraciones posteriores pueden incluir solo las articulaciones más cercanas al sitio de la fractura, según los protocolos del departamento.

Factores técnicos

- Tamaño de registro de imagen: 24 × 30 cm para el tobillo o 35 × 43 cm para las piernas del adulto.
- Intervalo: 60-70 kV.
- DFP mínima = 100 cm.

Protección. Proteger la región gonadal.

Posición y rayo central (paciente en decúbito supino, pierna extendida)

AP de mortaja del tobillo

- Colocar el registro de imagen bajo el tobillo, centrado con los maléolos y con el rayo central.
- No forzar la flexión dorsal del pie: dejar que se mantenga en posición natural, lo que ayuda a mostrar la base del quinto metatarsiano en esta proyección del tobillo.
- Colocar el rayo central paralelo al eje longitudinal del pie, centrado a medio camino entre los maléolos.

Esquema 45 Proyección AP de la mortaja: RC de 15º a 20º lateromedial, perpendicular al plano intermaleolar (10)

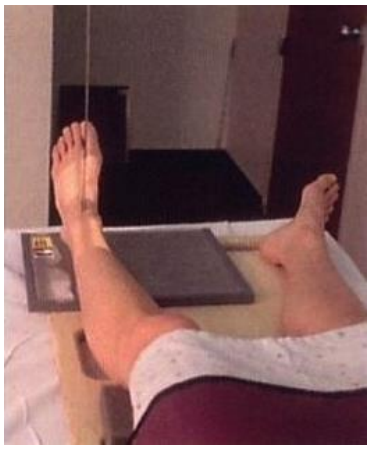

Esquema 46 Opcional AP de tobillo: RC perpendicular (paralelo al eje mayor del pie)(10)

Lateral de tobillo (proyección lateromedial)

- Colocar el registro vertical contra la cara interna del tobillo, centrado en los maléolos y con el rayo central.
- Colocar un soporte bajo el pie si es necesario.
- Dirigir el rayo central horizontal al maléolo externo, perpendicular al registro de imagen.

Esquema 47 Lateral de Tobillo- RC horizontal (10)

21. AP de pierna (tibia-peroné)

- Colocar el registro de imagen grande bajo la pierna, para incluir las articulaciones de rodilla y tobillo.
- Centrar el rayo central en la zona media de la pierna.

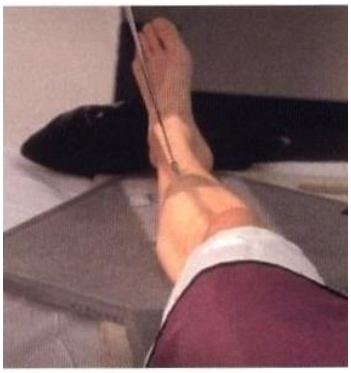

Esquema 48 AP de pierna- RC ángulo cruzado lateromedial (paralelo al eje mayor del pie). (10)

22. LATERAL DE PIERNA (PROYECCIÓN LATEROMEDIAL)

- Colocar un soporte bajo la rodilla, el pie y el tobillo, y soportar el registro de imagen vertical contra la superficie interna de la pierna. Utilizar esparadrapo o un soporte para sujetarlo.
- Dirigir el rayo central horizontal(o a 90º de la AP), centrado con a zona media de la pierna.

Esquema 49 Lateral de pierna(10)

23. AP DE RODILLA

Factores técnicos

- Tamaño del registro de imagen: 24 × 30 cm, longitudinal.
- Intervalo: 65-70 kV.
- DFP mínima = 100 cm.

Protección. Proteger la región gonadal.

Posición y rayo central: paciente en decúbito supino, pierna extendida

AP de rodilla

- Colocar el registro de imagen bajo la rodilla, centrado con la articulación de la rodilla (2cm, distal a la punta de la rótula).
- Dirigir el rayo central hacia la articulación de la rodilla.
- Un paciente de constitución media no necesita un ángulo de rayo central craneal.

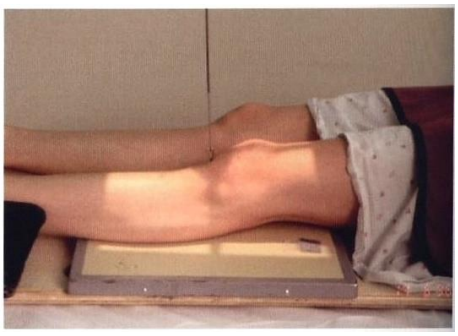

Esquema 50 AP de Rodilla-RC paralelo al eje mayor del pie, lateromedial (10)

24. LATERAL DE RODILLA

- Colocar el registro de imagen vertical contra la cara interna de la rodilla, centrado a nivel de la articulación (2cm, distal a la punta de la rótula).
- Colocar el soporte bajo la rodilla para centrar la pierna y la rodilla con el registro de imagen.
- Dirigir el rayo central horizontal, perpendicular al registro de imagen.

NOTA: El verdadero haz transversal horizontal de la rodilla sin flexión de rodilla muestra el área de la bursa subpatelar y la almohadilla grasa asociada para detectar un posible desplazamiento o la presencia de líquido. El haz horizontal muestra bien el derrame (acumulación de líquido). El derrame que infiltra la cavidad de la articulación de la rodilla es un fuerte indicador de enfermedad de la articulación de la rodilla.

También es un buen predictor de una posible fractura o luxación de la rótula.

Esquema 51 Lateromedial de Rodilla – RC Horizontal (10)

25. OBLICUA MEDIAL OPCIONAL DE RODILLA: ÁNGULO DEL RAYO CENTRAL LATEROMEDIAL

Es una proyección opcional para mostrar mejor la cabeza y el cuello perineal, sí así se solicita.

- Angular el rayo central 45º lateromedial, con el chasis de la parrilla angulado, para que sea casi perpendicular al rayo central.
- Dirigir el rayo central hacia la articulación de la rodilla.
- Colocar puntales bajo la pierna y la rodilla, y aguantar el chasis de la forma mostrada, para colocar el registro de imagen los más perpendicular posible al rayo central con objeto de minimizar la distorsión.

Esquema 52 Oblicua medial RC 45º Angulo Cruzado lateromedial; parrilla transversal. (10)

26. AP Y LATERAL: FÉMUR MEDIO Y DISTAL, AP DE PELVISY FÉMUR PROXIMAL

Asegúrese de que el registro de la imagen y la cuadrícula estén debajo de la tibia y el peroné proximales para incluir esta área anatómica.

Advertencia: si se sospecha una fractura de cadera, no se debe intentar la rotación interna de la pierna.

Factores técnicos

- Tamaño del registro de imagen: 35 × 43 cm.
- Intervalo: 70-75 kV, fémur distal.
- Intervalo: 75-80 kV, fémur proximal y pelvis.
- DFP mínima =100 cm.

Protección. Colocar un protector en la región gonadal en hombres y mujeres, sin obstaculizar la anatomía esencial.

Posición y rayo central: paciente en decúbito supino, pierna extendida

27 .AP de fémur medio y distal

- Colocar el registro de imagen bajo la rodilla y centrar el fémur para asegurar que se incluye toda la articulación de la rodilla, considerando la divergencia del haz de rayos X.
- Dirigir el rayo central hacia la mitad del registro de imagen.
- Colimar cerca del fémur.

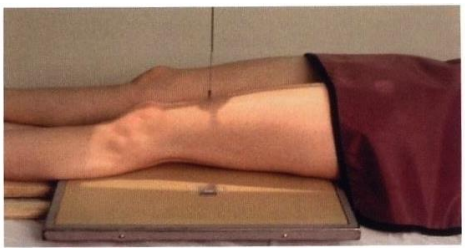

Esquema 53 AP de regiones media y distal del fémur (10)

28. LATERAL DE FÉMUR MEDIO Y DISTAL

- Colocar el registro de imagen de la parrilla vertical contra la cara interna de la pierna, colocado lo más alto proximalmente, siempre que sea cómodo para el paciente. Colocar un soporte bajo la pierna y la rodilla.
- Dirigir el rayo central horizontal al tercio distal del fémur.
- Colimar cerca del fémur.

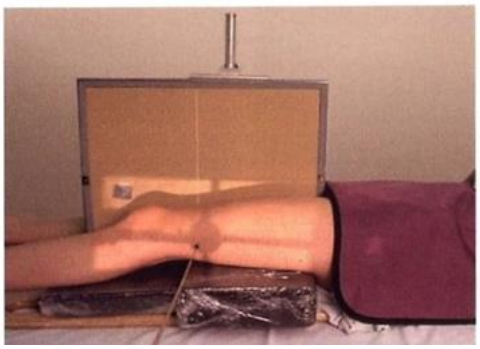

Esquema 54 Lateral de Fémur medio y distal (10)

29. AP DE PELVIS

• Coloque una almohada o un paño sobre el registro de imágenes en cuadrícula y deslícelo debajo de la pelvis para que el registro de imágenes quede lateral y centrado en el paciente.

• La parte superior de la grabación de la imagen debe estar 2,5 cm por encima de la cresta ilíaca. Asegúrese de que no haya rotación y que la distancia desde el EIAS hasta la grabación de la imagen sea la misma. Si es posible, gira los pies hacia adentro 15º.

• Haga que el rayo central sea perpendicular al centro de registro de la imagen y la pelvis.

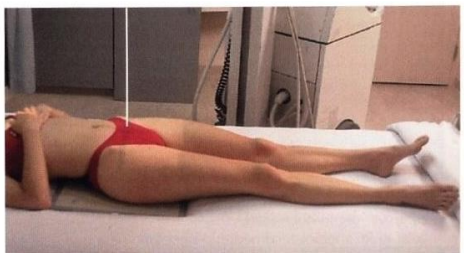

Esquema 54 de pelvis – móvil junto a la cama del paciente (La pierna derecha no está rotada internamente en este ejemplo.)(10)

30. AP DE CADERA

- Proteger la región gonadal en hombre y mujeres, sin obstaculizar la región de la cadera.
- Colocar el registro de imagen bajo la cadera, centrada con la cadera y el rayo central.
- Dirigir el rayo central perpendicular al registro de imagen, centrado con la cadera (5cm medial a la EIAS, a nivel del trocante mayor).
- Rotar la pierna 15º internamente, si es posible.

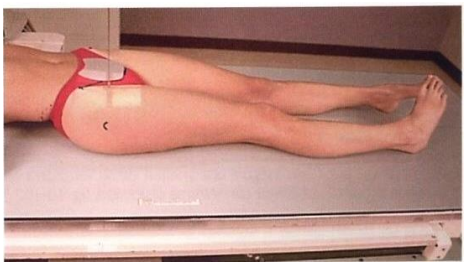

Esquema 55 AP de cadera (10)

31. LATERAL PROXIMAL DE FEMUR Y CADERA

Advertencia: No se debe intentar rotar ni mover la pierna con signos de fractura.

Factores técnicos

- Tamaño del registro de imagen: 24 × 30 cm para la cadera, o 35 × 43 cm para el fémur proximal y la cadera.
- Intervalo: 70-80 kV, con parrilla.
- DFP mínima =100 cm

  Proteger. En general, la protección gonadal no es posible.

  Posición y línea central: paciente en decúbito supino

  Caderas inferior, superior y lateral con lesiones unilaterales de cadera únicamente.

  Ley Danielius-Miller

  • Coloque el registro de imágenes en posición vertical del lado del paciente, justo por encima de la cresta ilíaca. Si es posible, gire internamente la pierna. Levanta la otra pierna.

  • Oriente el rayo central perpendicular al cuello femoral y al plano de registro de la imagen. Las líneas de la cuadrícula son verticales, lo que garantiza que el rayo central esté en la línea central del registro de la imagen de la cuadrícula.

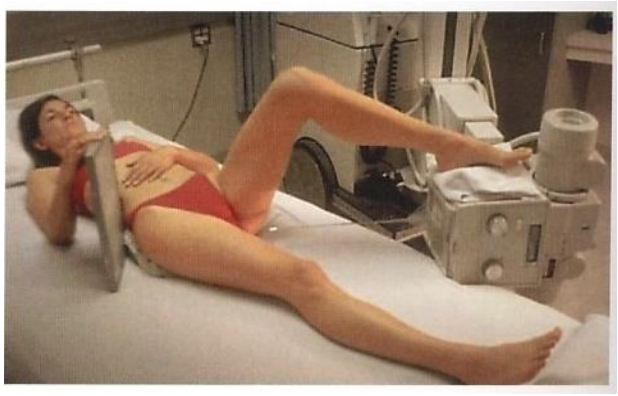

Esquema 56 Inferosuperior: móvil junto a la cama del paciente método de Danelius Miller(10)

32. PROYECCIÓN MEDIOLATERAL POR TRAUMATISMO O LATERAL DE CADERA Y FÉMUR PROXIMAL EN LA CAMA. MÉTODO DE SANDERSON

Esta es una buena proyección para mostrar la alineación posoperatoria para la inmovilización o el reemplazo de cadera. Se puede obtener fácilmente en una cama o camilla, lo que permite que la pierna afectada se relaje y gire parcialmente hacia el exterior. Una barra de tiro u otro obstáculo no impedirá este lanzamiento.

- Por lo general, la AP de la pelvis o la cadera se realiza primero y se puede usar para elevar suavemente al paciente mientras se retira la grabación de la imagen debajo del paciente.
- El registro de imágenes debajo del paciente se puede utilizar como elevador.
- Se puede colocar una manta doblada o una toalla debajo de la cadera y el fémur afectados. (El paciente debe tener una inclinación de 20 a 30º desde la posición supina).

• Con las líneas de la parrilla verticales, coloque la parte de registro de la imagen de la parrilla debajo de los muslos, como se muestra, en un ángulo casi vertical con respecto al haz central. Si es necesario, use un bloque de soporte de 45º u otro soporte o cinta para sostener y mantener la imagen grabada en su lugar.

• Si es necesario, incline el rayo central hacia el medio para que quede casi perpendicular al eje longitudinal del pie.

Esquema 57 Fémur y cadera proximal mediolateral – Móvil junto a la cama del paciente, método de Sanderson.* RC con ángulo cruzado mediolateral, perpendicular al eje mayor del pie (10)

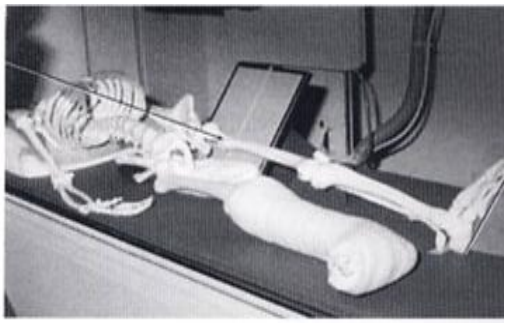

Imagen 4 Demostración del método Sanderson (Cortesía de Jim Sanderson) (10)

Imagen 5 AP de Cadera(10)) Imagen 6 Lateral de cadera: Método Sanderson(10)

Jamen A. Sanderson, Phoenix, Ariz. Este método fue descrito por primera vez, por Sanderson al autor en abril en 1992.

33. AP Y LATERAL: COLUMNA CERVICAL

ADVERTENCIA: No retire el collarín cervical ni mueva el cuello o la cabeza del paciente hasta que se haya descartado una fractura de la columna cervical.

Por lo general, se requieren un AP y una vista lateral.

Factores técnicos

- Tamaño del registro de imagen: 24 × 30 cm.
- Intervalo: 75-80 kV

AP: DFP mínima = 100 cm

Lateral: DFP 150 a 180 cm.

Protección. Proteger la región pélvica.

Posición y rayo central

Paciente en decúbito supino con lesión medular potencial

Proyección AP

- Colocar el registro de imagen en una bandeja Bucky o registro de imagen de parrilla longitudinal bajo el paciente, con la parte superior del chasis a 3-5 cm por encima del nivel del CAE.

Angular el rayo central 15 a 20º craneal, centrar para salir a nivel de C4.

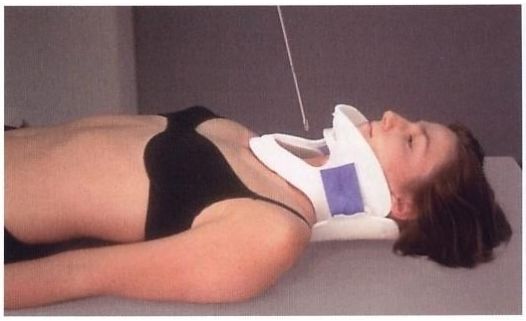

Esquema 58 AP de cervical de 15 a 20º cefálico (10)

34. AP CON LA BOCA ABIERTA: C1 Y C2

• Si el estado del paciente lo permite, pídale que abra la boca lo más que pueda sin mover la cabeza ni el cuello.

• El ángulo del rayo central puede ser paralelo a la línea desde el borde inferior del arco dental maxilar hasta la base del cráneo (punta de la mastoides).

AP opcional axial: región C1-C2 (muestra la apófisis odontoides en el foramen magnum, cuando la vista bucal no es posible y el interés está en la región cervical superior).

• Coloque el registro de imagen longitudinal, centrado en el rayo central proyectado.
• Incline el rayo central 35-40º, o hágalo paralelo a la línea desde la sínfisis mandibular hasta la base del cráneo según sea necesario. Centre el rayo central para que pase por debajo de la mandíbula.

Esquema 59 AP con Boca abierta, C1- C2 si el paciente puede cooperar. (10)

AP Opcional región C1-C2 si no es posible una AP con boca abierta: RC de 35 a 40º cefálico (10)

35. LATERAL CON HAZ HORIZONTAL (COLUMNA C)

• Registro de imagen vertical, hombro con hombro, paralelo a PMS, superior 3-5 cm por encima de EAC. Asegúrese de incluir la región C7-D1.

• Haga que el paciente se relaje y baje los hombros tanto como sea posible. Si es necesario, haga que el asistente extienda los brazos hacia abajo, baje aún más los hombros y observe el área C7-D1.
• Apunte el rayo horizontal central hacia C4 (cartílago tiroideo superior) y centre la rejilla para evitar que se corte o, si es necesario, gírela con la línea central vertical para evitar que se corte.
• Si el equipo y el espacio de la sala lo permiten, aumente el DFP a 150-180 cm para reducir la divergencia del haz y, por lo tanto, reduzca el aumento para una mejor visualización de C7.
Lateral del nadador (si C7-D1 no se visualiza en la lateral de columna c)
• La ubicación vertical del registrador de imágenes es similar a la del haz transversal, pero el brazo y el hombro cerca del registrador de imágenes deben estar elevados y el hombro opuesto debe estar lo más bajo posible.
• Guíe el rayo central horizontalmente, centrado en C7-D1 (aproximadamente 4 cm por encima de la muesca yugular). Centre la parrilla con la viga central para evitar que se corte.

Esquema 61 Lateral con haz horizontal (10)

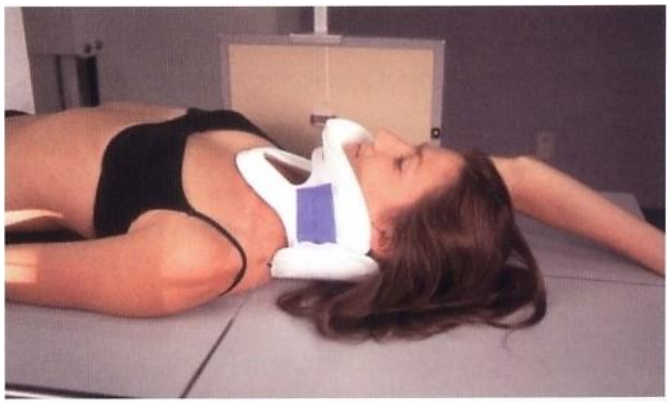

Esquema 62 Lateral de nadador, C7-T1

36. COLUMNA CERVICAL: PBLICUAS OPD Y OPI POR TRAUMATISMO

Para visualizar el disco intervertebral y el agujero, se puede realizar una vista oblicua cervical supina de dos maneras en pacientes traumatizados.

Método 1: El registro de la imagen se coloca en la mesa de rayos X, que es más fácil y rápido, pero el pedículo y el foramen intervertebral se deforman mucho.

Método 2: con este método, el registro de imágenes se coloca debajo de la mesa en un ángulo de 45º para que quede perpendicular al rayo central. Este método produce menos distorsión, pero un poco más de aumento. El aumento del DOI actúa como un espacio de aire y mejora la calidad de la imagen.

Factores técnicos

- Tamaño del registro de imagen: 24 × 30 cm, longitudinal.
- Área focal pequeña.
- Intervalo: 70-75kV.
- DFP= 150 o 180 cm.

Paciente en decúbito supino con cabeza y cuello inmovilizados

Método 1: Coloque el registro de imagen longitudinal y plano en la mesa de abajo y al costado del paciente de modo que quede centrado a 15º intracraneal y 45º medial con el rayo central. Alinee la parte superior del chasis con el CAE horizontalmente.

Método 2: Rayo central a 45º medial y 15º craneal, centrado a nivel de C4 (a nivel del borde inferior del cartílago tiroides). Coloque la grabadora de imágenes en un ángulo de 45° por debajo de la altura de la mesa sobre un soporte o taburete ajustable.
Centrado del rayo central: el paciente y la mesa están completamente fuera del camino y se libera el bloqueo longitudinal y lateral de la parte inferior del tubo, inclinando el rayo central para lograr ángulos duales (45º para el ángulo medial y 15º para el ángulo craneal). Centre el rayo central con el registro de imagen.
El paciente y la mesa pueden mover el registro de imágenes hacia arriba para centrar el rayo central con C4. El rayo central debe permanecer centrado con el paciente y el registro de imágenes debajo de la mesa.

37. AP Y LATERAL CON HAZ HORIZONTAL: COLUMNA DORSAL Y LUMBAR

Factores técnicos

- Tamaño del registro de imagen: 35 × 43 cm, longitudinal.
- Intervalo: 75-85 kV.
- DFP mínima = 100 cm

Protección. Proteger las gónadas.
Posición y rayo central: paciente en decúbito supino
AP de columna dorsal
• Coloque el registrador de imágenes en el Bucky o deslice la cuna debajo del paciente con la parte superior del registrador de imágenes 3 cm por encima del hombro.
• En el nivel D7, 8-10 cm por debajo de la muesca yugular, alinee el rayo central perpendicular al centro de la grabación de la imagen.
AP de columna lumbar
• Coloque el registro de imagen de la misma manera que el borde anterior de la columna dorsal, excepto que esté centrado al nivel de la cresta ilíaca. Eleve la rodilla del paciente si su estado lo permite.

• Haga que el rayo central sea perpendicular al centro de registro de la imagen en el nivel L4-L5.

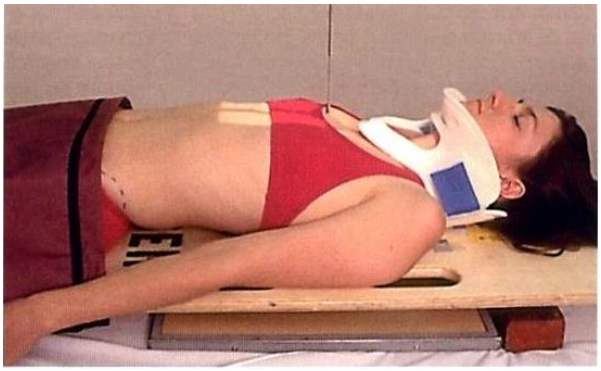

Esquema 62 AP de columna torácica (10)

38. LATERAL DE COLUMNA DORSAL

• Eleve al paciente sobre la mesa o muévalo al borde de la mesa y coloque la grabación de imagen vertical por debajo del nivel de la mesa. Utilice un trozo de cinta o un soporte para asegurar la grabación de la imagen. Centre el registro de la imagen con el rayo central en el nivel D7. Pida al paciente que levante los brazos por encima de la cabeza o del pecho y que los cruce para que las vértebras de la espalda no queden cubiertas.

• Centre el rayo horizontal y la columna y cerca de la línea central de la cuadrícula en el nivel D7, en 8-10c. debajo de la muesca yugular.

Esquema 63 Lateral de Columna torácica con haz horizontal

39. LATERAL DE COLUMNA LUMBAR.

• El método es el mismo que para la columna torácica lateral, excepto que el registro de la imagen debe estar centrado al nivel de la cresta ilíaca (L4-L5).

• El rayo central horizontal está centrado en la columna vertebral, centrado en el centro de la cuadrícula en el nivel L4-L5 p de la cresta ilíaca.

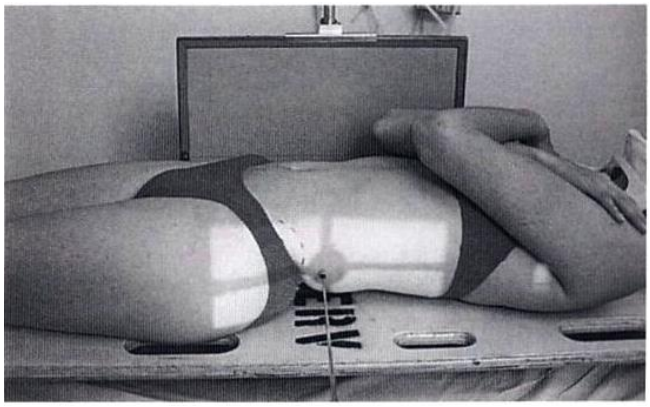

Imagen 7 Lateral de columna lumbar con haz horizontal (10)

40. LATERAL POR TRAUMATISMO CRANEAL: PROYECCION CON HAZ HORIZONTAL

ADVERTENCIA: Deben descartarse fracturas, subluxaciones o dislocaciones de la columna cervical antes de intentar mover o manipular la cabeza o el cuello del paciente. Mostrar un derrame esfenoidal (líquido en el seno esfenoidal) es una buena vista, lo que puede indicar un traumatismo intracraneal.

Factores técnicos

- Tamaño del registro de imagen: 24 × 30 cm.
- Intervalo: 70-80kV.
- DFP mínima = 100 cm.

Posición: paciente en decúbito supino

• Retire cualquier objeto de metal, plástico u otro de la cabeza del paciente.

• Si la cabeza del paciente puede moverse, levante con cuidado el cráneo sobre la esponja translúcida. Si la cabeza no se puede mover, coloque al paciente en el borde de la mesa y coloque el registro de imágenes al menos 2,5 cm por debajo de la mesa y el occipucio. El haz divergente no proyecta la parte posterior del cráneo más allá del registro de la imagen.
• Coloque la cabeza del paciente en una posición verdaderamente lateral con respecto al registro de la imagen, con la línea interpupilar perpendicular a ella.
• Ajuste el registro de la imagen para garantizar que todo el cráneo esté incluido en la imagen y que el centro de la cuadrícula esté centrado en el rayo central.
Rayo central
• El haz horizontal (crítico para ver los niveles intracraneales de aire y líquido) es perpendicular a la grabación de la imagen.
• Centrar en un punto a unos 5 cm por encima del EAC.

• Alineación: alinee con el borde exterior del cráneo en todos los lados.

Esquema 64 lateral para traumatismo sin manipulación cefálica

Esquema 65 Lateral para traumatismo – después de descartar lesión cervical. Colocar un apoyo debajo de la cabeza elevada. (10)

Imagen 8 Lateral para traumatismo (10)

3.3 RADIOLOGÍA EN URGENCIAS

Según Rodrigo Pastorín Salís | Miguel Grande Bárez Los estudios radiológicos simples son una parte esencial del proceso de diagnóstico para la mayoría de los pacientes del servicio de urgencias (SU). Por ello, es fundamental un amplio conocimiento de las pruebas de imagen básicas, indicaciones, anatomía y hallazgos patológicos básicos. Se presentará un apartado de patología que incluye diferentes escenarios de radiación que se pueden dar en el servicio de urgencias.

RADIOLOGÍA DE TÓRAX

DENSIDADES RADIOLÓGICAS. Hay cinco densidades de radio básicas: metal, calcio, agua, grasa y aire, en orden de mayor a menor densidad (blanco a negro). Las diferencias de densidad entre estructuras son lo que las diferencia en los estudios de radiología.

PROYECCIONES

- Vistas Posterior Anterior (PA) y Lateral: En bipedestación y durante la inspiración, son las proyecciones estándar para sospecha de lesiones torácicas y exclusión de neumoperitoneo.

▸ Proyección anteroposterior (AP) o supina: debe reservarse para pacientes postrados en cama e incapaces de ponerse de pie. Aumenta el contorno del corazón y reduce la ventilación de los pulmones.

▸ PA inspiración forzada y espiración forzada: se utiliza para valorar la posibilidad de un microneumotórax.

▸ Predicciones especiales: cada vez más abandonadas (lordosis, oblicuas, laterales).

3.4 EL MANEJO DEL PACIENTE POLITRAUMATIZADO

FISIOPATOLOGÍA

La distribución de la mortalidad en pacientes politraumatizados es trimodal Inmediatamente (en el momento del accidente): por lesión incompatible con la vida.

• Precoz (dentro de las primeras 24-48 horas): por TCE grave o pérdida de sangre.

• Los pacientes con sangrado masivo pueden desarrollar la llamada tríada fatal (Figura 1). La pérdida de glóbulos rojos reduce el transporte de oxígeno. La hipoxemia aumenta el metabolismo anaeróbico, lo que conduce a una disminución de la producción de energía al aumentar los iones de hidrógeno libres, lo que provoca hipotermia y acidosis. La hipotermia y la acidosis pueden alterar la coagulación y provocar hemorragias, ya que las plaquetas y los factores de coagulación se pierden junto con los glóbulos rojos. El mejor tratamiento para esta tríada es la propia prevención. (12)

• Tardía (>7 días): por fallo multiorgánico o sepsis, secundaria a cambios en el sistema inmunitario del paciente (SIRS y síndrome inmunosupresor

postraumático). El daño tisular significativo produce mediadores inflamatorios. Las células "estresadas" liberan citocinas (TNFα, IL1β, IL-6, IL8) que activan los neutrófilos y producen más mediadores inflamatorios, lo que puede provocar ARDS (síndrome de dificultad respiratoria aguda) o insuficiencia orgánica múltiple (MOF). Este estado de "inflamación excesiva" se denomina síndrome de respuesta inflamatoria sistémica y se diferencia de la sepsis en que no hay agregación bacteriana ni bacteriemia detectable. (12)

Revisión primaria y resucitación

Intentar identificar y abordar las situaciones que amenazan la vida y las causas inmediatas de muerte. Es el "ABCDE" de la atención multitraumática:

- A - Mantenimiento de la vía aérea con control de la columna cervical: Verificación de la permeabilidad de la vía aérea protegiendo la columna cervical ya que debe sospecharse daño en todo paciente politraumatizado, especialmente si está inconsciente.
- B - Respiración y Oxigenación: Todo paciente traumatizado debe recibir oxígeno suplementario. Las principales causas de exacerbación aguda de la ventilación son: neumotórax a tensión, tórax inestable con contusión pulmonar, neumotórax abierto y hemotórax masivo.
- C - Circulación para controlar el sangrado: En caso de hipotensión, se descarta la presencia de shock hipovolémico y se controla el sangrado externo mediante presión directa sobre la herida, sin olvidar la posibilidad de un sangrado mayor oculto. Para determinar su origen, realizar lavado peritoneal diagnóstico o ecografía-FAST (Focused Trauma Assessment Ultrasound) para descartar hemorragia abdominal en pacientes inestables, y radiografía AP de pelvis y tórax en presencia de trauma cerrado. El cambio de volumen debe realizarse de forma precoz mediante la infusión de solución isotónica a través de 2 vías de calibre adecuado, previamente calentadas para evitar la hipotermia. Si la pérdida de sangre continúa, debe controlarse con una intervención quirúrgica.

En este punto, el cirujano ortopédico evaluará el impacto de la fractura pélvica en el shock hemorrágico para determinar si se necesita reparación. El tratamiento inicial de las pacientes con fracturas del anillo pélvico incluye la colocación de una

sábana o cinturón a la altura del trocánter, otra a nivel del tobillo y la realización de un tacto rectal para descartar fracturas abiertas. (12)

• D - Disfunción neurológica: evaluada mediante la escala de coma de Glasgow.

• E - Controles de exposición y ambientales: Se quita la ropa del paciente para completar el examen, siempre se evita la hipotermia.

Revisión secundaria

Al final de la evaluación inicial, si el paciente se encuentra estable, se realizará una segunda evaluación completa y detallada de todas las áreas anatómicas para iniciar el tratamiento tan pronto como se identifique una afección potencialmente mortal. Los objetivos iniciales del tratamiento de las lesiones musculoesqueléticas son las fracturas pélvicas con inestabilidad hemodinámica, la estabilización de las fracturas de huesos largos, la reducción de las luxaciones articulares importantes, el desbridamiento de las fracturas abiertas, el tratamiento de las lesiones vasculares de las extremidades y el tratamiento del síndrome compartimental. (12)

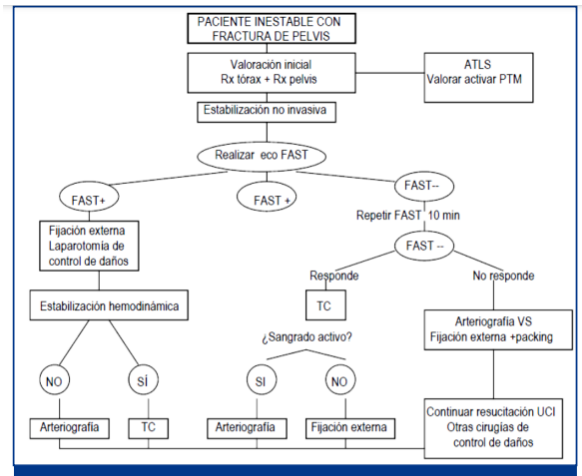

Figura 2. Algoritmo de tratamiento de la fractura de pelvis en paciente inestable del Hospital Doce de Octubre. (PTM: Protocolo de Transfusión masiva)

Esquemas 66 (12)

3.5 MANEJO DEL POLITRAUMATIZADO

El trauma es la principal causa de muerte entre las personas de 5 a 38 años. Es la tercera causa de muerte después de las enfermedades cardiovasculares y el cáncer.

Las lesiones de la médula espinal afectan a 14.000 personas cada año en América del Norte. En Canadá, se notifican 64 nuevos casos por cada 100.000 habitantes cada año. En la mayoría de los casos, la columna cervical está involucrada.

La incidencia anual en el estudio de 2005 fue de 10,8 casos/año en el Hospital del Trabajador (HTS) de Santiago de Chile.

La lesión más común es una fractura-luxación de la columna cervical media. Los pacientes que sufren una lesión medular a este nivel desarrollan discapacidades devastadoras y bien definidas, con amplias consecuencias para la familia y la sociedad. (14)

3.6 ABORDAJE DEL PACIENTE TRAUMATIZADO

El trauma es la principal causa de muerte entre las edades de 1 y 44 años. En los Estados Unidos, hubo 243 039 muertes por trauma en 2017, de las cuales alrededor del 70 % fueron muertes accidentales. Más del 70% de las muertes por lesiones intencionales se deben a autolesiones. Además de las muertes, estas lesiones generan aproximadamente 43,2 millones de visitas a la sala de emergencias y 2,8 millones de ingresos hospitalarios cada año.

La mayoría de las muchas formas en que las personas se lesionan se pueden clasificar como contundentes o penetrantes. El traumatismo cerrado es causado por un fuerte impacto (p. ej., golpe, patada, impacto con un objeto, caída, colisión de tráfico, explosión). Las lesiones penetrantes implican la destrucción de la piel por objetos (p. ej., cuchillos, vidrios rotos) o proyectiles (p. ej., balas, metralla explosiva). (18)

Otros tipos de lesiones incluyen quemaduras térmicas y químicas, inhalación o ingestión de sustancias tóxicas y lesiones por radiación.

4. PLANTEAMIENTO DEL PROBLEMA

Debido a la cantidad de pacientes politraumatizados que se reciben en las unidades hospitalarias, es importante contar con protocolos de manejo para el posicionamiento y obtención de imágenes por parte del PAI en la sala de rayos X que contribuyan al diagnóstico y tratamiento.

¿Cuál será el protocolo del manejo para el posicionamiento adecuado del paciente politraumatizado por el profesional asociado en imagenología al realizar estudios convencionales?

5. OBJETIVOS

5.1 OBJETIVO GENERAL

Realizar una guía sobre el manejo adecuado para el posicionamiento del paciente PT durante la obtención de las diferentes proyecciones radiográficas en la sala de rayos X.

5.2 OBJETIVOS PARTICULARES

- -Describir los principios de posicionamiento para la obtención de radiografías en el paciente politraumatizado.
- -Describir las proyecciones más habituales, técnica y posicionamiento del paciente politraumatizado en la sala de rayos X.
- -Desarrollar contenido de anatomía para el entendimiento del contenido de la guía.
- -Describir contenido tomado de libros de traumatología y ortopedia para que el contenido del proyecto tenga más entendimiento familiarizado del tema.

Comentario [KLHO5]: Aquí coloqué otro objetivo particular para que quedara dentro de tu desarrollo. Y que la descripción de las lesiones quedaran como antecedentes específicos.

6. MATERIAL Y MÉTODOS

Diseño del estudio

Es un estudio descriptivo el cual se desarrolla mediante la búsqueda bibliográfica en libros de anatomía, traumatología y radiología, en los cuales se identifica la información del conocimiento anatómico para el entendimiento de las lesiones y posteriormente como proceder en cuanto a las posiciones radiográficas más comunes y de las demás regiones incluyendo extremidades superiores e inferioresy algunos sitios web, con información descrita en la atención del paciente politraumatizado.

En los textos de radiología la investigación se enfoca en el apartado de urgencias para así obtener el desarrollo.

Al ser un tipo de estudio descriptivo no se contempla tamaño de muestra, criterios de selección, variables, ni instrumentos de medición.

Características del estudio: descriptivo, observacional, no experimental.

7. CONCLUSIONES.

Comentario [KLHO6]: Hace falta que hagas las conclusiones, en este apartado puedes colocar un breve resumen de tu trabajo, colocar tu opinión sobre el mismo y lo que te deja de aprendizaje este trabajo.

Al finalizar, el análisis de la presente investigación, que por nombre lleva Posicionamiento Adecuado del Paciente Politraumatizado por el Profesional Asociado en Imagenología al realizar Estudios Convencionales, la información arrojada de acuerdo a la bibliografía que se consultó , deja como conclusión lo siguiente:

- El objetivo principal de esta investigación fue Realizar una guía sobre el manejo adecuado para el posicionamiento del paciente PT durante la obtención de las diferentes proyecciones

radiográficas en la sala de rayos X y portátil, por lo tanto se concluye que se alcanzó el objetivo planteado.

- Se realizó, un estudio teórico acerca del manejo radiológico del paciente, la terminología de traumatismos y fracturas oseas, Estudio radiológico en el politraumatismo grave y los principios de posicionamiento para la radiología por traumatismo , por lo cual esta información puede trascender, para futuros estudios relacionados con este tema de investigación.

- De acuerdo con la pregunta de investigación la cual fue : ¿Cuál será el protocolo del manejo para el posicionamiento adecuado del paciente politraumatizado por el profesional asociado en imagenología al realizar estudios convencionales? Se realizo un análisis de este protocolo, por lo cual se concluye que esta pregunta de investigación fue resuelta.
  - Los beneficios que presenta la guía del Posicionamiento Adecuado del Paciente Politraumatizado, es que una vez que el profesional Asociado en Imagenología obtenga el conocimiento y habilidad de esta, pueda integrarlo en la práctica profesional.
  - Así mismo se concluye que la presente investigación fue estudiada, por varias razones como:
    - Tener un fuente principal resumida de cómo manejar al paciente politraumatizado
    - Contar con un listado de las proyecciones principales que son más utilizadas al tratar con un paciente politraumatizado
    - Para que así el profesional asociado en imagenología se integre de manera profesional al equipo multidisciplinar de urgencias

9. BIBLIOGRAFIA

Comentario [KLHO7]: Colocar la bibliografía

1. Del politraumatizado AB y. A. Artículo de revisión [Internet]. Org.pe. [citado el 16 de julio de 2018]. Disponible en: http://www.scielo.org.pe/pdf/amp/v28n2/a07v28n2.pdf
2. Del Cura JL, Gayete A, Pedraza S, de Radiología Médica. SE. Radiología esencial. Madrid [etc.]: Ed. Médica Panamericana; 2011.
3. Alberdi F, García I, Atutxa L, Zabarte M, Trauma and Neurointensive Care Work Group of the SEMICYUC. Epidemiología del trauma grave. Med Intensiva. 2014;38(9):580–8.
4. Artigas Martín JM, Martí de Gracia M, Claraco Vega LM, Parrilla Herranz P. Radiología e imagen en el traumatismo grave. Med Intensiva. 2015;39(1):49–59
5. Martí De Gracia M, Artigas Martín JM, Vicente Bártulos A, Carreras Aja M. Manejo radiológico del paciente politraumatizado. Evolución histórica y situación actual. Radiologia. 2010;52(2):105–14
6. Boffard KD, Fuentes FT, Soto SN. Manejo quirúrgico del paciente politraumatizado (DSTC) : fundamentos. 2a ed. Madrid, España: Médica Panamericana; 2009
7. J.L. Del Cura. S Pedroza, A Gallete. De Radiología Médica SE. Radiologia Esencial. Ed. Médica Panamericana; 2010. 1772pag}

8. Medigraphic.com. [citado el 31 de agosto 2018]. Disponible en: https://www.medigraphic.com/pdfs/gaceta/gm-2016/gm164p.pdf

9. https://www.elsevier.es/es-revista-cirugia-espanola-36-articulo-lesiones-inadvertidas-el-paciente-politraumatizado-13080750
10. Kennetl. Bontrager, John P. Lampiagno. Proyecciones Radiológicas conCorrelación Anatómica; 2006, 598-631.
11. Urgenciasyemergen.com. [citado el 15 de noviembre de 2018]. Disponible en: https://www.urgenciasyemergen.com/wp-content/uploads/dlm_uploads/2018/10/Manual-de-urgencias-3ed-Bibiano.pdf
12.
13. Fuentes, AAM (s / f). *CAPÍTULO 49 - EL MANEJO DEL PACIENTE POLITRAUMATIZADO* . Secot.es. Recuperado el 24 de noviembre de 2018, de https://unitia.secot.es/web/manual_residente/CAPITULO%2049.pdf
14. José Luis del Cura Rodríguez, Laura Oleagga Zufiria. La Radiología en Urgencias Temas de Actualidad, 2005, 1-4,29-33,59-60. Madrid Editorial Panamericana
15. Com.br. [citado el 26 de noviembre de 2018. Disponible en: https://aosla.com.br/ftp/edudatabase/open-files/aos_da_n1m3t1_Munjin_esp.pdf
16. Espinoza JM. Atención básica y avanzada del politraumatizado. Acta médica peru. 2011; 28 (2): 105-11.
17. Sld.cu. [citado el 30 de noviembre de 2018]. Disponible en: http://scielo.sld.cu/scielo.php?script=sci_arttext&pid=S0138-65572017000200008&lang=es
18. Elsevier.es. [citado el 1 de diciembre de 2018]. Disponible en: https://www.elsevier.es/es-revista-medicina-familia-semergen-40-articulo-recomendaciones-buena-practica-clinica-atencion-13127193
19. Manuales MSD. (2018, 1 de diciembre). *Evaluación ecográfica expandida centrada en el traumatizado (E-FAST)* .

20. Medigraphic.com. [citado el 6 de diciembre de 2018]. Disponible en: https://www.medigraphic.com/pdfs/orthotips/ot-2013/ot131i.pdf