BENEMÉRITA UNIVERSIDAD AUTÓNOMA DE PUEBLA.

HOSPITAL UNIVERSITARIO DE PUEBLA.
DIRECCIÓN DE ESTUDIOS DE POSGRADO DEL ÁREA
DE LA SALUD.

TESIS:

"MANIFESTACIONES CLÍNICAS EN TEJIDOS BLANDOS Y TEJIDOS ÓSEOS DE LA CAVIDAD ORAL POR USO DE BIFOSFONATOS EN PACIENTES DEL HOSPITAL UNIVERSITARIO DE PUEBLA"

PARA OBTENER EL TÍTULO DE:

CIRUJANO MAXILOFACIAL

PRESENTA:

DR. JOSÉ MANUEL MORALES GÓMEZ.

ASESOR EXPERTO:
C.M.F. DR. RUBÉN FERNÁNDEZ TAMAYO.
JEFE DEL SERVICIO DE CIRUGÍA MAXILOFACIAL.
DR. EULALIO MORALES PALACIOS.
SUBDIRECTOR DEL HOSPITAL UNIVERSITARIO DE PUEBLA.

ASESOR METODOLÓGICO:
MC TERESITA ROMERO OGAWA.
ACADÉMICA DE POSGRADO DE LA FACULTAD DE MEDICINA BUAP.

2014

ÍNDICE.

1. RESUMEN. ---------- **1-4**

2. INTRODUCCIÓN. ---------- **2-2**

3. ANTECEDENTES ---------- **3-3**

3.1 ANTECEDENTES GENERALES. ---------- **3-3**

SISTEMA ESQUELETICO NORMAL ---------- **3-3**

MODELACIÓN Y REMODELACIÓN ÓSEA. ---------- **3-4**

CRONOLOGIA HISTORICA DE LOS BIFOSFONATOS. ---------- **3-5**

CARACTERISTICAS QUIMICAS. ---------- **3-5**

BISFOSFONATOS NO NITROGENADOS. ---------- **3-6**

MECANISMO DE ACCION DE LOS BISFOSFONATOS. ---------- **3-7**

FARMACOCINÉTICA. ---------- **3-8**

EFECTOS ADVERSOS. ---------- **3-9**

DEFINICIÓN. ----------**3-10**

3.2 ANTECEDENTES ESPECIFICOS. ----------**3-15**

4. PLANTEAMIENTO DEL PROBLEMA. ----------**4-17**

5. OBJETIVOS. ----------**5-17**

6. MATERIAL Y MÉTODOS. ----------**6-17**

7. RESULTADOS ----------**7-18**

8. DISCUSION. ----------8-20

9. CONCLUSIONES.----------9-21

10. BIBLIOGRAFIA. ---------- 10-22

1. RESUMEN.

INTRODUCCIÓN.

Los bifosfonatos reducen y suprimen la resorción ósea, son utilizados ampliamente para el tratamiento de múltiples enfermedades como osteoporosis, osteopenia, metástasis óseas entre otras, los pacientes en tratamiento que son sometidos a cirugía dentoalveolar, están en riego de presentar osteonecrosis inducida por bifosfonatos, en la actualidad se han observado cambios radiográficos en ortopantomografías que sugieren los efectos tóxicos que provocan estos fármacos en el tejido óseo, se utiliza como método complementario el marcador óseo telopéptido c terminal del tipo I (CTX). El cual nos sugiere que los valores que se encuentren por debajo de 150 pg/mL (picogramos/mililitro) ponen en riego a los pacientes para desarrollar osteonecrosis inducida por bifosfonatos.

OBJETIVO GENERAL.

Determinar las manifestaciones clínicas y radiográficas presentes en la cavidad oral por el uso de bifosfonatos.

MATERIAL Y METODOS.

Escrutinio, prolectivo, descriptivo, transversal, homodemico. Se estudiaron mujeres post-menopaúsicas, en tratamiento con bifosfonatos, derechohabientes del Hospital Universitario de Puebla, que contaran con Ortopantomografía y CTX. Se excluyeron a quienes no contaran con estudios completos.

RESULTADOS.

Se evaluaron 74 pacientes con Ortopantomografía y CTX, todas recibieron tratamiento con bifosfonatos, la edad promedio fue de 62.89 años, el promedio general de CTX fue 169.84 pg/mL, el tiempo promedio de ingesta fue de 32.68 meses, se encontraron cambios radiográficos en 67 pacientes (82%), los cambios radiográficos más significativos fueron: ensanchamiento de ligamento periodontal + remineralización de hueso alveolar + cambios en el trabeculado óseo en 26 pacientes, ensanchamiento de ligamento periodontal en 18 pacientes, cambios en el trabeculado óseo +remineralización de hueso alveolar en 8 pacientes, ensanchamiento de ligamento periodontal y remineralización en 8 pacientes, remineralización de hueso alveolar en 5 pacientes, alveolo sin cicatrización adecuada 2 pacientes, osteonecrosis inducida por bifosfonatos 1 paciente, sin cambios radiográficos 7 pacientes.

Al comparar los niveles de CTX entre los que tuvieron cambios radiográficos y lo que no tuvieron cambios radiográficos la diferencia fue estadísticamente significativa.

CONCLUSIONES.

Después de 3 años de ingesta de bifosfonatos se presenta el mayor número de cambios a nivel radiográfico, con disminución de los niveles de CTX, por debajo de 150, lo que indica una relación entre el tratamiento con bifosfonatos y modificaciones óseas de riesgo para inducir Osteonecrosis por bifosfonatos.

2. INTRODUCCIÓN.

Los bifosfonatos son un grupo de medicamentos utilizados para la prevención y el tratamiento en enfermedades con resorción ósea, actualmente estos fármacos tienen una relevancia terapéutica cada vez mayor, dada su utilidad en el manejo de diversas patologías. Paralelamente al incremento de su uso, empiezan a reportarse manifestaciones clínicas en la cavidad oral presentándose signos y síntomas diversos como dolor, ulceras e incluso necrosis inducida por el uso de bifosfonatos. (8,10,14,18,22,24,26,34,43).

Es bien sabido que los bifosfonatos son eficaces en reducir síntomas y complicaciones como metástasis óseas, los cuales tienen un impacto profundo en la calidad de vida de estos pacientes, en la actualidad hay poco conocimiento sobre los efectos adversos de los bifosfonatos en tejidos blandos de la cavidad oral, poca literatura reporta estas manifestaciones, y se cree que estas sean de mayor predominio que la osteonecrosis mandibular por bifosfonatos, incluso presentándose cambios a nivel óseo antes de aparecer alguna manifestación clínica. (10,14,18,22,26).

En el año 2003 Marx reporta el primer caso que evidenciaba la asociación entre la administración de los bifosfonatos vía intravenosa y la presentación de la exposición ósea de los huesos maxilares, en el año 2009 se empiezan a recopilar los primeros datos sobre los efectos adversos de los bifosfonatos en tejido blando, siendo la aparición de ulceras, ámpulas y sensación de ardor en boca algunos de los signos y síntomas más comunes. (5,7,8).

La osteonecrosis mandibular inducida por bifosfonatos es una patología considerada por su magnitud y trascendencia como uno de los retos más importantes y complejos en Cirugía Maxilofacial, así como un problema de salud pública, en pacientes postmenopáusicas con el diagnóstico de osteopenia y osteoporosis es común el uso de estos fármacos. (8,10,14,18,22,24,26,34,43)

Las consecuencias físicas, psicológicas y funcionales a nivel individual, incapacidad laboral, así como el impacto a nivel familiar y social, al igual que la cantidad de recursos hospitalarios y del paciente asignado para su tratamiento por esta patología que en

muchos casos puede ser prevenida, justifica ampliamente las investigaciones sobre estas lesiones por uso de bifosfonatos para poder así establecer un adecuado protocolo de atención antes, durante y después del uso de los bifosfonatos.[12,16,19,20].

3. ANTECEDENTES

3.1 ANTECEDENTES GENERALES.

SISTEMA ESQUELETICO NORMAL

El sistema esquelético normal es tan esencial para la vida como cualquier otro aparato o sistema del organismo, ya que desempeña un papel esencial en la homeostasis mineral, aloja los elementos hematopoyéticos, sirve de soporte a los movimientos del cuerpo, protegiendo y determinando la morfología de los rasgos corporales, siendo así una variedad de tejido conjuntivo. Su peculiaridad estriba en que es uno de los pocos tejidos que se mineraliza en condiciones normales. Bioquímicamente, se caracteriza por una mezcla de matriz orgánica (35%) y de elementos inorgánicos (65%). La porción inorgánica o hidroxiapatita cálcica, es el mineral que otorga resistencia y dureza al hueso y donde se aloja el 99% del calcio, el 85% del fósforo y el 65% del sodio y el magnesio del cuerpo. Las células formadoras de hueso son las células osteoprogenitoras, los osteoblastos y los osteocitos. La génesis y estimulación de estas células están reguladas por citocinas y factores de crecimiento, como el factor de crecimiento fibroblastico (FGF), el factor de crecimiento derivado de las plaquetas (PDFG), el factor de crecimiento afín a la insulina, y el factor de crecimiento B. Las células osteoprogenitoras son células madre (precursoras) situadas cerca de todas las superficies óseas, capaces de dividirse y dar lugar a los osteoblastos, la formación de los osteoblastos a partir de las células osteoprogenitoras es esencial para el crecimiento, la remodelación y reparación óseas. Los osteoblastos se encuentran en la superficie del hueso, y sintetizan, transportan y organizan muchas proteínas de la matriz, ponen en marcha el proceso de mineralización, poseen receptores en su superficie, con lo que captan muchas hormonas (hormona paratiroidea, vitamina D y estrógenos), citocinas y factores de crecimiento, y proteínas de la matriz extracelular, en cuanto los osteoblastos quedan rodeados de matriz, se les conoce como osteocitos. Los osteocitos son células osteoformadoras más numerosas

del hueso, están empotrados en la masa ósea, comunicándose entre sí y con las células de la superficie ósea a través de canalículos, su distribución por todo el tejido óseo convierte al osteocito en la célula principal de algunos procesos biológicos. Capaces de detectar las fuerzas mecánicas y de incorporarlas a la actividad biológica. El osteoclasto es la célula encargada de la reabsorción ósea y procede de las células progenitoras hematopoyéticas que producen también los monocitos y macrófagos, para que estos maduren y se diferencien son esenciales algunas citocinas, como interleucinas IL-1, IL-3, IL-6, IL-11, factor de necrosis tumoral (TNF), cuando estos empiezan a funcionar, se unen a las proteínas de adhesión de la matriz, y labran en el hueso las lagunas de Howship, el osteoclasto vierte enzimas que descomponen las proteínas de la matriz en aminoácidos para liberar y activar factores de crecimiento así también enzimas como la colegenasa que los osteoblastos ya habían depositado antes, así pues, cuando el hueso se descompone en sus unidades elementales, se liberan sustancias que inician su renovación.

MODELACIÓN Y REMODELACIÓN ÓSEA.

Los osteoblastos y los osteoclastos actúan coordinadamente y se consideran como la unidad funcional del hueso llamada unidad multicelular básica. Los procesos de formación y resorción del hueso están íntimamente acoplados, y del equilibrio entre ambos depende el volumen que alcanza la masa esquelética en todo momento. Cuando el esqueleto se desarrolla y aumenta de tamaño (modelación), predomina la formación de hueso, cuando el esqueleto alcanza su madurez, la degradación y renovación ósea que permiten el mantenimiento del esqueleto se llama remodelación. La masa ósea máxima depende de varios factores, como el tipo de receptores de la vitamina D que se han heredado, el estado de nutrición, el grado de actividad física, la edad y el estado hormonal. La masa ósea máxima se alcanza al comienzo de la edad adulta y, en ese momento, cada año se recambia o remodela un 5 al 10% aproximadamente del esqueleto, y la cantidad de hueso formado y reabsorbido por las unidades multicelulares básicas se mantiene en equilibrio. Sin embargo al comenzar el cuarto decenio de la vida, la cantidad de hueso que se reabsorbe supera al que se forma y comienza una

disminución constante de la masa esquelética. Durante la formación y mantenimiento del sistema esquelético, los osteoblastos tienen a su cargo gran parte de la regulación local, ya que estos elementos no solo producen matriz ósea, sino que desempeñan también un papel importante en la actividad de los osteoclastos. Factores estimulantes primarios de la resorción ósea, como la hormona paratiroidea, la IL-1, y el TNF, ejercen efectos mínimos o nulos sobre los osteoclastos. El osteoblasto posee receptores para esas sustancias, y hay pruebas que siguieren que, tras recibir una señal adecuada, el osteoblasto libera un mediador soluble que induce la resorción osteoclastica. Las citocinas y los factores de crecimiento, especialmente TGF B, que la matriz libera cuando es digerida, actúan como un circuito de retroalimentación y hacen que los osteoblastos sinteticen y depositen una cantidad equivalente de hueso nuevo en las lagunas de resorción. De esta forma, la formación y resorción óseas están relacionadas en el tiempo y espacio, y pueden ser reguladas por factores locales y generales. [(1).]

CRONOLOGIA HISTORICA DE LOS BIFOSFONATOS.

Los bifosfonatos son conocidos desde mediados del siglo IX, cuando se produjo la primera síntesis en Alemania en 1865. El etidronato, fue el primer bifosfonato usado para el tratamiento de enfermedades humanas, el cual fue sintetizado hace más de 100 años. Estos se emplearon a nivel industrial principalmente como inhibidores de la corrosión o como agentes en la industria textil, fertilizantes y aceites industriales. Su capacidad para inhibir la precipitación del carbonato cálcico de forma similar a los polifosfatos, los cuales, habían sido ampliamente usados, estimuló su utilización. [(2).] El valor clínico potencial de los bifosfonatos fue primeramente apreciado en la década de 1970, realizando investigaciones que se centraron en el desarrollo de compuestos más potentes en la actividad antiresortiva, pero sin capacidad para inhibir la mineralización. [(2, 54)]

CARACTERISTICAS QUIMICAS.

Los bifosfonatos erróneamente llamados difosfonatos en el pasado, son compuestos químicamente estables derivados del pirofosfato inorgánico, un compuesto que se

produce de manera natural en los organismos, en el cual dos grupos fosfato están unidos por esterificación a una molécula de oxígeno, mientras que los bisfosfonatos están caracterizados por dos uniones C-P, si estas dos uniones están localizadas en el mismo átomo de carbono, el compuesto es llamado bisfosfonato geminal. [2,3,4].

BISFOSFONATOS NO NITROGENADOS.

Dentro de este grupo los más conocidos y empleados en clínica son el etidronato, el clodronato y el tiludronato, son rápidamente metabolizados por los osteoclastos e inactivan un análogo no hidrolizable del adenosin trifosfato que induce la apoptosis.[5,6,7].

BISFOSFONATOS NITROGENADOS.

Los bifosfonatos de nueva generación o bifosfonatos nitrogenados como el pamidronato, zolendronato, alendronato, ibandronato y resindronato, son los que contienen nitrógeno y son mucho más potentes, por lo tanto se acumulan en el hueso y tienen un efecto continuo cuyo resultado está relacionado posiblemente con las necrosis óseas. Tienen dos acciones principales como son la inducción de otro análogo de adenosin fosfato que induce apoptosis, y la inhibición de la Farnesil Pirofosfato Sintetasa, la cual es una enzima que forma parte de la vía del mevalonato encargada de la síntesis del colesterol.[5,6,7]. La más reciente clasificación para bisfosfonatos es por generaciones, en las cuales la primera generación estaría formada por los bisfosfonatos no nitrogenados, la segunda generación estaría formada por los bisfosfonatos nitrogenados más potentes que los de primera generación como el pamidronato que inhiben la reabsorción ósea a una dosis que no afecta la mineralización y los de tercera generación como es el zolendronato, el más potente de los bisfosfonatos nitrogenados que muestran una fuerte actividad antiosteoclástica similar al pamidronato. [6,8]. Los bisfosfonatos inhiben la acción de los osteoclastos, las células responsables de la desmineralización ósea, también han demostrado inhibir la proliferación de células tumorales y la posible inhibición de la angiogénesis, estas características han hecho que estos fármacos sean útiles en el tratamiento de metástasis óseas. Varios ensayos clínicos han demostrado que reducen la carga tumoral esquelética en los pacientes con mieloma múltiple, cáncer de mama,

cáncer de próstata, conduciendo a un amento en el uso de estos compuestos para la prevención de metástasis óseas. [9]. Así pues reducen el dolor óseo, la hipercalcemia, las complicaciones esqueléticas, asociadas con metástasis, en pacientes con avanzados estados de cáncer de mama, pulmón, próstata y otros muchos. Si bien, no ha sido demostrado que mejoren la supervivencia especifica en el cáncer pero si han tenido un significativo efecto positivo en la calidad de vida de estos pacientes.[10].

MECANISMO DE ACCION DE LOS BISFOSFONATOS.

Estudios pioneros en la década de 1960 demostraron que los bifosfonatos eran capaces de inhibir la calcificación por la unión a los cristales de hidroxiapatita, lo que llevo a la hipótesis de que en la regulación de los niveles de bifosfonatos podría estar implicado el mecanismo por el que se regula la mineralización ósea. [3]. Así pues, inhiben la formación y agregación de cristales de fosfato de calcio, incluso a concentraciones muy bajas, bloquean la transformación de fosfato cálcico amorfo a hidroxiapatita y retrasan la agregación de cristales de apatita. [2,3]. Los bifosfonatos también retrasan la disolución de estos cristales de hidroxiapatita, motivo por el cual se investiga la acción de estos compuestos en la reabsorción del hueso in vivo.[2]. En consecuencia la retención esquelética de los bifosfonatos depende de la disponibilidad de puentes de unión de hidroxiapatita, los bifosfonatos son preferentemente incorporados en las localizaciones donde hay una remodelación ósea activa, lo que comúnmente se produce en zonas caracterizadas por recambio esquelético acelerado, los bifosfonatos que no son captados en el esqueleto se eliminan rápidamente de la circulación por excreción renal. [3]. Sus efectos están mediados por la inhibición de los osteoclastos, aunque su modo especifico de inhibición es desconocido, han sido aportadas varias hipótesis. Estas incluyen: Inhibición del desarrollo de osteoclastos a partir de monocitos, aumento de la apoptosis de los osteoclastos, estimulación del factor de inhibición de osteoclastos, prevención del desarrollo de osteoclastos a partir de los precursores de la médula ósea, reducción de la actividad de los osteoclastos. [5]. Como resultado se produce la reducción de la actividad osteoclastica, junto a la reducción de la reabsorción ósea y por tanto todo esto apoya las indicaciones publicadas, que incluyen la reducción de la hipercalcemia maligna en

algunos tumores malignos y la reducción de osteolisis en metástasis óseas, además de mejoras en casos como la enfermedad de Paget. En la osteoclisis se reabsorbe el hueso no vital, liberándose así citoquinas tales como proteínas morfo genéticas del hueso y factores de crecimiento de insulina como ILG1 Y ILG2, estos inducen cambios mesénquimales en el proceso premitótico de los osteoblastos para diferenciarse hacia hueso activo formando osteoblastos. A la interrupción de este ciclo hemostático existe la inhibición de la resorción ósea, resultando así en la acumulación de osteocitos no vitales, dejando así como resultados micro fracturas y matriz mineralizada vieja. [(5)]Los osteocitos se desarrollan a partir de los osteoblastos, los cuales secretan cristales de hidroxiapatita, hacia la matriz colágena, conocida como hueso mineralizado de los cuales se va a recubrir el osteocito, esta célula tendrá así una vida media aproximada de 150 días, después de esto no es capaz de llevar estos cristales de hidroxiapatita hacia el hueso, por consiguiente conlleva a la fractura. [(5)]Debido a que los bifosfonatos tienen una mayor afinidad por la hidroxiapatita del hueso, estos son rápidamente apartados de las circulaciones sistémicas y localizadas en la superficie mineral ósea. Cuando los osteoclastos se encuentran en la fase de reabsorción ósea hay un ambiente predominante ácido, el cual facilita liberación del bifosfonato desde la superficie ósea, dando lugar a una mayor concentración local. [(11,18,23,25,47,54).]

FARMACOCINÉTICA.

Una vez en sangre, los bifosfonatos desaparecen muy rápido, de igual manera en hueso, hecho que puede ser explicado por su rápida y fuerte unión a los cristales de hidroxiapatita, el rango de entrada en hueso es muy veloz, similar al del calcio y fosfato. La captación puede ser determinada sobre todo por la vascularización del hueso. Consecuentemente los tejidos blandos están expuestos a estos compuestos por muy cortos periodos de tiempo. [(2).] La vida media de los bifosfonatos en la circulación es bastante corta, con un rango que ronda entre los 30 minutos hasta las 2 horas. Sin embargo una vez incorporados al tejido óseo y encerrados en el esqueleto, pueden persistir por muchos años, y solo serán detectados cuando el hueso es destruido por el recambio del mismo sugiriendo una vida media biológica en humanos de más de 10 años después de una única dosis vía intravenosa. [(2,3,6,8,23,54).]

EFECTOS ADVERSOS.

El uso prolongado de bifosfonatos puede suprimir el volumen de hueso hasta el punto de que tales microlesiones persistan y se acumulen. El resultado es un hueso hipodinámico con una competencia biomecánica disminuida, la mineralización continúa genera un hueso duro y frágil con una apariencia osteoporosa y un mayor riesgo de fractura, por lo tanto algunos expertos advierten que los beneficios de un uso prolongado de los bifosfonatos deben ser cuidadosamente analizados frente a los posibles efectos negativos de la supresión excesiva del metabolismo óseo. [7]. Dentro de las complicaciones clínicas en humanos se han descrito: fibrilación auricular.[3].supresión excesiva del recambio óseo. [3].hipocalcemia. [3].respuesta inflamatoria aguda.[3,4]dolor músculo esquelético severo, esofagitis.[3]irritación de mucosa gastrointestinal [14].afectación renal.[12]. osteonecrosis mandibular y/o maxilar.[2-61].

En el año 2003, Marx describe el primer reporte de osteonecrosis mandibular por uso de bifosfonatos, realizó un estudio en 36 pacientes con exposición ósea de los cuales estaban en tratamiento con pamidronato y zolendronato , el 61% de estos estaba ligados al uso de esteroides como dexametasona, se encontró este tipo de necrosis en maxilar y mandíbula, por ser los únicos huesos que están expuestos de cierta manera con el medio externo, a través del órgano dentario, inflamación del ligamento periodontal, absceso odontogenicos, endodoncias, entre otras. [5,13,16,21,54]. Desde este primer reporte en el 2003 en el que se comprueba y relaciona la osteonecrosis mandibular por bifosfonatos, se han publicado artículos alrededor del mundo con la misma relación. Ya en el año 2012 es bien sabido que los bifosfonatos pueden inducir a la necrosis mandibular o maxilar, sin embargo existe un limitado conocimiento sobre los efectos adversos que estos fármacos tienen sobre los tejidos blandos. Los efectos adversos de los bifosfonatos sobre la mucosa oral pueden producir lesiones severas sobre estos tejidos, sin involucrar las estructuras óseas, sin embargo a estos efectos adversos se les ha prestado muy poca atención, al grado de que solo 15 casos han sido publicados[13].Hay evidencia en la que se ha demostrado que el alendronato puede causar irritación y ulceración de mucosa y tracto gastrointestinal, estomatitis reportando

en este estudio que 17 pacientes tienen manifestaciones orales por uso de bifosfonatos con un rango de 40 a 90 años de sexo femenino, apareciendo las primeras ulceras orales a los 2 días y a los 13 meses después del uso de bifosfonatos, el síntoma más común en estas pacientes fue el dolor y la dificultad para comer siendo el sitio más afectado paladar y lengua. [14,16]. Numerosos estudios in vitro han demostrado la citotoxicidad y los efectos del nitrógeno contenido en los bifosfonatos hacia las células epiteliales, demostrando que inhiben la proliferación y el proceso de cicatrización de la herida. [14]. De igual manera se ha postulado que las propiedades antiangiogeneticas de los bifosfonatos han logrado una reducción duradera y significativa de los niveles en los factores de crecimiento endoteliales vasculares, el mal uso del fármaco o mala ingestión como retenerlo en boca, succionar o exponerlo de manera constante en los tejidos blandos parecen ser algunos de los factores que desencadene estas manifestaciones orales. Reportándose una ulcera en paladar por más de 1 año por la mala ingesta de alendronato, ya que la paciente retenía el fármaco en boca, sin tener una respuesta favorable a tratamientos tópicos como antifugicos o cortico esteroides, solo respondiendo de manera favorable a la suspensión del fármaco, con una adecuada cicatrización de la herida en paladar 3 meses después de haber suspendido el alendronato. En el estudio hecho por Gonzalez-Moles se reportan 2 pacientes con ulceras en paladar por una inadecuada ingesta del fármaco, en las cuales remiten estas lesiones cuando se suspendió el alendronato. Incluso estudios en animales han demostrado que el alendronato utilizado de manera tópica puede casar daños severos en la mucosa gástrica aun a dosis muy bajas. [14,15,17]. Incluso se reporta ulceras en paladar por uso de alendronato en paciente con síndrome de Down, por la incapacidad de este de poder ingerir de manera rápida el medicamento. Remitiendo la lesión cuando se suspendió el bifosfonato. [18].

DEFINICIÓN.

El término osteonecrosis es una enfermedad, resultado de la pérdida temporal o permanente de su aporte sanguíneo, sin una razón o etiología específica, la American Asociation of Oral and Maxillofacial Surgeons establece 3 criterios para la osteonecrosis mandibular por bisfosfonatos: [10,24].

1. El paciente debe tender antecedentes de terapia con bifosfonatos.

2. El paciente debe tener un área de hueso expuesto necrótico por más de 8 semanas en la región maxilofacial.

3. Sin antecedentes de tratamiento con radioterapia en cabeza y cuello. [24,54].

La osteonecrosis mandibular inducida por bifosfonatos (OIB) es un fenómeno relativamente nuevo, ya que está bien reportado en la literatura sobre la relación de este con los bifosfonatos, al excluir los criterios de la American Association of Oral and Maxillofacial Surgeons la osteonecrosis puede estar inducida en tratamiento de cáncer con quimioterapia, altas dosis de esteroides, incluso reportando osteonecrosis de otros huesos en base de cráneo y fémur. Así como osteonecrosis por terapia fotodinámica como tratamiento paliativo en pacientes que ya no son candidatos a cirugía o radioterapias en ciertas malignidades. [2, 25, 29].

INCIDENCIA.

Hasta el momento se desconoce la fisiopatología del desarrollo de la osteonecrosis mandibular por bifosfonatos, existen teorías y tratamientos empíricos, sin llegarse a establecer a la actualidad la fisiopatología y un tratamiento específico.

Al desconocer con exactitud la fisiopatología se cree que los bifosfonatos pueden crear lesiones múltiples en cavidad oral sin haber manifestaciones en estructuras óseas, muchos estudios demuestran que el nitrógeno contenido en los bifosfonatos tiene un efecto citotóxico en las células epiteliales, los cuales indican que el alendronato inhiben la función celular, por lo que se influye en el proceso de cicatrización de la herida, la mayoría de los artículos nos reportan los efectos del alendronato en cavidad oral, y últimamente bifosfonatos como resindronato y etidronato también han demostrado tener efectos adversos como las úlceras orales.

Existe evidencia de que causan irritación y úlceras en mucosa gástrica y tracto gastrointestinal, el uso prolongado de este tipo de fármacos puede estar asociado a cáncer esofágico y se ha demostrado que el en periodo de un año, se presentan lesiones en cavidad oral en estos pacientes, demostrándose el efecto tóxico en el epitelio de la mucosa oral [1,5].

Otra teoría es que los bifosfonatos nitrogenados, se acumulan en hueso, el nitrógeno por lo tanto no se metaboliza, provocando así su necrosis. [3].

El bifosfonato más utilizado es el alendronato, sin embargo no hay estudios que comprueben que la osteonecrosis se origine a partir de hueso o a partir de la mucosa. Estos fármacos proveen un importante beneficio clínico a pacientes con metástasis óseas, cuando son usados correctamente, por otra parte la remodelación ósea es esencial en el mantenimiento del hueso sano, por lo que la mandíbula se ve afectada ya que es uno de los huesos con mayor inhibición de la remodelación ósea, siendo necesaria ya que existen factores exógenos como trauma espontaneo o iatrogénico en la que se necesita de una remodelación ósea instantánea.

La incidencia de osteonecrosis mandibular por bifosfonatos es más frecuente es estos fármacos administrados vía intravenosa que vía oral, siendo la vía intravenosa más específica para aquellos pacientes con enfermedades malignas, por lo cual se tienen diferentes percepciones del impacto en la calidad de vida, dejando a segundo término la osteonecrosis por el simple hecho de reducir el dolor en enfermedades como metástasis óseas. [14,31].

La eficacia clínica de los bifosfonatos vía oral en el tratamiento de osteopenia/osteoporosis está bien establecido tanto así, que alrededor de 190 millones de prescripciones a nivel mundial se han hecho. Los pacientes que están en tratamiento con bifosfonatos vía oral tienen un riesgo menor en comparación que los que están en tratamiento vía intravenosa. [4,8,16].

FACTORES DE RIESGO.

Los factores de riesgo para el desarrollo de osteonecrosis mandibular por bifosfonatos puede dividirse en 3 grupos: relacionados al fármaco, factores de riesgo local-demográficos y factores sistémicos.

FACTORES DE RIESGO RELACIONADO AL FARMACO.

Potencia del bifosfonato: el zolendronato es más potente que el pamidronato y este último es más potente que los bifosfonatos vía oral, por lo tanto el riesgo de osteonecrosis es mayor en bifosfonatos vía intravenosa.

Duración del tratamiento: una duración mayor parece estar asociada a un riesgo mayor de desarrollar esta patología. [24,28].

FACTORES DE RIESGO LOCAL.

Cirugía Oral: exodoncias, implantes dentales, cirugía periapical, cirugía periodontal que envuelva tejido óseo. [27].

Anatomía local: torus lingual y torus palatino.[29].

Enfermedades orales: problemas periodontales, abscesos odontogenicos [34].

FACTORES SISTÉMICOS Y DEMOGRÁFICOS.

Edad: por cada década que pasa, se incrementa el 9% el riesgo de osteonecrosis por bifosfonatos.

Raza: mayormente afectados los caucásicos.

Diagnóstico de Cáncer: el riesgo es mayor en aquellos diagnosticados con mieloma en comparación con los diagnosticados con cáncer de mama y estos tienen mayor riesgo que cualquier otro tipo de cáncer.

Osteoporosis/Osteopenia. [28,32,38].

Otros factores que pueden aumentar el riesgo de osteonecrosis por bifosfonatos son: tratamiento con esteroides, diabetes, tabaquismo, alcoholismo, mala higiene oral, tratamiento como quimioterapia, ingesta por más de tres años de bifosfonatos. [2,5,6,10].

Siendo la causa más frecuente en 78% de los casos reportados, que la exodoncia es el factor principal para el desarrollo de osteonecrosis por bifosfonatos.

SIGNOS Y SÍNTOMAS.

De los signos y síntomas frecuentemente encontrados: estomatitis, úlceras en mucosa, dolor, disfagia, salida de material purulento, edema, fístulas intraorales, fatiga, parestesia, fiebre [16,18,21,24,25,31,33,34,38,43].

DIAGNOSTICOS DIFERENCIALES.

Debido a la complejidad de la osteonecrosis por bifosfonatos y sus diversos diagnósticos diferenciales es fácil que el personal del área de la salud inexperto se pueda confundir, siendo los sitios anatómicos necrosados más frecuentes el maxilar y mandíbula. Los siguientes son diagnósticos diferenciales: [11].

Infecciones bacterianas: osteomielitis, virales: herpes zoster, fungicas: mucormicosis. [32].

CLASIFICACIÓN Y ETAPAS DE NECROSIS MANDIBULAR POR BIFOSFONATOS.

Según la American Asociation of Oral and Maxillofacial Surgeon las clasifica en:

ETAPA 0: Paciente en tratamiento con bifosfonatos vía intravenosa o vía oral sin presencia clínica de exposición ósea o necrosis ósea, con cambios a nivel radiográfico.

ETAPA 1: Paciente en tratamiento con bifosfonatos vía intravenosa o vía oral con hueso expuesto o necrótico que se encuentra asintomático.

ETAPA 2: Paciente en tratamiento con bifosfonatos vía intravenosa o vía oral con hueso expuesto o necrótico que presenta dolor, eritema en la zona de exposición ósea con o sin salida de material purulento.

ETAPA 3: Paciente en tratamiento con bifosfonatos vía intravenosa o vía oral con hueso expuesto o necrótico que presenta dolor, infección y uno o más de los siguientes signos y síntomas: fracturas patológicas, fistulas extraorales, necrosis que se extiende a borde inferior de la mandíbula. [21].

TEORIAS.

Osteonecrosis mandibular por bifosfonatos es inducida por una supresión excesiva en el cambio óseo, el bifosfonato se acumula en el hueso y subsecuentemente en el osteoclasto, los cuales se encargan de reabsorber el hueso, la función de estos es inhibida y por lo tanto la remodelación ósea es suprimida.

Osteonecrosis mandibular por bifosfonatos se da como respuesta a una infección, los bifosfonatos son conocidos como moduladores de respuesta inmune inhibiendo así ciertas células, dejando libre el espacio para bacterias como actinomices, dicha bacteria es la que se encuentra en esta patología.

Osteonecrosis mandibular por bifosfonatos es el resultado de la isquemia por los efectos angiogénicos de los bifosfonatos.

Osteonecrosis mandibular por bifosfonatos se manifiesta por la toxicidad encontrada en tejidos suaves, esto por la acumulación del nitrógeno, se cree que esta patología empieza en tejidos blandos.

Estas son las 4 principales teorías las cuales son válidas pero aún no se ha demostrado si alguna de estas es la específica para la osteonecrosis mandibular por bifosfonatos. [42].

3.2 ANTECEDENTES ESPECIFICOS.

Los bifosfonatos son un grupo de fármacos derivados de los pirofosfatos que se usan en el tratamiento de la osteoporosis, mieloma múltiple y metástasis óseas entre otras. Ya es bien sabida la relación que hay entre los bifosfonatos y la osteonecrosis por estos fármacos.

En la actualidad se pueden observar signos y síntomas antes de que se presente la osteonecrosis como lo son: dolor, movilidad dentaria, edema en la mucosa, eritema y ulceraciones las cuales pueden ocurrir de manera espontanea después de una extracción dentaria.

Sin embargo la osteonecrosis inducida por bifosfonatos se puede mantener de manera asintomática por largos periodos por la ausencia de procesos infecciosos, por lo tanto, hallazgos radiográficos no son específicos, para determinar dicha patología, pero nos puede ayudar en la oportuna detección, ya que se han reportado una serie de características radiográficas en pacientes con osteonecrosis por bifosfonatos, tales características radiográficas incluyen áreas escleróticas, trabeculado óseo disperso, osteoesclerosis sobre el margen alveolar y lamina dura, persistencia de alveolos sin cicatrizar después de una extracción dentaria, secuestros óseos mínimos, ensanchamiento del ligamento periodontal.[52,53,54].

Otro método actualmente realizado para la predicción del riesgo de osteonecrosis inducida por bifosfonatos es la prueba sérica del telopéptido C- Terminal (CTX), es un índice bastante fiable del remodelado óseo utilizado en reumatología; durante la resorción ósea llevada a cabo por los osteoclastos se libera el telopéptido C, que es un pequeño fragmento peptidico-carboxi-terminal, de los enlaces cruzados piridolínicos que se encuentran en el colágeno óseo tipo I. El CTX consiste por lo tanto es la medición de dicho péptido en sangre, de manera que la cantidad presente es proporcional al nivel de resorción osteoclastica que exista, en pacientes con tratamiento de bifosfonatos, al inhibir estos a los osteoclastos y existir poca resorción ósea, el CTX será bajo si el fármaco está funcionando correctamente.

Los valores normales de CTX en suero oscilan entre los 300 y los 550 picogramos/mililitro (pg/ml), según Marx, valores inferiores a 100 pg/ml, se asociara a un alto riesgo de osteonecrosis, mientras que los valores entre 100 y 150 pg/ml indicarán un riesgo moderado y los valores mayores a 150 pg/ml, un riesgo mínimo o nulo de osteonecrosis maxilar.

4. PLANTEAMIENTO DEL PROBLEMA.

Debido a la toxicidad de los bifosfonatos que provocan en cavidad oral y tejido óseo reportados en la literatura, se plantea la siguiente pregunta:

¿Existen manifestaciones clínicas en cavidad oral ya sea en tejido blando o en tejido óseo por el uso de bifosfonatos?

5. OBJETIVOS.

5.1 OBJETIVOS GENERALES.

1. Crear una base de datos para las pacientes con ingesta de bifosfonatos.

5.2 OBJETIVOS ESPECIFICOS.

1. Determinar las manifestaciones clínicas y radiográficas presentes en la cavidad oral por el uso de bifosfonatos.
2. Realizar historia clínica de Cirugía Maxilofacial para valoración de la cavidad oral en pacientes con ingesta de bifosfonatos.
3. Solicitud de Ortopantomografía para valorar los cambios radiográficos existentes.
4. Solicitud de prueba sérica del telopéptido C-Terminal.

6. MATERIAL Y MÉTODOS.

DISEÑO DE ESTUDIO.

Se trata de un estudio escrutinio, prolectivo, descriptivo, transversal, homodemico.

Se estudiaron mujeres post-menopáusicas en tratamiento con bifosfonatos, derechohabientes del Hospital Universitario de Puebla, que contaran con Ortopantomografía y CTX.

DEFINICIÓN DEL UNIVERSO DE TRABAJO.

POBLACIÓN.

Pacientes del servicio de Ginecología y Obstetricia del Hospital Universitario de Puebla en tratamiento con bifosfonatos referidos al servicio de Cirugía Maxilofacial.

CRITERIOS DE INCLUSIÓN.

Mujeres.

Pacientes en tratamiento con bifosfonatos.

CRITERIOS DE EXCLUSIÓN.

Pacientes que no acepten el protocolo de estudio.

CRITERIOS DE ELIMINACIÓN.

Pacientes que no acepten la observación clínica.

7. RESULTADOS

Se evaluaron 74 pacientes con Ortopantomografía y CTX, todas recibieron tratamiento con bifosfonatos, la edad promedio fue de 62.89 años, el promedio general de CTX fue 169.84 pg/mL, el tiempo promedio de ingesta fue de 32.68 meses, se encontraron cambios radiográficos en 67 pacientes (82%), los cambios radiográficos más significativos fueron: ensanchamiento de ligamento periodontal + remineralización de hueso alveolar + cambios en el trabeculado óseo en 26 pacientes, ensanchamiento de ligamento periodontal en 18 pacientes, cambios en el trabeculado óseo +remineralización de hueso alveolar en 8 pacientes, ensanchamiento de ligamento periodontal y remineralización en 8 pacientes, remineralización de hueso alveolar en 5

pacientes, alveolo sin cicatrización adecuada 2 pacientes, osteonecrosis inducida por bifosfonatos 1 paciente, sin cambios radiográficos 7 pacientes.

Al comparar los niveles de CTX entre los que tuvieron cambios radiográficos y lo que no tuvieron cambios radiográficos la diferencia fue estadísticamente significativa.

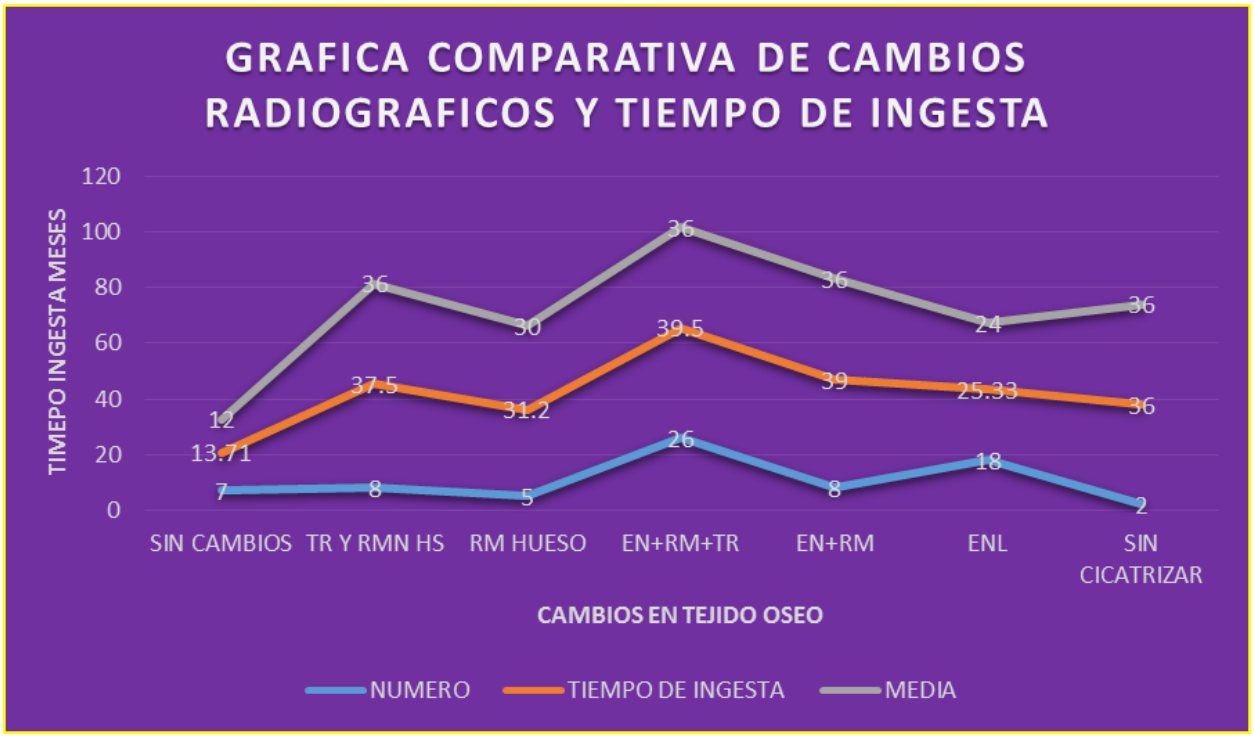

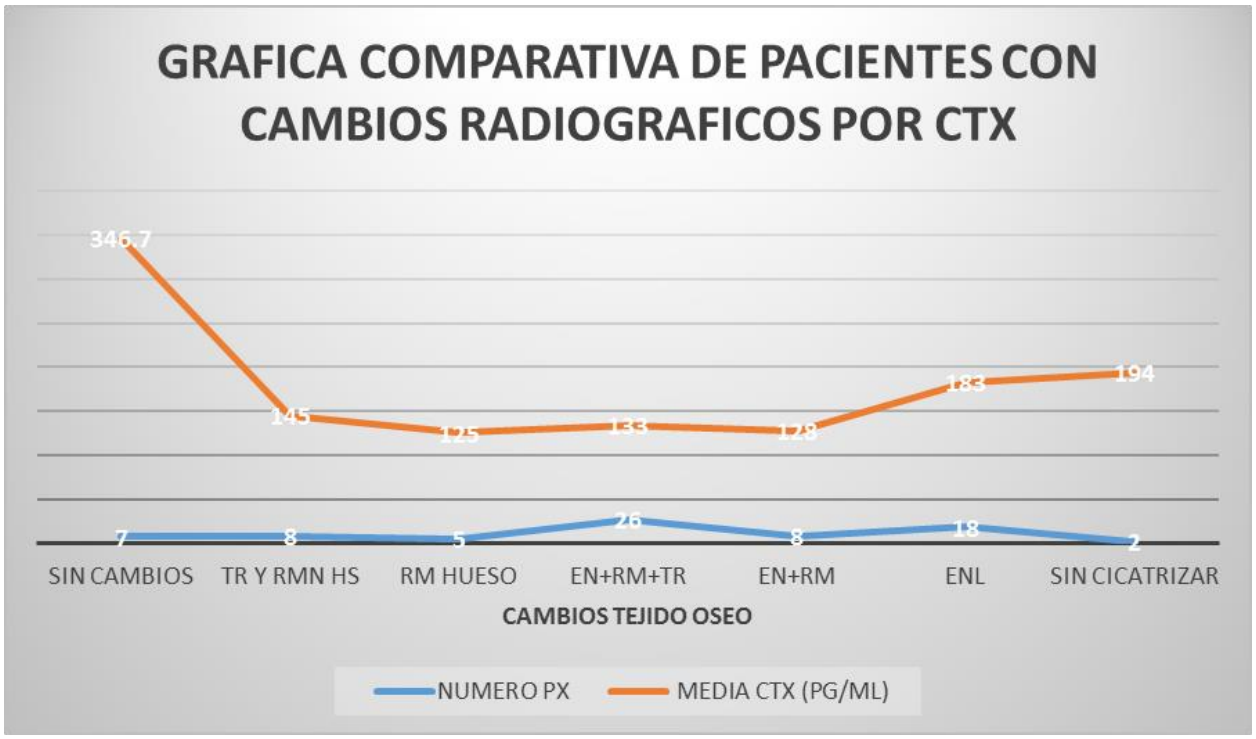

8. DISCUSION.

Los bifosfonatos son fármacos que se están utilizando ampliamente en el tratamiento de múltiples enfermedades relacionadas a cambios óseos, el uso indiscriminado de estos, la falta de información sobre sus efectos adversos como la osteonecrosis en maxilar o mandíbula han incrementado a nivel mundial el número de reporte sobre osteonecrosis inducida por bifosfonatos.

Nuestros resultados concuerdan con estudios previos realizados en el que se observan cambios radiográficos en maxilar y mandíbula, siendo los cambios más importantes, ensanchamiento de ligamento periodontal, remineralización de hueso alveolar, cambios en el trabeculado óseo, sin embargo no hemos hecho la evaluación intraobservador e interobservador (53), la información y la investigación en este tema nos permite seguir la línea de investigación y el siguiente paso a seguir es una evaluación radiográfica comparado grupos con pacientes mujeres post menopáusicas en tratamiento con bifosfonatos y post menopaúsicas sin tratamiento con bifosfonatos..

Aparentemente el abuso de estos medicamentos, indicado de manera indiscriminada y usado en pacientes con osteopenia, se observó que a pesar de llevar dicho tratamiento,

muchas mujeres evolucionaron de osteopenia a osteoporosis, entonces sugestionando la indicación para tales fármacos, por otro lado en el área de la oncología su uso está ligado a la calidad de vida del paciente.

Actualmente no existe en la literatura artículos en los que se observe, analice las ortopantomografías junto con los marcadores óseos CTX, la bondad en este estudio fue tener el marcador óseo, en los resultados, podemos observar que a pesar de estar en tratamiento por años, estas pacientes con osteopenia, actualmente están con osteoporosis, por lo que nos preguntamos hasta donde vale la pena utilizar el fármaco.

El presente estudio sirve para abrir una brecha y seguir la línea de investigación, ya que los casos reportados a nivel mundial van en aumento, en México este tipo de fármacos, están en pleno auge, por lo que si no se tiene una cultura de prevención, los riesgos en un futuro, pueden tener un impacto profundo en la actividad social, psicológica del paciente, representando un problema de salud grave.

9. **CONCLUSIONES**.

Después de 3 años de ingesta de bifosfonatos se presenta el mayor número de cambios a nivel radiográfico, con disminución de los niveles de CTX, por debajo de 150, lo que indica una relación entre el tratamiento con bifosfonatos y modificaciones óseas de riesgo para inducir Osteonecrosis por bifosfonatos.

10. BIBLIOGRAFIA.

1. Robins. Sistema Esqueletico y patología tumoral de los tejidos blandos en Patología Estructural y Funcional 6ª ed. 2000: 1259-1280.
2. Fleisch H. Bisphosphonates: Mechanism of Action. Endocrine Reviews 2009 19 (1) 80-100.
3. Russell S, Watts NB, et al. Mechanisms of action of Bisphosphonates: similarities and differences and their potential influence of clinical efficacy. Osteoporos Int 2008; 19: 733-759.
4. Mohammad K, Persson U, et al. Pharmacovigilance of oral Biphosphonates:Adverse Effects Manifesting in the Soft Tissue of the Oral Cavity. J Oral Maxillofac Surg 2012 70: 2793-2797.
5. Baur D, Weber J, et al. Osteonecrosis of the jaws unreleated to Bhisphosphonate Exposure: A series of 4 cases. J Oral Maxillofac Surg 2012 70: 2802-2808.
6. Marx R. Pamidronate (Aredia) and Zoledronate (Zometa) Induced Avascular Necrosis of the Jaws : A growing Epidemi. J Oral Maxillofac Surg 61: 1115-1118, 2003.
7. Marx R. Clinical concerns of Alendronate use. J Oral Maxillofac Surg 66: 1322, 2008.
8. Mohammad K, Sjöquist K, et al,. Oral Ulcers, a Little Known Adverse Effect of Alendronate: Review of the Literature. J Oral Maxillofac Surg 70: 830-836, 2012.
9. Vestergaard P, Schwartz K, et al. Oral Bhiphosponate Use Increases the Risk for Inflammatory Jaw Disease: A Cohort Study. J Oral Maxillofac Surg 70: 821-829, 2012.
10. Landesberg R, Cozin M, et al. Inhibition of Oral Mucosal Cell Wound Healing by Bisphosphonates. J Oral Maxillofac Surg 66: 839-847, 2008.
11. Ruggiero S, Mehotra B, et al. Osteonecrosis of the Jaws Associated With the Use of Bisphosphonates: A review of 63 cases. J Oral Maxillofac Surg 62: 527-534, 2004.

12. Marx R, Sawatari Y, et al. Bisphosphonates-Induced Exposed Bone (Osteonecrosis/Osteoporosis) of the Jaws: Risk Factors, Recognition, Prevention, and Treatment. J Oral Maxillofac Surg 63: 1567-1575, 2005.
13. American Association of Oral and Maxillofacial Surgeons. Position Paper on Bisphosphonates-Related Osteonecrosis of the Jaws, September 25, 2006
14. McMahon R, Bouquot J, et al. Osteonecrosis: A multifactorial Etiology. J Oral Maxillofac Surg 62: 225-226, 2004.
15. Tarassoff P, Csermak K. Avascular Necrosis of the Jaws: Risk Factors in Metastatic Cancer Patients. J Oral Maxillofac Surg 62: 278-279, 2008.
16. Kodama Y, Ogase A, et al. Alveolar Bone Grafting in Association With Polyostic Fibrous Dysplasia and Bisphosphonates-Induced Abnormal Bone Turnover in a Bilateral Cleft Lip and Palate Patient: A Case Report. J Oral Maxillofac Surg 70: e500-e508, 2012.
17. Fleisher K, Jolly A, et al. Osteonecrosis of the Jaw Onset Times Are Based on the Route of Bisphosphonates Therapy. J Oral Maxillofac Surg xx:xxx, 2012.
18. Lee P, Kiss A, et al. Inmune Biomarkers of BRONJ in High-Risk Cancer Patient. J Oral Maxillofac Surg 70: e37, 2012.
19. Deniz K, Erdem R, et al. Can BRONJ be Prevented by Relaxin Administration? A Pilot Study. J Oral Maxillofac Surg 70: e25-e26, 2012.
20. O´Ryan F, Lo J. Bisphosphonates-Related Osteonecrosis of the Jaw in Patients With Oral Bisphosphonates Exposure: Clinical Course and Outcomes. J Oral Maxillofac Surg 70: 1844-1853, 2012.
21. Grazziani F, Vescovi P, et al. Resective Surgical Approach Shows a High Permormance in the Management of Advanced Cases of Bisphosphonates-Related Osteonecrosis of the Jaws: A Retrospective Survey of 347 Cases. J Oral Maxillofac Surg 70: 2501-2507, 2012.
22. Anniballi S, Bignozzi I, et al. Neglected Population of Patients Receiving Intravenous Bisphosphonates. J Oral Maxillofac Surg 70: 2097-2098, 2012.
23. Freiberger J, Padilla-Burgos R, et al. What Is the Role of Hyperbaric Oxygen in the Management of Bisphosphonates-Related Osteonecrosis of the Jaw: A

Randomized Controlled Trial of Hyperbaric Oxygen as an Adjunct to Surgery and Antibiotics. J Oral Maxillofac Surg 70: 1161-1170, 2012.

24. Yankova Z, Ganesan K, et al. Bisphosphonates-Related Osteonecrosis of the Mandibule Secondary to Postural Pressure. J Oral Maxillofac Surg 70: 1584-1586, 2012.
25. Infante-Cossio P, Lopez-Martin J, et al. Osteonecrosis of the Maxilla Associated With Cancer Chemotherapy in Patients Wearing Dentures. J Oral Maxillofac Surg 70: 1587-1592, 2012.
26. Enomoto A, Uchihashi T, et al. Suppurative Arthritis of the Temporomandibular Joint Associated With Bisphosphonates: A case Report. J Oral Maxillofac Surg 70: 1376-1379, 2012.
27. Marolt D, Cozin M, et al. Effects of Pamidronate on Human Alveolar Osteoblasts In Vitro. J Oral Maxillofac Surg 70: 1081-1092, 2012.
28. Granite E. Are Nitrogen-Containing Intravenous Bisphosphonates Implicated in Osteonecrosis of Appendicular Bones and Bones Other Than Jaws? A Survey and Literature Review. J Oral Maxillofac Surg 70: 837-841, 2012.
29. Fitzpatrik S, Stavropolus M, et al. Bisphosphonates-Related Osteonecrosis of Jaws in 3 Osteonecrosis Patients With History of Oral Bisphosphonates Use Treated With Single Yearly Zoledronic Acid Infusion. J Oral Maxillofac Surg 70: 325-330, 2012.
30. Urade M, Tanaka N, et al. Nationwide Survey for Bisphosphonates-Related Osteonecrosis of the Jaws in Japan. J Oral Maxillofac Surg 69: e364-e371, 2011.
31. Cozin M, Pinker B, et al. Novel Therapy to Reverse the Cellular Effects of Bisphosphonates on Primary Human Oral Fibroblasts. J Oral Maxillofac Surg 69: 2564-2578, 2011.
32. Sardella A, Carrassi A, et al. Bisphosponates-Related Osteonecrosis of the Jaws Associated With Photodynamic Therapy. J Oral Maxillofac Surg 69: e314-e316, 2011.
33. Wilde F, Hendricks J, et al. Bone Regeneration Without Bone Grafting After Resection of a Segment of the Mandible to Treat Bisphopshonate-Related Osteonecrosis of the Jaw. J Oral Maxillofac Surg 69: 2657-2662, 2011.

34. Norholt A. The Impact of Bisphosphonates-Related Osteonecrosis of the Jaws on Quality of Life. J Oral Maxillofac Surg 69: e5-e6, 2011.
35. Patil P, Bhadani P. Extensive Maxillary Necrosis Following Tooth Extractions. J Oral Maxillofac Surg 69: 2387-2391, 2011.
36. Martins M, Cassolin G, et al. Bisphosphonates-Related Osteonecrosis of the Jaws-An Initial Case Series Report of Treatment Combining Partial Bone Resection and Autologus Platelet-Rich Plasma. J Oral Maxillofac Surg 69: 2465-2472, 2011.
37. Ferlito S, Puzzo S, et al. Preventive Protocol for Tooth Extractions in Patients Treated With Zoledronate: A Case Series. J Oral Maxillofac Surg 69: e1-e4, 2011.
38. Gallego L, Junquera L, et al. Rubber Dam Clamp Trauma During Endodontic Treatment: A Risk Factor of Bisphosphonates-Related Osteonecrosis of the Jaw?. J Oral Maxillofac Surg 69: e93-e95, 2011.
39. Hoefert S, Eufinger H. Relevance of a Prolonged Preoperative Antibiotic Regime in the Treatment of Bisphosphonates-Related Osteonecrosis of the Jaw. J Oral Maxillofac Surg 69: 85-92, 2011.
40. Allen M, Pandya B. Lack of Correlation Between Duration of Osteonecrosis of the Jaw and Sequestra Tissue Morphology: What It Tell Us About the Condition and What It Means for Future Studies. J Oral Maxillofac Surg 68: 2730:2734, 2010.
41. Otto S, Pautke C. et al. Osteonecrosis of the Jaw: Effect of Bisphosphonate Type, Local Concentration, and Acidic Milieu on the Pathomechanims. J Oral Maxillofac Surg 68: 2110-2122, 2010.
42. Hutchinson M, O´Ryan F, et al. Radiographic Findings in Bisphosphonate-Treated Patients With Stage 0 Disease in the Absence of Bone Exposure. J Oral Maxillofac Surg 68: 2232-2240, 2010.
43. Bedogni A, Bettini G, et al. Oral Bisphosphonate-Associated Osteonecrosis of the Jaw After Implant Surgery: A Case Report and Literature Review. J Oral Maxillofac Surg 68: 1662-1666, 2010.
44. Otto S, Schuler K, et al. Osteonecrosis or Metastases of the Jaw or Both? Case Report and Review of the Literature. J Oral Maxillofac Surg 68: 1185-1188, 2010.

45. Otto S, Hafner S, et al. Bisphosphonate-Related Osteonecrosis of the Jaw: Is pH the Missing Part in the Phatogenesis Puzzle?. J Oral Maxillofac Surg 68, 1158-1161, 2010.
46. Saia G, Blandamura S, et al. Ocurrence of Bisphosphonate-Related Osteonecrosis of the Jaw After Surgical Tooth Extraction. J Oral Maxillofac Surg 68: 797-804, 2010.
47. Lodi G, Sardella A, et al. Tooth Extraction in Patients Taking Intravenous Bisphosphonates: A Preventive Protocol and Case Series. J Oral Maxillofac Surg 68: 107-110, 2010.
48. Allen M, Burr D. The Pathogenesis of Bisphosphonate-Related Osteonecrosis of the Jaw: So Many Hypotheses, So Few Data. J Oral Maxillofac Surg 67: 61-70, 2009.
49. Lo J, O´Ryan F, et al. Prevalence of Osteonecrosis of the Jaw in Patients With Oral Bisphosphonates Exposure. J Oral Maxillofac Surg. 68: 243-253, 2010.
50. Fantasia J. Bisphosphonates-What the Dentist Needs to Know: Practical Consideretions. J Oral Maxillofac Surg 67: 53-60, 2009.
51. Ferlito S, Puzzo S, et al. Treatment of bisphosphonate-realted osteonecrosis of the jaws: presentetation of a protocol and a observational longitudinal study of an Italian series of cases. British Journal of Oral and Maxillofacial Surgery. 50: 425-429, 2012.
52. Guía de Práctica Clínica. Diagnóstico y Tratamiento de Osteoporosis en el Adulto, Evidencias y Recomendaciones. Número de Registro IMSS-083-08.
53. Avertano G.B, Chagas J. Radiographic evaluation of maxillofacial region in oncology patients treated with bisphosphonates. Oral Surg Oral Med Oral Pathol Oral Radiol 2012;114(suppl 5): s19-s25
54. Marx RE. Pamidronate (Aredia) and zoledronate (Zometa) induced avascular necrosis of the jaws: Agrowing epidemic. J Oral Maxillofac Surg 2003; 1115-1157.