

## Terapia combinada antibiótica en infecciones por *Stenotrophomonas maltophilia*: Impacto clínico

Norarizbeth Lara Flores **iD\***, Allison Ontiveros-Hernández **iD\*\***, Selene Pimentel-Ortega **iD**, Luisa Fernanda Cuaxilo Flores **iD**, Julieta Martínez García **iD**

Departamento de Agentes Biológicos, Facultad de Medicina, Benemérita Universidad Autónoma de Puebla, Puebla, México.

Autores para correspondencia: \*[norarizbeth.laraf@correo.buap.mx](mailto:norarizbeth.laraf@correo.buap.mx);  
\*\*[allison.ontiverosh@alumno.buap.mx](mailto:allison.ontiverosh@alumno.buap.mx)

DOI: <http://doi.org/10.5281/zenodo.16730648>

**Editado por:** D.C. Jesús Muñoz Rojas (Instituto de Ciencias, Benemérita universidad Autónoma de Puebla).

**Revisado por:**

D.C. Lucía Martínez Martínez (Facultad de Medicina y Cirugía, Universidad Autónoma "Benito Juárez" de Oaxaca, Oaxaca, México).

D.C. Lilia Isela López Lara (Secretaría de Educación de Jalisco; Esc. Sec. Gral. No. 81 J. Jesús González Gallo y Esc. Sec. Gral. No. 116 Manuel Gómez Morín).

### Resumen

**Introducción:** *Stenotrophomonas maltophilia* (*S. maltophilia*) es un patógeno oportunista responsable de infecciones leves y graves, cuyo tratamiento se ve complicado por su resistencia intrínseca antibiótica. La terapia combinada con trimetoprima/sulfametoxazol es el tratamiento de primera línea, aunque en casos de resistencia o intolerancia, se emplean alternativas.

**Objetivo:** Esta revisión bibliográfica tiene como objetivo evaluar el impacto clínico de la terapia combinada antibiótica en el tratamiento de infecciones causadas por *S. maltophilia*.

**Métodos:** Se realizó una búsqueda bibliográfica y se seleccionaron artículos con enfoque en la antibioticoterapia combinada contra infecciones por *S. maltophilia*. De los 72 estudios encontrados, se incluyeron 33 que cumplían los criterios de selección.



**Resultados:** Las guías de tratamiento recomiendan cotrimoxazol y minociclina para infecciones leves y combinaciones de cotrimoxazol con otros antibióticos para infecciones graves. La combinación de ceftazidima/avibactam (CZA/ATM) y aztreonam ha mostrado sinergia en cepas resistentes, inhibiendo  $\beta$ -lactamasas y mejorando la actividad bactericida. La terapia combinada ha mejorado los resultados en infecciones graves, como bacteriemia, donde cefiderocol o trimetoprim/sulfametoxazol son efectivos. Sin embargo, la nefrotoxicidad sigue siendo un riesgo en infecciones respiratorias y oftalmológicas. Factores como resistencia antimicrobiana, toxicidad acumulativa y efectos adversos afectan el éxito terapéutico. La falta de actualización en las pruebas de susceptibilidad dificulta la selección de antibióticos. Nuevas perspectivas incluyen la inhibición de bombas de eflujo, bacteriófagos y productos naturales, así como el desarrollo de nuevas moléculas como minociclina y cefiderocol.

**Conclusión:** El tratamiento de infecciones por *S. maltophilia* sigue siendo un desafío, sin embargo, las terapias combinadas han demostrado ser una estrategia eficaz. La combinación de antibióticos como cotrimoxazol, minociclina, cefiderocol y el uso de opciones emergentes como CZA/ATM y bacteriófagos han mostrado un impacto positivo en la reducción de la mortalidad y la duración de la hospitalización.

**Palabras clave:** *Stenotrophomonas maltophilia*; resistencia antibiótica; betalactámicos; fluoroquinolonas; trimetoprima sulfametoxazol.

## Abstract

**Background:** *Stenotrophomonas maltophilia* (*S. maltophilia*) is an opportunistic pathogen responsible for both mild and severe infections, and its treatment is complicated by its intrinsic antibiotic resistance. The combination therapy with trimethoprim/sulfamethoxazole is the first-line treatment, although alternatives are used in cases of resistance or intolerance.

**Objective:** This literature review aims to evaluate the clinical impact of combination antibiotic therapy in the treatment of infections caused by *S. maltophilia*.

**Methods:** A literature search was conducted, and articles focusing on combination antibiotic therapy for *S. maltophilia* infections were selected. Of the 72 studies found, 33 that met the selection criteria were included.

**Results:** Treatment guidelines recommend cotrimoxazole and minocycline for mild infections, and combinations of cotrimoxazole with other antibiotics for severe infections. The combination of ceftazidime/avibactam (CZA/ATM) and aztreonam has shown synergy in resistant strains, inhibiting  $\beta$ -lactamases and enhancing bactericidal activity. Combination therapy has improved outcomes in severe infections, such as bacteremia, where cefiderocol or trimethoprim/sulfamethoxazole are effective. However, nephrotoxicity remains a risk in respiratory and ophthalmic infections. Factors such as antimicrobial resistance, cumulative toxicity, and adverse effects impact therapeutic success. The lack of updated susceptibility testing hinders appropriate antibiotic selection. New perspectives include inhibition of efflux pumps, bacteriophage therapy, and natural products, as well as the development of new molecules such as minocycline and cefiderocol.

**Conclusion:** Treatment of *S. maltophilia* infections remains a challenge, yet combination therapies have proven to be an effective strategy. The combination of antibiotics like cotrimoxazole, minocycline, and cefiderocol, along with emerging options such as CZA/ATM and bacteriophages, has shown a positive impact in reducing mortality and shortening hospital stays.

**Keywords:** *Stenotrophomonas maltophilia*; antibiotic resistance; beta lactams; fluoroquinolones; trimethoprim sulfamethoxazole.

## Introducción

*Stenotrophomonas maltophilia* (*S. maltophilia*), es un bacilo Gram-negativo no fermentador, aerobio obligado, resistente a los desinfectantes [1; 2].

Aunque su virulencia es baja, es un patógeno oportunista que afecta principalmente a pacientes inmunocomprometidos y es una causa común de infecciones nosocomiales [2; 3]. Es uno de los diez patógenos más frecuentes en neumonías adquiridas en hospitales, especialmente en la unidad de cuidados intensivos (UCI) de Europa. Se reporta una tasa de mortalidad del 50% y hasta del 77% en pacientes inmunodeprimidos [4], mientras que, en pacientes pediátricos, se reporta una mortalidad del 42% [5].

Aunque algunos reportes han documentado infecciones hospitalarias por *S. maltophilia* en México, la información epidemiológica es limitada e impide realizar comparaciones directas con otras regiones. Un estudio retrospectivo realizado en 2018 demostró una mortalidad del 40% en pacientes con infecciones del torrente

sanguíneo relacionadas con catéter en pacientes oncológicos [6]. Mencionamos este estudio para considerar el contexto de *S. maltophilia* en México, aunque los criterios de inclusión de nuestra revisión abarcan estudios hasta 2019.

Las infecciones causadas por *S. maltophilia* incluyen bacteriemia, infecciones urinarias, intraabdominales, relacionadas con catéteres y dispositivos implantados, cavidad oral, endoftalmítis, traqueobronquitis, sepsis, y neumonías asociadas a ventilador, predominantemente en pacientes hospitalizados [1-3]. En menor medida, también puede causar infecciones cardíacas, óseas, de tejido blando y del sistema nervioso. Además, es un patógeno común en infecciones polimicrobianas, donde el pronóstico depende de la interacción con otros microorganismos [3]. Los pacientes más susceptibles incluyen aquellos con enfermedades preexistentes, como fibrosis quística, infección por VIH o cáncer, así como aquellos que requieren ventilación mecánica, poseen catéteres permanentes, están bajo tratamiento con corticoides o inmunosupresores, o aquellos hospitalizados durante períodos prolongados, especialmente en UCI, o que han recibido tratamientos previos con antibióticos de amplio espectro [4].

Clínicamente es relevante por su resistencia intrínseca a una amplia gama de antibióticos, incluidos los betalactámicos [3]. Esta resistencia está mediada por múltiples mecanismos como plásmidos, integrones; bombas de *eflujo*, pertenecientes a la familia de división - nodulación - resistencia (RND). (*smeABC smeDEF, smeVWX, smeYZ, smelJK, smeOP, smeGH y smeMM*), de la superfamilia de facilitadores mayores (*emrCABsm, smlt0032 y smtcrA*) y de las bombas de transportadores dependientes de ATP (*smrA y macABCsm*); elementos de secuencia de inserción, enzimas modificadoras de aminoglucósidos, reducción en la permeabilidad de la membrana externa, genes de resistencia, mutaciones, y betalactamasas (*bla<sub>L1</sub>, bla<sub>L12</sub>*) [1-3]. Los genes implicados en su virulencia son genes relacionados con enzimas extracelulares (*stmPr1, stmPr2*), adhesión (*smf-1*), polisacáridos (*xanAB, rmlABCD, etfAB, ipsI, spgM*), proteína de membrana interna (*creBCD*) y biofilm (*rpfBFCG, fsnR, flhABROPNMLF, fliAKJIHGFE, ISPsyg*) [7].

Los betalactámicos, aminoglucósidos, tetraciclinas y fluoroquinolonas, en general, no son efectivos, y el uso previo de carbapenémicos es un factor de riesgo para adquirir la infección [1; 3; 4].

El manejo actual de las infecciones por *S. maltophilia*, es incierto debido a las limitadas opciones terapéuticas, basadas principalmente en evidencia clínica e *in vitro* [3]. Actualmente, la terapia combinada de trimetoprima/sulfametoxazol es la opción de primera línea [1; 3].

Seleccionar la terapia más apropiada es un desafío, y el objetivo principal de este estudio es comparar la eficacia clínica de las terapias combinadas, evaluar la mejoría en la evolución clínica y su impacto en la mortalidad en pacientes con infecciones graves por *S. maltophilia*.

## Materiales y métodos

Se realizó una búsqueda bibliográfica a través de PubMed, utilizando las palabras clave "*Stenotrophomonas maltophilia*", "*Antibiotic resistance*", "*Antimicrobial*", "*Beta-lactams*", "*Fluoroquinolones*", "*Trimethoprim Sulfamethoxazole*" del 1 de julio de 2024 al 31 de septiembre de 2024.

Se seleccionaron artículos publicados en idioma inglés y se revisaron todas las referencias citadas para identificar literatura relevante que comprendiera artículos con 5 años de publicación, artículos en inglés, completos, revisiones sistemáticas, metaanálisis, artículos de tipo observacional retrospectivo, artículos originales basados en humanos, casos clínicos, series de casos, que cumplieran con nuestros criterios de selección y que describieran la antibioticoterapia combinada contra infecciones por *S. maltophilia*.

Excluimos artículos que no provenían de revistas indexadas, con resultados estadísticamente no significativos, tamaño de la muestra insuficiente y preprints.

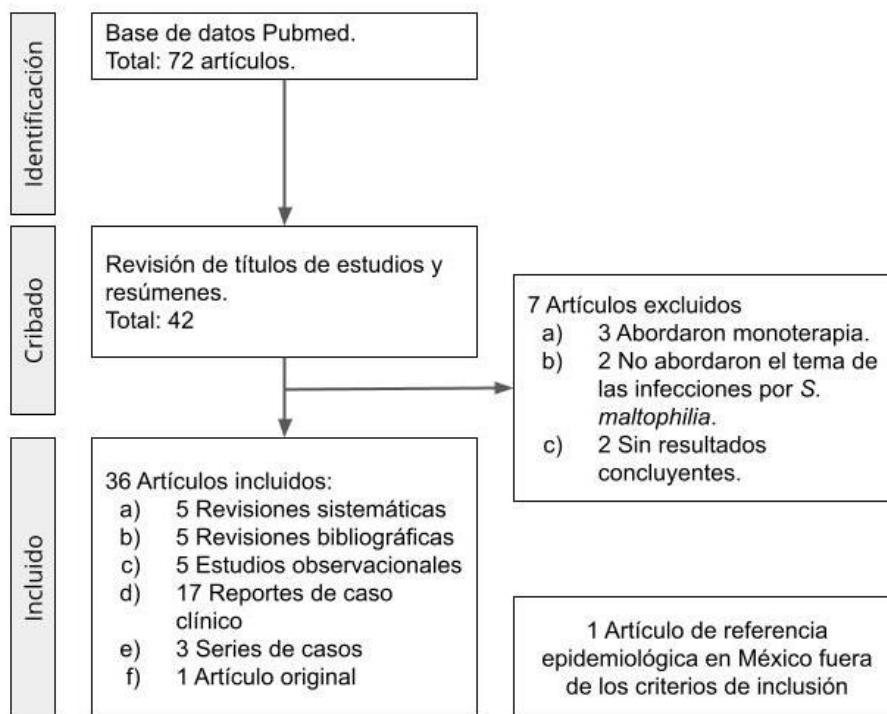
Encontramos 72 estudios e incluimos sólo 42 que describían infecciones graves por *S. Maltophilia* que cumplieran nuestros criterios. De éstos, 7 fueron excluidos por no abordar la terapia combinada, no abordar el tema de infecciones por *S. maltophilia* y no obtener resultados concluyentes. Finalmente se incluyeron un total de 36 artículos en esta revisión y un artículo que es relevante para contextualizar la epidemiología de *S. maltophilia* en México, aunque se encuentra fuera de nuestros criterios (Figura1).

## Resultados y discusión

### 1. Panorama general de las estrategias terapéuticas en infecciones por *S. maltophilia*

*S. maltophilia* es la tercera causa más frecuente de infecciones nosocomiales causadas por bacilos gramnegativos no fermentadores y es en este contexto que la Sociedad de Enfermedades Infecciosas de América (IDSA) recomienda antibióticos como tratamiento de primera línea como

trimetoprima/sulfametoxazol (TMP/SMX) y levofloxacino como alternativa en casos de resistencia o intolerancia a TMP/SMX. Otras opciones incluyen combinaciones con colistina, minociclina, tigeciclina, cefiderocol, ticarcilina-ácido clavulánico, ceftazidima-avibactam (CZA/AVI) y aztreonam (ATM) [1; 3; 8]. Por otro lado, la terapia combinada con TMP/SMX ha demostrado ser un tratamiento eficaz; sin embargo, el uso previo de levofloxacino puede inducir mayor resistencia de *S. maltophilia* a TMP/SMX [9]. La duración de la terapia antibiótica varía desde 7 días para neumonía hasta 14 días para bacteriemia. Para pacientes inmunocomprometidos, a menudo se recomienda una mayor duración de la terapia [10]. En casos de infección leve se sugiere la monoterapia con cotrimoxazol o minociclina y como alternativa la tigeciclina, levofloxacino o cefiderocol. Para infecciones moderadas a graves, se recomiendan tres enfoques distintos: la combinación de cotrimoxazol y minociclina; con adición posterior de minociclina, tigeciclina, levofloxacino o cefiderocol si hay un retraso en la mejoría clínica y finalmente la combinación de CZA/AVI y ATM, empleada como alternativa en casos de intolerancia o resistencia a otros antimicrobianos [9; 11].



**Figura 1.** Diagrama de flujo de la selección de literatura para la revisión bibliográfica de terapia combinada contra infecciones por *S. maltophilia*.

A pesar de contar con guías enfocadas en el tratamiento combinado, el Clinical and Laboratory Standards Institute (CLSI) limita las pruebas de susceptibilidad a TMP/SMX, levofloxacino y minociclina. Con esto se reducen las opciones terapéuticas limitando el uso de nuevos tratamientos [1]. Aunado a esto, la creciente resistencia a la colistina y varios de los antibióticos mencionados es motivo de preocupación [2]. Nuevas opciones terapéuticas incluyen el cefiderocol, una nueva clase de cefalosporinas, con un potente perfil de actividad frente a *S. maltophilia*, con valores de concentración media inhibitoria (CMI) 90 de 0.5 mg/L en combinación con otros antibióticos. Sin embargo, los mecanismos de resistencia al cefiderocol, aún deben ser investigados más a fondo para comprender sus implicaciones clínicas [12].

Estudios recientes han indicado, mediante pruebas test *in vitro*, que la combinación de ATM con AVI, promueven un prometedor mecanismo sinérgico de acción efectiva contra cepas de patógenos Gram-negativos productores de serin-B-lactamasas, metalobetalactamasas y cefalosporinasas, ya que se considera que los efectos inhibitorios de ATM sobre la metaloenzima L1, y su consecuente actividad bactericida podrían potenciarse a través de la asociación con AVI, que es activo contra L2. Por lo tanto, esta combinación de antimicrobianos puede ser clínicamente útil para el tratamiento de infecciones causadas por microorganismos productores de B-lactamasas y resistentes a múltiples fármacos [13].

## 2. Efectividad clínica de la antibioticoterapia combinada en casos clínicos

Examinamos a profundidad 16 reportes de caso clínicos y 3 series de casos de infecciones por *S. maltophilia* en pacientes de todas las edades. Cada caso exhibió una presentación clínica distinta, que abarcó la infección hematológica, del tracto digestivo, musculoesquelética, respiratoria, tejidos blandos, oftalmológicas, genitourinarias y neurológicas. Los hallazgos más relevantes se exponen a continuación.

### 2.1. Infecciones hematológicas

En cuanto a la afectación hematológica, en adultos, se reportó una bacteriemia persistente por *S. maltophilia* en una mujer de 62 años con insuficiencia renal terminal y uso prolongado de un catéter venoso central. Los hemocultivos iniciales confirmaron la infección, y aunque se inició tratamiento con levofloxacino, la respuesta fue parcial. La adición de cefiderocol (0.75 g

postdiálisis) logró rápida mejoría clínica, permitiendo el alta de la paciente con minociclina oral y terapia supresora con TMP/SMX. Seis meses después, no se reportaron recaídas. Este caso resalta cómo la combinación con cefiderocol puede mejorar rápidamente enfermedades graves como la trombosis séptica [14]. En otro caso clínico, un varón de 73 años con múltiples comorbilidades, incluida insuficiencia renal crónica, desarrolló sepsis urinaria con *S. maltophilia*. Pese a ser tratado inicialmente con piperacilina-tazobactam, ésta no fue completamente eficaz, por lo que se optó por TMP/SMX intravenoso, seguido de tratamiento supresor con minociclina, lo cual condujo a la resolución del cuadro séptico sin recaídas. Este enfoque resalta la relevancia de elegir el antibiótico adecuado y ajustar el tratamiento según los resultados de sensibilidad, ya que el fracaso de la terapia empírica inicial en el paciente con insuficiencia renal requirió un enfoque más preciso y personalizado para evitar efectos adversos graves, como la hipoglucemia inducida por TMP/SMX, que, aunque rara, se ha documentado en aproximadamente 25 casos, especialmente en pacientes con factores predisponentes como la enfermedad renal [15].

Respecto a los reportes de infección hematológica, en población neonatal, en un caso clínico, de sepsis neonatal por *S. maltophilia*, se continuó con la terapia antibiótica empírica inicial de ampicilina y gentamicina intravenosas. El tratamiento resultó efectivo y el paciente respondió favorablemente tras cuatro días de ingreso [16]. En adición al caso anterior, en otro caso de sepsis neonatal por *S. maltophilia*, complicada con el consecuente desarrollo de shock séptico, hipoglucemia, y coagulación intravascular diseminada, a pesar de la terapia empírica inicial. Se ajustó el tratamiento a una combinación de TMP/SMX y levofloxacino, con una respuesta clínica favorable después de seis semanas. Este caso subraya la importancia de adaptar el tratamiento a las características de cada paciente y resalta las opciones terapéuticas como levofloxacino, junto con el uso de antibióticos de amplio espectro [17].

## 2.2. Infecciones del tracto digestivo

En un paciente de 65 años con diabetes tipo 2 y pancreatitis aguda, presentó infección retroperitoneal por *S. maltophilia*. El tratamiento empírico inicial con metronidazol, ceftriaxona y meropenem resultó insuficiente. Tras el aislamiento del microorganismo, se optó por la combinación de TMP/SMX, seguida de ATM y CZA/AVI. A pesar del cambio de terapia antibiótica, el paciente desarrolló necrosis pancreática y requirió pancreatectomía parcial, por lo que se adicionó x. Después de completar 6 semanas con antibioticoterapia, no se presentaron recaídas de la

infección, y el paciente evolucionó favorablemente. Este caso destaca el uso de terapias antibióticas de última generación en infecciones graves como la pancreatitis aguda asociada a *S. maltophilia* [13].

### 2.3. Infecciones musculoesqueléticas

Un hombre de 70 años sufrió fracturas tibiales bilaterales con pérdida ósea e infecciones por *S. maltophilia*, *E. cloacae* y *Pseudomonas aeruginosa*. Tras varios desbridamientos y el uso de cemento antibiótico, se optó por cerámica de alúmina porosa cargada con gentamicina y vancomicina para reconstruir las fracturas. Esta cerámica, con alta resistencia a la compresión y capacidad de liberar antibióticos sin toxicidad, permitió estabilizar las fracturas y proteger contra las infecciones. Seis meses después, el paciente comenzó a soportar su propio peso y las radiografías mostraron crecimiento óseo en contacto con la cerámica. Tras 18 meses, no hubo recaídas de infección ni fístulas. A pesar de no usar la terapia antibiótica estándar para *S. maltophilia*, el paciente evolucionó positivamente. Este caso resalta la efectividad de la cerámica cargada con antibióticos en tratamientos complejos, evitando la amputación bilateral y permitiendo la reconstrucción ósea [18]. Sin embargo, se ha demostrado que la terapia antibacteriana podría ser suficiente en la erradicación de la infección por *S. maltophilia* en el 90% de los casos de osteomielitis [19].

### 2.4. Infecciones respiratorias

Un caso clínico reportó una infección pulmonar por *S. maltophilia* en un paciente con miocardiopatía inducida por estrés. Con terapia empírica inicial de 5 días con nebulizaciones de albuterol, ipratropio, formoterol y budesonida, sin éxito clínico. Tras obtener resultados del cultivo de esputo consistentes con *S. maltophilia*, se inició tratamiento con TMP/SMX durante 10 días, combinado con lisinopril y reducción de la ingesta oral, logrando una mejoría significativa en los síntomas respiratorios. Sin embargo, el paciente desarrolló lesión renal aguda. Una vez suspendido el lisinopril y optimizada la hidratación oral, la función renal se normalizó. Este caso destaca la necesidad de evaluar cuidadosamente las interacciones farmacológicas en pacientes con comorbilidades y de considerar la nefrotoxicidad de TMP/SMX en su manejo [20].

En otro caso, una paciente de 70 años con antecedentes de accidente cerebrovascular, enfermedad pulmonar obstructiva crónica (EPOC) y adenocarcinoma pulmonar presentó hipoglucemia y dificultad respiratoria,

inicialmente tratadas con vancomicina y cefepima por sospecha de neumonía. Las imágenes tomográficas mostraron infiltrados bilaterales, y el cultivo de orina identificó *Proteus mirabilis*, sensible a cefepima, lo que llevó a un ajuste terapéutico. Dos semanas después, los cultivos respiratorios revelaron *S. maltophilia* y el tratamiento se modificó a levofloxacino intravenoso, sin mejoría clínica, por lo que se adicionó vancomicina, cefepima, metronidazol y, finalmente, meropenem. Pese a los esfuerzos, la paciente falleció, posiblemente relacionado con el retraso en el diagnóstico y manejo adecuado de *S. maltophilia*. Este caso resalta la importancia de mantener un alto índice de sospecha de infecciones por organismos resistentes en pacientes con múltiples comorbilidades [10].

Un tercer reporte describe el caso de una mujer con leucemia linfoblástica aguda con cromosoma Filadelfia positivo, hipertensión arterial y diabetes mellitus tipo 2, desarrolló neumonía grave a pesar del tratamiento profiláctico con levofloxacino. Se realizaron cultivos de esputo y hemocultivos, mientras se administraban antibióticos de amplio espectro, incluidos piperacilina-tazobactam, amikacina y fluconazol. El cultivo de esputo confirmó una infección por *S. maltophilia*, pero no se modificó el tratamiento. Tras empeoramiento respiratorio de la paciente, se optó por manejo con meropenem, linezolid y voriconazol, requiriendo ingreso en la UCI. Finalmente, se agregó colistina y TMP/SMX, logrando la estabilización clínica. Este caso subraya que, aunque no existe un tratamiento estándar para neumonías graves por *S. maltophilia*, las terapias combinadas representan una alternativa útil en situaciones críticas [21].

Una revisión de casos abordó cuatro pacientes con infección por *S. maltophilia* asociada a COVID-19, siendo esta la primera revisión bibliográfica de dicha asociación. Los factores de riesgo en estos pacientes incluyeron intubación, ingreso a la UCI, uso de antimicrobianos de amplio espectro e inmunosupresores. Las tasas de mortalidad por bacteriemia oscilaron entre el 12.5% y el 41%. Las neumonías asociadas a *S. maltophilia* se diagnosticaron en promedio 11 días después del ingreso en UCI, con patrones radiológicos que incluían opacidades en vidrio esmerilado similares a las de COVID-19. Los cultivos evidenciaron sensibilidad a TMP/SMX, levofloxacino y minociclina, pero resistencia a cefalosporinas y carbapenémicos. La revisión concluyó que el manejo empírico inicial con TMP/SMX o levofloxacino es fundamental en pacientes críticamente enfermos con sospecha de esta infección, dado su impacto en la mortalidad [22].

Un caso adicional involucró a un varón de 60 años con antecedentes de asma, hiperlipidemia y obesidad, ingresado por neumonía grave por SARS-CoV-2 confirmada por reacción en cadena de la polimerasa (PCR). Inicialmente, recibió tratamiento empírico con piperacilina/tazobactam y vancomicina intravenosos.

Posteriormente, un cultivo de esputo identificó *Serratia marcescens* y *Enterobacter aerogenes*, por lo que se cambió a cefepima. Tras un empeoramiento clínico y el aislamiento de *S. maltophilia* en un aspirado traqueal, se inició TMP/SMX intravenoso durante 7 días, prolongándose el tratamiento a 38 días debido a shock séptico refractario, logrando finalmente la resolución del cuadro. Este caso refuerza el papel crucial de TMP/SMX como tratamiento de elección para infecciones severas por *S. maltophilia*, especialmente cuando se administra de manera oportuna. TMP/SMX es el tratamiento de elección, independientemente del sitio de infección, a dosis de 15 mg/kg/día por vía intravenosa u oral, cuando sea susceptible, ya que la actividad *in vitro* es confiable [23].

## 2.5. Infecciones de tejidos blandos

En un caso clínico de una paciente femenina con absceso en el dedo meñique izquierdo que progresó a celulitis, se inició tratamiento con cefalexina intravenosa cada 8 horas durante 7 días, logrando una mejoría inicial. Sin embargo, la infección migró hacia la mano, con un cultivo que confirmó la presencia de *S. maltophilia*. En consecuencia, se administró TMP/SMX, lo que resultó en una mejoría inmediata del cuadro clínico. A pesar de esto, la paciente desarrolló lesión renal aguda secundaria al tratamiento, lo que enfatiza la necesidad de monitoreo renal en pacientes que reciben TMP/SMX [24].

Un caso más complejo documenta una infección grave de tejidos blandos en un niño de 12 años con fascitis necrosante causada por *Staphylococcus aureus* resistente a la meticilina (SARM) el cual presentó una rápida progresión de la infección a pesar del tratamiento estándar con vancomicina, clindamicina e inmunoglobulinas. La infección evolucionó a fascitis necrosante generalizada y piomiositis, requirió múltiples desbridamientos quirúrgicos y complicaciones como embolias pulmonares y síndrome de choque séptico. Tras varios días de deterioro y sin respuesta al tratamiento estándar, se inició una terapia con fagos multirruta, que consistió en la administración de fagos específicos contra *S. aureus*, *P. aeruginosa* y *S. maltophilia*. Este tratamiento resultó en una mejora rápida, con la erradicación de *S. aureus*. Sin embargo, la infección por *S. maltophilia* persistió y se adicionaron fagos específicos para esa bacteria. Tras la amputación de la pierna izquierda debido a necrosis severa, se continuó con terapia tópica con fagos en el muñón, lo que permitió la erradicación de todas las infecciones bacterianas. Este caso resalta el éxito de la terapia combinada de fagos y antibióticos para infecciones polimicrobianas graves. Si bien la terapia

estándar no logró erradicar la bacteriemia, el uso de fagos permitió la eliminación de los tres patógenos involucrados. Sin embargo, la evolución clínica y microbiológica del caso subraya la necesidad de continuar investigando el papel de estas terapias en infecciones complejas [25].

## 2.6. Infecciones oftalmológicas

En un caso clínico, un paciente presentó endoftalmitis endógena por *S. maltophilia*. Tras realizar pruebas de susceptibilidad antimicrobiana, se inició tratamiento con ciprofloxacino oral (750 mg dos veces al día durante una semana), además de amikacina y dexametasona administradas por vía intravítrea en dos ocasiones con un intervalo de 48 horas entre cada aplicación. Este enfoque terapéutico logró una resolución clínica adecuada sin complicaciones posteriores [26].

Otro caso de endoftalmitis por *S. maltophilia*, la paciente fue tratada con una terapia combinada que incluyó antibióticos intravítreos (CZA y vancomicina), antibióticos intravenosos (cefuroxima) y colirios tópicos (levofloxacina). Esta estrategia terapéutica resultó en la remisión completa de la sintomatología en tan solo 3 días tras el inicio del tratamiento. Aunque no se detallaron los posibles efectos sinérgicos de la combinación, el éxito terapéutico sugiere la importancia de emplear esquemas amplios que permitan cubrir múltiples patógenos en infecciones graves antes de contar con la identificación microbiológica específica [27].

## 2.7. Infecciones genitourinarias

En un caso clínico, un paciente masculino de 64 años con enfermedad renal terminal y antecedente de trasplante renal presentó una neumonía bacteriana secundaria por *S. maltophilia* tras haber desarrollado COVID-19. Inicialmente, se administró cotrimoxazol como tratamiento de primera línea, logrando un control parcial de la infección bacteriana. Sin embargo, este esquema terapéutico condujo a una lesión renal aguda que progresó hasta el deterioro clínico del paciente y su posterior fallecimiento. Este caso resalta tanto las dificultades terapéuticas asociadas al manejo de *S. maltophilia* como los riesgos potenciales de toxicidad renal asociados al uso de TMP/SMX en pacientes con comorbilidades renales graves [28].

## 2.8. Infecciones neurológicas

La efectividad de la antibioticoterapia combinada se demuestra en un caso clínico de coinfección neurológica por *Candida utilis* y *S. maltophilia* en una paciente de 16 años, intervenida por el Servicio de Neurocirugía debido a una masa quística en el tercer ventrículo. La identificación de *S. maltophilia* se logró mediante cultivo de líquido cefalorraquídeo, lo que permitió iniciar un tratamiento con CZA y TMP/SMX. Un ciclo de tres semanas de terapia combinada con estos agentes antimicrobianos evidenció resultados clínicos positivos, logrando la resolución de la infección en la mayoría de los pacientes tratados, incluyendo el presente caso. Este enfoque destaca la efectividad de la terapia combinada al proporcionar una cobertura adecuada y una mejoría significativa en la evolución clínica. Además, se subraya la importancia de realizar cultivos seriados para monitorear la presencia del patógeno y asegurar su erradicación. Asimismo, el retiro oportuno de dispositivos infectados contribuyó a la eficacia del tratamiento y al éxito clínico observado [29].

En consecuencia, las infecciones por *S. maltophilia* son un reto debido a su resistencia intrínseca y su capacidad para afectar diversos sistemas del organismo. A pesar de las opciones antimicrobianas disponibles, la efectividad varía, lo que requiere enfoques terapéuticos personalizados y un manejo cuidadoso.

En general, la evidencia respalda el uso de las terapias combinadas ya que han demostrado mejorar los resultados clínicos, especialmente en pacientes con infecciones complicadas por patógenos resistentes, al ofrecer una cobertura más amplia y reducir la posibilidad de fallos terapéuticos. No obstante, la selección adecuada de la combinación terapéutica sigue siendo crucial para garantizar su efectividad.

## 3. Impacto de la antibioticoterapia combinada en la supervivencia, mortalidad y duración de la hospitalización

Un estudio informó que la combinación de TMP/SMX, ciprofloxacino y minociclina resultó en el tiempo de supervivencia más prolongado en niños críticamente enfermos con una mediana de 54 días, en contraste con el uso exclusivo de ciprofloxacino que tuvo una mediana de supervivencia de 33 días, TMP/SMX en monoterapia de 19 días y la combinación de ciprofloxacino con TMP/SMX de 15 días [5]. Respecto a otros autores, demostraron que la combinación de ciprofloxacino y TMP/SMX prolongan la supervivencia, especialmente en los primeros 100 días, en pacientes pediátricos [30].

A pesar de las mejoras en la supervivencia, se ha documentado una tasa de letalidad global del 10.9% [31], por infecciones por bacterias Gram-negativas no sensibles a los carbapenémicos, como *P. aeruginosa* (36%), *S. maltophilia* (29%) y *Klebsiella pneumoniae* (10%), contribuyendo al 28% de las muertes [32].

Estos resultados subrayan la efectividad de la terapia combinada para mejorar la supervivencia, lo que se vuelve crucial frente a la alta mortalidad asociada a estas infecciones graves, reforzando la relevancia de considerar la combinación de antibióticos como una opción de tratamiento estándar.

En otro estudio observacional retrospectivo se demostró una duración media de hospitalización de 34 días, y mediana de tiempo desde la recolección de la muestra hasta el inicio de la terapia antibiótica adecuada de tres días [32]. Esto, frente a estancias hospitalarias de 21 días reportadas en otra bibliografía [31].

## 4. Factores Modificadores del Éxito Terapéutico

### 4.1. Pruebas de susceptibilidad

Los puntos de corte para las pruebas de susceptibilidad a antimicrobianos (AST), necesarias para decidir qué antibióticos son efectivos contra *S. maltophilia* revisados por el Clinical and Laboratory Standards Institute (CLSI) en 2019, no han sido actualizados por diversos factores que no son comprendidos completamente, tales como datos microbiológicos, clínicos, farmacocinéticos o farmacodinámicos que usualmente se usan para determinar estos valores, dificultando su rendimiento e influyendo en el tratamiento de los pacientes [3].

Si bien la actualización en AST es importante, el desafío más relevante en la práctica clínica es la falta de realización de estos análisis, lo que lleva al uso de tratamientos empíricos sin conocer el agente patógeno ni su perfil de resistencia.

La implementación sistemática de pruebas microbiológicas, incluidas las moleculares, son claves para garantizar un tratamiento adecuado, reducir el tiempo de hospitalización, y al mismo tiempo prevenir la resistencia a antibióticos.

### 4.2. Cepas resistentes y sensibilidad antimicrobiana

En un estudio observacional retrospectivo que analizó a pacientes oncológicos con infecciones nosocomiales causadas por bacterias multidrogorresistentes (MDR), 1008 pacientes desarrollaron infecciones nosocomiales y 257 eran cepas MDR, las más frecuentes fueron miembros de *Enterobacteriaceae* productoras de Betalactamasas de espectro extendido (72.8%), *Acinetobacter baumannii* (11.7%)

y *S. maltophilia* (6.2%). A pesar de que estas cepas mostraron altas tasas de sensibilidad a amikacina, meropenem e imipenem [31], la resistencia a los demás antibióticos sigue siendo un factor determinante en el fracaso terapéutico, dado que limita las opciones de tratamiento y dificulta la erradicación eficaz. Esto refuerza la necesidad de un enfoque adecuado en la selección de antibióticos y un seguimiento microbiológico constante para mejorar los resultados clínicos.

#### 4.3. Distribución y prevalencia de resistencia a carbapenémicos, TMP/SMX, levofloxacino y colistina en distintas regiones

Un metaanálisis apoya la evidencia de la resistencia intrínseca de *S. maltophilia* a los carbapenémicos, con tasas de resistencia del 97% para doripenem, 96% para cefoxitina, 95% para imipenem y cefuroxima, 94% ampicilina, 92% para ceftriaxona, 91% aztreonam y 90% para meropenem. En pacientes con fibrosis quística, las tasas de resistencia a imipenem, meropenem y doripenem fueron del 43%, 48%, 28% y 45%, respectivamente [33].

A pesar de que TMP/SMX es el tratamiento de primera línea, la resistencia a este antibiótico varía entre el 2% y el 10% en Europa y Estados Unidos, alcanzando hasta un 48% en China y Taiwán. La resistencia a TMP/SMX y levofloxacino suele ser concomitante, lo que indica un aumento en las tasas de resistencia. La resistencia a levofloxacino es mayor en Asia (44.11%), América (27.94%), Europa (26.47%) y África (1.47%) [1]. Es de relevancia mencionar que en este último continente, las tasas de prevalencia de resistencia a los antimicrobianos en *S. maltophilia* son limitadas debido a la falta de estudios necesarios [3].

Esto subraya la necesidad de implementar programas de monitoreo continuo y vigilancia para evaluar la sensibilidad de *S. maltophilia* a los antibióticos. Un estudio en Reino Unido demostró la alta incidencia de colonización e infección por bacterias gramnegativas resistentes a carbapenémicos, sustentando la urgencia de mejorar su manejo, incluyendo la reducción del tiempo de espera para las pruebas de susceptibilidad y el fortalecimiento del acceso a antibióticos eficaces contra cepas resistentes [32].

El uso global de la colistina ha aumentado, lo que ha provocado una notable resistencia a este antibiótico en aislamientos de *S. maltophilia*. Las tasas de resistencia varían entre el 39% y 46%, dependiendo de la técnica que se ocupe. En términos geográficos, la resistencia en aislamientos clínicos de *S. maltophilia* fue del 45% en Europa, 45% en Asia y 33% en América. Considerando la toxicidad de la colistina y la creciente resistencia de *S. maltophilia* a este fármaco, es

probable que, en el futuro, se prefieran antibióticos alternativos para el tratamiento de estas infecciones [2].

#### 4.4. Terapia empírica

En una revisión bibliográfica, se reportó que la terapia antibiótica empírica fue administrada en un rango del 60 al 100% de los casos durante la pandemia por SARS-CoV-2. Lo relevante de este hallazgo es que, en los pacientes que recibieron dicha terapia, se identificó una coinfección por *S. maltophilia* en el 3.1% de los casos [34].

Se ha documentado que el inicio de la terapia empírica ocurrió con una mediana de un día antes de la recolección de la muestra inicial [32]. En contraparte con 30 días antes de la infección por *S. maltophilia* en una población pediátrica, donde todos los pacientes presentaban al menos una enfermedad subyacente, principalmente inmunodeficiencia y cardiopatías congénitas. En este grupo, el ciprofloxacino fue el antibiótico más utilizado, y se registró una tasa de mortalidad del 33.3% [30]. En otro estudio realizado en 224 pacientes que recibieron tratamiento antibiótico empírico durante su hospitalización, el 48.6% de los pacientes estuvo bajo tratamiento combinado. Sin embargo, este tratamiento se consideró eficaz solo en 134 pacientes [31].

Se recomienda evaluar el impacto del uso frecuente de la terapia antibiótica empírica en la prevalencia de bacterias multirresistentes. En este contexto, se sugiere optar por un tratamiento antibiótico empírico que cubra microorganismos multirresistentes, como SARM y las bacterias productoras de betalactamasas de espectro extendido, además de realizar cultivos de vigilancia para monitorear la evolución de la infección [33].

#### 4.5. Gravedad de la enfermedad y comorbilidades

El tratamiento de las infecciones por *S. maltophilia* suele ser intrincado, en parte debido a la dificultad para establecer un diagnóstico temprano, el retraso en el inicio de una terapia dirigida a los patógenos específicos, comorbilidades del paciente y los desafíos para diferenciar entre infección activa y colonización por *S. maltophilia* [10].

En pacientes inmunodeprimidos, además de utilizar TMP/SMX como tratamiento de elección tanto para la terapia empírica como dirigida ante la sospecha de infección por *S. maltophilia*, puede ser beneficioso agregar un segundo agente, como levofloxacino [10].

La coinfección con otros microorganismos, como *Acinetobacter* spp., *P. aeruginosa*, SARS-CoV-2 y *Enterobacter* spp., puede complicar aún más el manejo y tratamiento de las infecciones por *S. maltophilia* [22].

#### 4.6. Toxicidad acumulativa, efectos adversos y reacciones secundarias

El uso combinado de ATM-AVI ha suscitado un creciente interés debido a su potencial para contrarrestar las Betalactamasas L1 y L2. No obstante, en pacientes con enfermedades hematooncológicas, su utilización puede inducir mielosupresión, lo que representa una preocupación adicional, especialmente en los receptores de trasplante de progenitores hematopoyéticos (TPH) en el momento del injerto [35].

El TMP/SMX presenta un índice terapéutico estrecho y propiedades nefrotóxicas que pueden ocasionar necrosis tubular aguda en la mayoría de los casos y nefritis intersticial aguda en un porcentaje menor. En un estudio previo que evaluó los efectos adversos de TMP/SMX en 573 pacientes, el 5.8% desarrolló lesión renal aguda exclusivamente atribuible al fármaco, y un solo paciente requirió diálisis [28]. Estos efectos adversos pueden contribuir a la progresión acelerada del deterioro de la función renal, particularmente cuando se contempla el uso de TMP/SMX o de otros agentes nefrotóxicos que pudieran exacerbar la disfunción renal [35].

Por otro lado, el tratamiento con TMP/SMX presenta dificultades adicionales en el entorno de la UCI debido a diversos factores, como la hiperpotasemia, la lesión renal y la sobrecarga de líquidos resultante de los elevados volúmenes de dilución necesarios para la administración intravenosa del fármaco [23].

En el contexto de reacciones de hipersensibilidad inducidas por TMP/SMX y lesión renal aguda, levofloxacino o CZA es una alternativa; en vista de que un estudio no evidenció diferencias en su eficacia en comparación con la de TMP/SMX. Sin embargo, la aparición de *S. maltophilia* resistente a levofloxacino a nivel mundial ha dificultado su elección [10; 22].

### 5. Nuevas perspectivas y alternativas terapéuticas

El tratamiento de *S. maltophilia* presenta desafíos debido a su resistencia intrínseca a múltiples clases de antibióticos, lo que obliga a explorar enfoques terapéuticos innovadores y alternativos. Recientemente, se han identificado varias estrategias prometedoras que no solo buscan mejorar la efectividad

antimicrobiana, sino también superar las barreras de resistencia bacteriana que caracterizan a esta especie.

### 5.1. Inactivación de bombas eflujo

Un avance clave en la lucha contra la resistencia de *S. maltophilia* es la inactivación de las bombas de eflujo de múltiples fármacos, como la bomba SmeDEF. En cepas de *S. maltophilia* [36], provenientes de aislados ambientales, la inhibición de esta bomba ha demostrado reducir la resistencia a tetraciclinas, doxiciclina y minociclina, lo que abre una vía potencial para restaurar la efectividad de antibióticos previamente ineficaces [1]. Además, la inactivación de la bomba de eflujo SmelJK, en mutantes de *S. maltophilia*, la sobreproducen. De igual forma, ha mostrado una disminución significativa en la resistencia a tetraciclinas y minociclina, lo que sugiere una posible estrategia complementaria para combatir esta resistencia [1].

### 5.2. Antibióticos eficientes y desarrollo de fármacos

La baja tasa de resistencia a la minociclina (3.2%) y cefiderocol (4%), los posiciona como las opciones terapéuticas preferidas para tratar la mayoría, sino todas, las infecciones causadas por *S. maltophilia* [3]. Mientras que la ausencia a nivel mundial de fármacos con formulaciones combinadas de ATM-AV [13], motiva a la creación de nuevas terapias contra esta bacteria.

### 5.3. Técnicas en bioingeniería y productos naturales

Además de los enfoques farmacológicos convencionales, los avances en técnicas de bioingeniería y productos naturales están ofreciendo nuevas perspectivas para el tratamiento de infecciones por *S. maltophilia*. La terapia con bacteriófagos de bioingeniería ha mostrado un potencial prometedor en el control de las infecciones causadas por este patógeno, al igual que el uso de epigalocatequina 3-galato (EGCG), nanoemulsiones y aceites esenciales. Estas estrategias, representan un enfoque complementario a la antibioterapia convencional, ampliando las opciones disponibles para el tratamiento de infecciones multirresistentes [37].

### 5.4. Uso de bacteriófagos

Se ha descrito en la literatura la administración de fagoterapia tópica de fagos anti *S. maltophilia* BUCT700, seleccionados sobre la base de los resultados favorables

de las pruebas de susceptibilidad a los fagos, en los aislados bacterianos del paciente. Aunado a la administración de antibióticos, se obtuvo una progresión clínica favorable sostenida con la erradicación duradera de *S. maltophilia*. La terapia con fagos se presenta cada vez más como un enfoque complementario potencialmente prometedor [25].

En resumen, las perspectivas terapéuticas actuales para el tratamiento de *S. maltophilia* están evolucionando hacia enfoques más complejos y diversificados. La combinación de nuevas moléculas antimicrobianas, como el cefiderocol, junto con estrategias innovadoras de bioingeniería y productos naturales, ofrece un panorama optimista en la lucha contra las infecciones graves por este patógeno. Sin embargo, es crucial seguir investigando los mecanismos de resistencia emergentes y evaluar de manera continua la efectividad clínica de estas terapias para garantizar un manejo adecuado y sostenible de las infecciones por *S. maltophilia*.

## Conclusión

La terapia combinada ha demostrado ser altamente eficaz en el tratamiento de infecciones graves por *S. maltophilia*, especialmente en cepas resistentes a múltiples fármacos. Terapias combinadas con cotrimoxazol, minociclina, cefiderocol y opciones emergentes como CZA/AVI con ATM, han demostrado ser eficaces para reducir la mortalidad y la duración de la hospitalización en infecciones graves, aunque su seguridad y efectividad requieren más estudios clínicos.

A pesar de estos avances, la resistencia antimicrobiana y la nefrotoxicidad, siguen siendo retos importantes, lo que subraya la necesidad de personalizar los tratamientos y ajustar las terapias basadas en pruebas de susceptibilidad.

La implementación de nuevas terapias innovadoras, como la inhibición de bombas de eflujo y el uso de bacteriófagos, ofrecen perspectivas alentadoras. Sin embargo, se necesita mayor investigación para optimizar estas estrategias y abordar los mecanismos de resistencia. En conjunto, aunque los tratamientos actuales y emergentes proporcionan esperanza, es crucial continuar desarrollando enfoques más efectivos y sostenibles para el manejo de *S. maltophilia*, adaptando la terapia al perfil individual del paciente, perfil de susceptibilidad de la cepa, gravedad de la infección y comorbilidades.

## Agradecimientos

Agradecemos y reconocemos al Dr. Salustio Nájera Hernández por sus recomendaciones y valiosas aportaciones, ya que motivó y contextualizó el tema de estudio. También agradecemos el apoyo de la Benemérita Universidad Autónoma de Puebla, institución que nos permite desarrollarnos en el área de las ciencias microbiológicas.

## Conflictos de interés

Los autores declaran no tener conflicto de intereses.

## Referencias

- [1]. Dadashi M, Hajikhani B, Nazarinejad N, Noorisepehr N, Yazdani S, Hashemi A, *et al.* Global prevalence and distribution of antibiotic resistance among clinical isolates of *Stenotrophomonas maltophilia*: A systematic review and meta-analysis. *J Glob Antimicrob Resist.* 2023; 34: 253–67. Disponible en: <https://pubmed.ncbi.nlm.nih.gov/36906172/>
- [2]. Shams-Abadi AD, Mohammadian-Hafshejani A, Paterson DL, Arash R, Asadi Farsani E, Taji A, *et al.* The prevalence of colistin resistance in clinical *Stenotrophomonas maltophilia* isolates worldwide: a systematic review and meta-analysis. *BMC Microbiol.* 2023; 23(1):200. Disponible en: <https://pubmed.ncbi.nlm.nih.gov/37507660/>
- [3]. Bostanghadiri N, Sholeh M, Navidifar T, Dadgar-Zankbar L, Elahi Z, van Belkum A, *et al.* Global mapping of antibiotic resistance rates among clinical isolates of *Stenotrophomonas maltophilia*: a systematic review and meta-analysis. *Ann Clin Microbiol Antimicrob.* 2024;23(1):26. Disponible en: <https://pubmed.ncbi.nlm.nih.gov/38504262/>
- [4]. Wang Y, Wang Y, Rong H, Guo Z, Xu J, Huang X. Risk factors of lower respiratory tract infection caused by *Stenotrophomonas maltophilia*: Systematic review and meta-analysis. *Front Public Health.* 2023; 10(10): 1035812. Disponible en: <https://pubmed.ncbi.nlm.nih.gov/36703851/>
- [5]. Sarkar S, Stitzlein LM, Rav E, Garcia MB, Razvi S, Chang M, *et al.* Case series: *Stenotrophomonas maltophilia* in pediatric oncology patients. *Cancer Rep (Hoboken).* 2024; 7(3): e1982. Disponible en: <https://pubmed.ncbi.nlm.nih.gov/38419283/>

- [6]. Velázquez-Acosta C, Zarco-Márquez S, Jiménez-Andrade MC, Volkow-Fernández P, Cornejo-Juárez P. *Stenotrophomonas maltophilia* bacteremia and pneumonia at a tertiary-care oncology center: a review of 16 years. *Supportive Care in Cancer*. 2018; 26(6): 1953–60. Disponible en: <https://link.springer.com/article/10.1007/s00520-017-4032-x>
- [7]. Braga FS, D'Allincourt Carvalho Assef AP, Leão RS, Albano RM, Marques EA. Genomic information on *Stenotrophomonas maltophilia* ST264 isolated from a cystic fibrosis pediatric patient in Brazil. *Braz J Microbiol*. 2020;51(3):1125–7. Disponible en: <https://pubmed.ncbi.nlm.nih.gov/31858443/>
- [8]. Sanz-García F, Gil-Gil T, Laborda P, Ochoa-Sánchez LE, Martínez JL, Hernando-Amado S. Coming from the Wild: Multidrug Resistant Opportunistic Pathogens Presenting a Primary, Not Human-Linked, Environmental Habitat. *Int J Mol Sci*. 2021;22(15). Disponible en: <https://pubmed.ncbi.nlm.nih.gov/34360847/>
- [9]. Bhaumik R, Aungkur NZ, Anderson GG. A guide to *Stenotrophomonas maltophilia* virulence capabilities, as we currently understand them. *Front Cell Infect Microbiol*. 2024;13. Disponible en: <https://pubmed.ncbi.nlm.nih.gov/38274738/>
- [10]. Kanderi T, Shrimanker I, Mansoor Q, Shah K, Yumen A, Komanduri S. *Stenotrophomonas maltophilia*: An Emerging Pathogen of the Respiratory Tract. *Am J Case Rep*. 2020; 21: e921466-1. Disponible en: <https://pmc.ncbi.nlm.nih.gov/articles/PMC7274500/>
- [11]. Cantón R, Ruiz-Garbajosa P. Treatment guidelines for multidrug-resistant Gram-negative microorganisms. *Rev Esp Quimioter*. 2023;36 Suppl 1(Suppl 1):46–51. Disponible en: <https://pubmed.ncbi.nlm.nih.gov/37997871/>
- [12]. Cordero DG, Castillo-Polo JA, Ruiz-Garbajosa P, Canton R. Antibacterial spectrum of cefiderocol. *Rev Esp Quimioter*. 2022;35 Suppl 2(Suppl 2):20–7. Disponible en: <https://pubmed.ncbi.nlm.nih.gov/36193981/>
- [13]. de Almeida Torres N, Junior RM, Lopes LFB, Zeigler R, Uip DE. Synergistic combination of aztreonam and ceftazidime/avibactam against resistant *Stenotrophomonas maltophilia* on pancreatitis. *J Infect Dev Ctries*. 2023;17(6):881–5. Disponible en: <https://pubmed.ncbi.nlm.nih.gov/37406060/>
- [14]. Medioli F, Casali E, Viscido A, Pistolesi V, Venditti M, Oliva A. First case of persistent *Stenotrophomonas maltophilia* bacteraemia due to septic thrombosis successfully treated with a cefiderocol-containing regimen. *J Glob Antimicrob Resist*. 2023;34:5–8. Disponible en: <https://pubmed.ncbi.nlm.nih.gov/37307950/>

- [15]. Mah JK, Negreanu D, Radi S, Christopoulos S. Trimethoprim-sulfamethoxazole-induced refractory hypoglycaemia successfully treated with octreotide. *BMJ Case Rep.* 2021;14(5). Disponible en: <https://pubmed.ncbi.nlm.nih.gov/33962920/>
- [16]. Adefila WO, Osie I, Keita ML, Wutor BM, Yusuf AO, Hossain I, *et al.* *Stenotrophomonas maltophilia* neonatal sepsis: a case report. *J Med Case Rep.* 2024;18(1). Disponible en: <https://pubmed.ncbi.nlm.nih.gov/38523318/>
- [17]. Mutlu M, Kader Ş, Aslan Y. A dangerous causative microorganism of early onset neonatal sepsis: *Stenotrophomonas maltophilia*. Two case reports and a review of the literature. *J Matern Fetal Neonatal Med.* 2022;35(25):6077–9. Disponible en: <https://pubmed.ncbi.nlm.nih.gov/33823721/>
- [18]. Philippe D, Evelyne P, Guislaine B, Eric D. Use of a Porous Alumina Antibiotic-Loaded Ceramic to Treat Bone Defect and Bone Infection After Road Trauma. *JAAOS Global Research & Reviews.* 2022;6(6):e21.00257. Disponible en: <https://pmc.ncbi.nlm.nih.gov/articles/PMC10566846/>
- [19]. Foong B, Wong KPL, Jeyanthi CJ, Li J, Lim KBL, Tan NWH. Osteomyelitis in Immunocompromised children and neonates, a case series. *BMC Pediatr.* 2021;21(1). Disponible en: <https://pubmed.ncbi.nlm.nih.gov/34895166/>
- [20]. Oladunjoye OO, Oladunjoye AO, Oladiran O, Donato AA. *Stenotrophomonas maltophilia* Infection in a Patient with Acute Exacerbation of Chronic Obstructive Pulmonary Disease (COPD): A Colonizer or True Infection? *Am J Case Rep.* 2020;21:1–4. Disponible en: <https://pubmed.ncbi.nlm.nih.gov/32484804/>
- [21]. Andrei S, Ghiaur A, Brezeanu L, Martac C, Nicolau A, Coriu D, *et al.* Successful treatment of pulmonary haemorrhage and acute respiratory distress syndrome caused by fulminant *Stenotrophomonas maltophilia* respiratory infection in a patient with acute lymphoblastic leukaemia - case report. *BMC Infect Dis.* 2020;20(1). Disponible en: <https://pubmed.ncbi.nlm.nih.gov/32912165/>
- [22]. Ishikawa K, Nakamura T, Kawai F, Uehara Y, Mori N. *Stenotrophomonas maltophilia* Infection Associated with COVID-19: A Case Series and Literature Review. *Am J Case Rep.* 2022;23. Disponible en: <https://pubmed.ncbi.nlm.nih.gov/35852985/>
- [23]. Pek Z, Cabanilla MG, Ahmed S. Treatment refractory *Stenotrophomonas maltophilia* bacteraemia and pneumonia in a COVID-19-positive patient. *BMJ Case Rep.* 2021;14(6). Disponible en: <https://pubmed.ncbi.nlm.nih.gov/34140329/>

- [24]. Fujiwara S, Gokon Y. Migratory cellulitis: *Stenotrophomonas maltophilia* infection of the skin. *BMJ Case Rep.* 2021;14(1):e239601. Disponible en: <https://pmc.ncbi.nlm.nih.gov/articles/PMC7802732/>
- [25]. Van Nieuwenhuysse B, Balcaen M, Chatzis O, Haenecour A, Derycke E, Detaille T, *et al.* Case report: Personalized triple phage-antibiotic combination therapy to rescue necrotizing fasciitis caused by Panton-Valentine leukocidin-producing MRSA in a 12-year-old boy. *Front Cell Infect Microbiol.* 2024;14:1354681. Disponible en: <https://pubmed.ncbi.nlm.nih.gov/39355265/>
- [26]. Suhan D, Kolavali RR, Kelgaonkar A. Sieve-like preretinal exudates in *Stenotrophomonas maltophilia* endogenous endophthalmitis. *BMJ Case Rep.* 2021; 14(7): e244392. Disponible en: <https://pmc.ncbi.nlm.nih.gov/articles/PMC8314735/>
- [27]. Chen L, Xu ZZ, Tao Y. Intraocular lipopolysaccharide examination for early diagnosis of *Stenotrophomonas maltophilia* endophthalmitis: a case report. *J Int Med Res.* 2020;48(8). Disponible en: <https://pubmed.ncbi.nlm.nih.gov/32776804/>
- [28]. Mohamed MA, Kaur J, Wani F, Kichloo A, Bhanot R. Renal Transplant Recipient with Concurrent COVID-19 and *Stenotrophomonas maltophilia* Pneumonia Treated with Trimethoprim/Sulfamethoxazole Leading to Acute Kidney Injury: A Therapeutic Dilemma. *Am J Case Rep.* 2020;21:1–5. Disponible en: <https://pubmed.ncbi.nlm.nih.gov/32799217/>
- [29]. Mohzari Y, Al Musawa M, Asdaq SMB, Alattas M, Qutub M, Bamogaddam RF, *et al.* *Candida utilis* and *Stenotrophomonas maltophilia* causing nosocomial meningitis following a neurosurgical procedure: A rare co-infection. *J Infect Public Health.* 2021; 14(11): 1715–9. Disponible en: <https://pubmed.ncbi.nlm.nih.gov/34700290/>
- [30]. Büyükcım A, Bıçakcım A, Cengiz AB, Sancak B, Ceyhan M, Kara A. *Stenotrophomonas maltophilia* bacteremia in children - A 10-year analysis. *Arch Argent Pediatr.* 2020; 118(3): E317–23. Disponible en: <https://pubmed.ncbi.nlm.nih.gov/32470274/>
- [31]. Jiang AM, Shi X, Liu N, Gao H, Ren M Di, Zheng XQ, *et al.* Nosocomial infections due to multidrug-resistant bacteria in cancer patients: a six-year retrospective study of an oncology Center in Western China. *BMC Infect Dis.* 2020;20(1). Disponible en: <https://pubmed.ncbi.nlm.nih.gov/32600270/>
- [32]. Goldenberg SD, Dodgson AR, Barlow G, Parcell BJ, Jones L, Albur M, *et al.* Epidemiology, Outcomes and Resource Utilisation in Patients with Carbapenem

Non-susceptible Gram-negative Bacteria in the UK: A Retrospective, Observational Study (CARBAR UK). *Adv Ther.* 2022;39(8):3602. Disponible en: <https://pmc.ncbi.nlm.nih.gov/articles/PMC9309132/>

[33]. Saadh MJ, Lohrasbi A, Ghasemian E, Hashemian M, Etemad A, Dargahi Z, *et al.* The Status of Carbapenem Resistance in Cystic Fibrosis: A Systematic Review and Meta-Analysis. *Yale J Biol Med.* 2022;95(4):495. Disponible en: <https://pmc.ncbi.nlm.nih.gov/articles/PMC9765336/>

[34]. Chong WH, Saha BK, Ananthakrishnan Ramani, Chopra A. State-of-the-art review of secondary pulmonary infections in patients with COVID-19 pneumonia. *Infection.* 2021; 49(4): 591–605. Disponible en: <https://pubmed.ncbi.nlm.nih.gov/33709380/>

[35]. Gottesdiener LS, Satlin MJ. Global impact of antibacterial resistance in patients with hematologic malignancies and hematopoietic cell transplant recipients. *Transpl Infect Dis.* 2023;25 Suppl 1(Suppl 1). Disponible en: <https://pubmed.ncbi.nlm.nih.gov/37864309/>

[36]. Askenasy I, Swain JEV, Ho PM, Nazeer RR, Welch A, Bényei ÉB, *et al.* "Wild Type." *Microbiology (Reading).* 2024;170(8). Disponible en: <https://pubmed.ncbi.nlm.nih.gov/39212644/>

[37]. Aedh A. Rising threats of hospital-borne multidrug resistant *Stenotrophomonas maltophilia* in the adolescent at Najran, Saudi Arabia. *J Infect Dev Ctries.* 2023;17(11):1613–20. Disponible en: <https://pubmed.ncbi.nlm.nih.gov/38064406/>