BENEMÉRITA UNIVERSIDAD AUTÓNOMA DE PUEBLA

Facultad de Estomatología

SECRETARÍA DE INVESTIGACIÓN Y ESTUDIOS DE POSGRADO

MAESTRÍA EN ESTOMATOLOGÍA CON OPCIÓN TERMINAL EN ORTODONCIA

TÍTULO DE TESINA:

“USO DE FOTOBIOMODULACIÓN POSTOPERATORIA PARA LA DISMINUCIÓN DE DOLOR, EDEMA Y TRISMUS EN PACIENTES ORTODÓNCICO-QUIRÚRGICOS´´

QUE PARA OBTENER EL GRADO DE MAESTRA EN ESTOMATOLOGÍA CON OPCIÓN TERMINAL EN ORTODONCIA

PRESENTA:

LARISSA RUBÍ VEGA ISAÍAS, 219450008

DIRECTOR DEL PROYECTO: DR. FARID ALFONSO DIPP VELÁZQUEZ, ID 100408155

DIRECTOR DISCIPLINARIO: DR. RAÚL ROCA PEREDA, ID 100528867

DIRECTOR METODOLÓGICO: D.C. BRENDA ERÉNDIDA CASTILLO SILVA, ID NSS526469

DIRECTOR EXTERNO: DRA. ANGELA DOMÍNGUEZ CAMACHO.

JUNIO, 2021.

BENEMÉRITA UNIVERSIDAD AUTÓNOMA DE PUEBLA

Facultad de Estomatología

SECRETARÍA DE INVESTIGACIÓN Y ESTUDIOS DE POSGRADO

MAESTRÍA EN ESTOMATOLOGÍA CON OPCIÓN TERMINAL EN ORTODONCIA

TÍTULO DE TESINA:

“USO DE FOTOBIOMODULACIÓN POSTOPERATORIA PARA LA DISMINUCIÓN DE DOLOR, EDEMA Y TRISMUS EN PACIENTES ORTODÓNCICO-QUIRÚRGICOS”

QUE PARA OBTENER EL GRADO DE MAESTRA EN ESTOMATOLOGÍA CON OPCIÓN TERMINAL EN ORTODONCIA

PRESENTA:

LARISSA RUBÍ VEGA ISAÍAS, 219450008

DIRECTOR DEL PROYECTO: DR. FARID ALFONSO DIPP VELÁZQUEZ,

ID 100408155

DIRECTOR DISCIPLINARIO: DR. RAÚL ROCA PEREDA, ID 100528867

DIRECTOR METODOLÓGICO: D.C. BRENDA ERÉNDIDA CASTILLO SILVA, ID NSS526469

DIRECTOR EXTERNO: DRA. ANGELA DOMÍNGUEZ CAMACHO.

JUNIO, 2021.

Dictamen de aprobación.

Agradecimientos.

Este trabajo lo dedico a mi familia, especialmente a mis padres quienes me han apoyado en cada uno de mis objetivos y han sido elementos clave para poder concretarlos.

A mis hermanas, que además de ser mis mejores amigas me motivan con su ejemplo para ser una mejor persona y profesionista.

A mi novio quién ha estado presente durante todo el proceso, pendiente en las noches de desvelo, paciente al esperarme al salir de clínica, ayudándome siempre cuando por la desesperación no me salían las cosas, a soldar aparatos, a medir modelos, gracias por todo el apoyo.

A mis compañeros de maestría, les agradezco el apoyo y ha sido un gusto compartir con ustedes esta etapa tan importante, los recuerdo siempre con mucho cariño.

A mis maestros, que desde el temprano inicio de la educación escolar he tenido el privilegio de recibir conocimientos por parte de educadores comprometidos que han sido pacientes a mis preguntas y entusiastas al enseñarme, especialmente a mis maestros de maestría, quienes han sido ejemplo de vocación y compromiso al llevar su profesión en docencia y ejercer como clínicos, a veces con mucha carga de trabajo, pero siempre con la mejor disposición para enseñar. Muchas gracias por compartirnos sus experiencias; señalarnos situaciones donde cometieron errores y aprendieron para evitar que nosotros repitamos la historia, el camino ha sido difícil y sucedieron mundialmente muchas cosas inesperadas, pero estaré siempre orgullosa de formar parte de la gran Familia BUAP.

Índice:

Resumen..... 7
Introducción..... 7
Capítulo I. Marco Contextual 8
Capitulo II. Marco teórico conceptual 9
Capítulo III. Marco Referencial 12
3.1 Dolor postoperatorio:..... 12
3.2 Edema postoperatorio..... 12
3.3 Trismus postoperatorio 13
Capítulo IV. Metodología y Análisis 14
Capítulo V. Discusión y Conclusión 19
Discusión. 22
Conclusión..... 25
BIBLIOGRAFÍAS:..... 26

Resumen.

Se planteó una revisión de la literatura donde a través de 3 bases de datos: *Pubmed, Web of science, Cochrane*, se realizó una búsqueda de artículos que brindaran información para conocer los beneficios de la fotobiomodulación como coadyuvante para la disminución del dolor, edema y trismus de pacientes que habían sido tratados con cirugía ortognática o de terceros molares. Se encontraron datos relevantes para la aplicación de fotobiomodulación, donde los resultados de los estudios indicaron que hubo una mayor disminución del dolor, edema y trismus en el grupo experimental al aplicar la fotobiomodulación. Se debe elegir un láser con características específicas para esta terapia, se logró proponer distintas aseveraciones, se observó que el sitio de irradiación determina la longitud de onda al presentarse variaciones anatómicas, es necesario utilizar una longitud de onda cercana a los 600 nm para las irradiaciones intraorales y cercana a los 800 nm para las irradiaciones extraorales, el tiempo de exposición más utilizado es cercano a los 20 s por área de irradiación, se recomienda en procedimientos invasivos como la cirugía ortognática aplicar la fotobiomodulación durante los 7 días postoperatorios y en procedimientos más ambulatorios por lo menos las 48 horas después de la cirugía.

Introducción

En el área de ortodoncia se tratan pacientes que con frecuencia tienen que ser remitidos a distintas áreas de cirugía, al ser la extracción quirúrgica de terceros molares la más realizada, este procedimiento brinda beneficios al aumentar el espacio disponible en las arcadas dentales y permitir realizar distintos tipos de movimientos, además de evitar infecciones o resolver molestias que pudieran presentar algunos pacientes. Otro tipo de cirugía importante en el área de ortodoncia es la cirugía ortognática; mediante este procedimiento se logra brindar una mejor función y apariencia estética en los pacientes que tienen una desproporción en la posición o el tamaño entre mandíbula y maxilar. Los procedimientos quirúrgicos independientemente de qué tan invasivos sean tienen un periodo postoperatorio donde se presentan signos y síntomas en común, como son el dolor, la limitación de la apertura bucal o trismus y la inflamación facial o edema, es importante para el clínico que el paciente continúe con el tratamiento de ortodoncia en

los tiempos indicados y conocer opciones para que el proceso postoperatorio no incapacite al paciente por un tiempo prolongado. La fotobiomodulación, es la aplicación de láser de baja intensidad por medio de una fuente de energía en forma de una banda monocromática la cual abarca un rango de (630 a 830 nm) de longitud de onda, ésta actúa como un coadyuvante importante para la recuperación del paciente durante el periodo postoperatorio, debido a que ayuda a acelerar el proceso de desinflamación y disminuir la intensidad del dolor secundaria a una intervención quirúrgica, de esta manera puede permitir que el periodo de recuperación del paciente sea más corto y éste pueda reincorporarse a sus actividades en un menor tiempo.

PALABRAS CLAVE:

Oral surgery,swelling, pain,, photobiomodulation

Capítulo I. Marco Contextual

Los pacientes de ortodoncia se ven en la necesidad de someterse a diferentes cirugías durante su tratamiento para lograr las mejores condiciones y obtener resultados óptimos al finalizar su tratamiento, entre ellas podemos mencionar las más practicadas mundialmente que son las cirugías de terceros molares y que son de importancia para el ortodoncista, debido a que permite la utilización del espacio disponible en las arcadas dentales, evita infecciones y soluciona problemas de dolor en casos de molares impactados o en proceso de erupción, actualmente el tratamiento de corticotomías brinda al paciente una reactivación del metabolismo óseo lo que favorece el movimiento dental ortodóncico; frenectomías, caninos impactados, dientes retenidos, mesiodens y la cirugía ortognática, todos estos procedimientos quirúrgicos que son invasivos en diferente grado, pueden ser incapacitantes y tener efectos secundarios indeseables en el paciente como la inflamación, dificultad para la apertura bucal, dolor, entre otros signos y síntomas que limitan al paciente a asistir a sus consultas y retrasan su tratamiento. Es de gran utilidad para el clínico conocer y aprovechar las ventajas que provee la fotobiomodulación para la recuperación del paciente en el periodo postquirúrgico, para que pueda retomar la consulta a la brevedad posible, esto es especialmente importante en los pacientes de cirugía ortognática, debido a que los días posteriores a su cirugía es importante que

asista a consulta para la indicación especial de alguna mecánica particular que necesite el paciente.

Este estudio se enfoca en el análisis de múltiples bibliografías orientadas en el estudio del protocolo de fotobiomodulación en el tiempo post operatorio y días subsecuentes de pacientes que se someten a cirugía oral y cirugía ortognática. Se evaluaron los resultados clínicos sobre la recuperación del paciente, la finalidad de la presente revisión fue identificar los beneficios de la aplicación de la fotobiomodulación como coadyuvante para la disminución del dolor, trismus e inflamación en los pacientes ortodóncico-quirúrgicos durante el periodo postquirúrgico inmediato.

Capitulo II. Marco teórico conceptual

A lo largo de la historia la aplicación de la terapia con láser ha sido adoptada en diferentes campos de la medicina y la odontología, encontrándose el término ”Laserterapia” como la aplicación indolora de un rayo láser sobre áreas lesionadas, para acelerar la recuperación en centros neurálgicos, zonas óseas, músculos, tendones, ligamentos y piel. En el área médica, ésta comenzó empleándose en la fotocoagulación de tumores de la retina; pronto se aprovecharon las propiedades fototérmicas y fotoablativas de la elevada concentración energética en áreas muy pequeñas para la utilización regulada del «láser quirúrgico» en cirugía. A partir de experiencias realizadas a principios de los setenta, se comenzó a observar que la irradiación láser de baja intensidad, sin llegar a producir efecto térmico, podía tener una acción estimulante sobre ciertos procesos biológicos, como la cicatrización o la resolución del edema y la inflamación (1).

Actualmente, se encuentran disponibles múltiples estudios de diferentes especialidades médicas donde se observan las propiedades y versatilidad de la aplicación de la terapia láser en el área médica; ésta puede ser aplicada en su versión de alta o baja intensidad. La terapia con láser de alta intensidad es una modalidad que provee resultados significativos en la reducción del dolor, del edema y efectos bioestimulantes; esto debido a sus propiedades fotoquímicas, fototérmicas y fotomecánicas, este tipo de terapia se utiliza en el área médica donde se requiere que la energía sea recibida en tejidos de mayor profundidad como en pacientes de fisioterapia, aprovechando la capacidad que tiene para penetrar en los tejidos, debido a su gran potencia, como se obtiene con el

láser de granate de itrio y aluminio dopado con impurezas de neodimio (Nd: YAG) (2-3). En la odontología el láser de alta intensidad se aplica principalmente en el área quirúrgica, uno de los más populares es el láser de Er:YAG, sus siglas corresponden al sólido que utiliza como medio activo granate (cristalización en rombododecaedros, G), constituido por itrio (Yttrium, Y) y aluminio (Aluminium, A) y contaminado con erbio (Erbium, Er). Este, emite una longitud de onda de energía que es visible al ojo humano y oscila alrededor de los 2940 nm, se ha comprobado su eficacia para los tratamientos de cirugía oral y restauración de caries debido a su capacidad de ser absorbido en tejidos hidratados con agua (4).

La terapia láser de baja intensidad, mejor conocida actualmente como fotobiomodulación, tiene múltiples usos en el área odontológica, ésta consiste en la aplicación de una fuente de energía en forma de una banda monocromática la cual abarca un rango de (630 a 830 nm) de longitud de onda (5). La aplicación de fotobiomodulación en el cuidado de la salud ha sido documentada en la bibliografía por más de 3 décadas, desde entonces se ha aplicado para el tratamiento de diferentes síndromes y enfermedades, incluyendo hipersensibilidad dentinaria, trastornos temporomandibulares, mucositis oral, lesión del nervio alveolar inferior, parestesia consecuente a una osteotomía sagital de la rama. La terapia de fotobiomodulación se ha aplicado por más de 40 años en diferentes disciplinas del área médica y odontológica, debido a sus propiedades analgésicas, bioestimulantes y antiinflamatorias, además de ser un buen coadyuvante en el proceso de rehabilitación (6).

Los principales receptores en los tejidos han sido identificados como el citocromo c oxidasa en la mitocondria y canales del ion de calcio, por medio de éstos se absorbe la energía y se aumenta la concentración de ATP, de óxido nítrico y se modulan los niveles de calcio. Es importante que se aplique la dosis correcta con el protocolo de irradiación específico para el fin deseado, pues la fotobiomodulación tiene un efecto bifásico donde existen efectos estimulantes e inhibidores (7). Otra de las ventajas es la fotobiomodulación no ocasiona efectos de toxicidad (8).

La Fotobiomodulación es un auxiliar importante y cada vez más utilizado en el proceso postquirúrgico de los pacientes que se someten cirugía oral y a cirugía ortognática. La

cirugía ortognática es un procedimiento que nos permite corregir múltiples disfunciones en pacientes con deformidades esqueléticas faciales, mejorando la función masticatoria, respiración, fonética y estética facial. Sin embargo, al considerarse una cirugía mayor pueden ocurrir algunas complicaciones en el periodo postoperatorio como son: náuseas, vomito, dolor, edema, trismus o disminución de los movimientos mandibulares, como apertura y lateralidades, hematomas y desórdenes neurosensoriales. Esto puede minimizarse al implementar técnicas quirúrgicas adecuadas, crioterapia, farmacoterapia con corticoesteroides, analgésicos, opioides; y Fotobiomodulación (9). La Fotobiomodulación es un coadyuvante excelente en el periodo postoperatorio de la cirugía maxilofacial debido a que provee efectos antiinflamatorios, reduce el dolor, edema, trismus y su mayor beneficio es que en conjunto promueve la sanación de las heridas.

La terapia de fotobiomodulación ha sido estudiada ampliamente en pacientes con extracción quirúrgica de terceros molares, después de su aplicación, el láser ha demostrado inhibir la inflamación, su efecto es comparable a los resultados obtenidos con los fármacos antiinflamatorios no esteroideos (AINES), algunos estudios describen que su aplicación logra una reducción de prostaglandina E2, del factor de crecimiento tumoral-α, interleucina-1β, rango de sedimentación de eritrocitos, lo cual favorece el proceso de desinflamación (2,3). Los días consecuentes al proceso quirúrgico en el paciente de cirugía ortognática son de gran importancia ya que se aprovecha un proceso de aceleración en el metabolismo óseo conocido como RAP (10) donde el organismo responde a la perturbación causada por la cirugía con un aumento de la activación de las unidades básicas multicelulares, de esta manera se incrementa el espacio de remodelación y se logra de una manera óptima el movimiento dental ortodóncico, por eso es de gran relevancia que el paciente asista a la consulta ortodóncica a la brevedad posible para revisar la oclusión y realizar cualquier ajuste que sea necesario para establecer una oclusión funcional y aprovechar este fenómeno, sin embargo, las 48 horas posteriores a la intervención quirúrgica es cuando el paciente de cirugía ortognática presenta mayor edema y dolor, lo cual dificulta la apertura de la boca y por lo mismo se retrasa la consulta ortodóncica hasta que el paciente se haya recuperado o sus síntomas hayan disminuido (11). La cirugía de terceros molares es la cirugía que se realiza con

más frecuencia y la cirugía ortognática es la cirugía con indicación ortodóncica más invasiva y que requiere un periodo prolongado de recuperación; múltiples estudios se han enfocado en la descripción de diferentes variables como el dolor, inflamación y dificultad para abrir la boca, que han sido medidas en diferentes días postoperatorios de los tratamientos quirúrgicos como cirugía de terceros molares y cirugía ortognática para poder describir cómo es su comportamiento al aplicarse la Fotobiomodulación y compararse con un control (12-13).

Capítulo III. Marco Referencial

La Fotobiomodulación es ampliamente aplicada en el área médica y odontológica; en esta área su aplicación va dirigida a la estimulación de tejidos blandos y duros en el tratamiento de aftas, procedimientos quirúrgicos de encía: gingivectomías, gingivoplastías y como un agente terapéutico auxiliar en el proceso postquirúrgico de cirugías de terceros molares o cirugía ortognática, donde el tiempo de recuperación del paciente es menor, esto se da al disminuir la inflamación y el dolor (14).

3.1 Dolor postoperatorio:

Para medir el dolor, algunos autores como Feslihan, Singh, Pedreira, Asutay, Eshghpour, (15-18) realizaron estudios clínicos controlados entre los años de 2016-2019 donde utilizan una escala análoga visual (VAS) por sus siglas en inglés, la cual consiste en una tira de papel donde se marcan los números del 0 al 10 y se le indica al paciente que seleccione la opción que mejor represente su sensación de dolor, donde 0 significa que no hay dolor y el 10 como máximo dolor, este tipo de instrumento representa un valor subjetivo y puede no ser comparable con otros pacientes pero suele ser muy útil cuando se analiza el caso de un paciente particular puesto que su umbral de dolor es el mismo y se registra en diferentes tiempos. Se ha estudiado que el dolor alcanza su máxima intensidad de 3 a 5 horas después de la cirugía, continuando durante los días 3 al 5 y disminuyendo gradualmente hasta el día 7 (16-17).

3.2 Edema postoperatorio

Otra de las variables de importancia a estudiar es el edema facial, éste encuentra su pico de máxima intensidad entre las 12 y 48 horas postquirúrgicas, lo cual puede influenciar

en la estética facial y en las interacciones sociales del paciente (4). Diferentes autores miden el edema facial como la circunferencia o volumen total de la cara, tomando como referencia los dos tercios inferiores de la misma, también se han tomado diferentes planos de referencia del lado derecho e izquierdo y se comparan cuando se realizan estudios de boca dividida, donde un lado de la cara o de la boca es el grupo experimental donde se aplica FBM y el otro lado es el grupo control. El resultado que refleja la medición de esta variable es objetivo ya que se interpreta con unidades métricas como cm lineales, de superficie o de área, dependiendo del estudio, y también dependiendo del país se utiliza el sistema métrico decimal o el sistema inglés, los instrumentos más utilizados fueron vernier digital o manual, cinta métrica flexible, compás e imágenes de la cara del paciente en 3d interpretadas con ayuda de un software. D'avila (9), Asutay(15), Pedreira (16),Eshghpour (17), coinciden en sus estudios en algunos periodos de tiempo para medir el edema, el tiempo 0 (T0) se mide para tener una referencia de cuánto medía la cara antes del procedimiento y de esta manera poder realizar las comparaciones en los tiempos futuros, el séptimo día postquirúrgico es otro tiempo en que los autores coinciden para realizar las mediciones, pues está descrito que a partir de este día el edema disminuye hasta llegar al estado de normalidad, y representa una referencia importante para comparar con los tiempos más próximos a la cirugía.

3.3 Trismus postoperatorio

La tercera variable más estudiada es el trismus o la apertura máxima de la boca, se ha reportado que esta variable puede ser dependiente al grado de inflamación y dolor que presente el paciente, cuando éstos disminuyen el trismus también se reduce (4). Para medir esta variable se utiliza un instrumento con unidades objetivas, como centímetros o pulgadas, los más utilizados en los artículos fueron vernier digital o manual, compás, regla milimétrica y cinta métrica flexible. De Rezende, Cennet, Landucci, Sampaio-Filho (9, 19-21) , son algunos autores que midieron la apertura de la boca en sus estudios publicados en los años 2016- 2018; de los autores mencionados Cennet y Landucci (19,20), obtuvieron en sus resultados que no hubo una diferencia estadísticamente significativa entre los grupos de estudio, los otros dos autores De Rezende (10) y Sampaio-Filho (21) , obtuvieron resultados estadísticamente significativos con respecto a la reducción del trismus en el grupo de FBM al compararse con el grupo control, con

respecto a los tiempos de FBM entre los estudios, destaca que los que tuvieron mejores resultados aplicaron más de una dosis única de irradiación (9-10,19-21).

Capítulo IV. Metodología y Análisis

Estrategias de búsqueda:

La estrategia de búsqueda fue desarrollada basada en la pregunta PICO: (por sus siglas en inglés: *patient, intervention, comparison, outcome*) (22-24) Siendo la pregunta; ¿El uso de Fotobiomodulación reduce la inflamación y el dolor en pacientes ortodóncico-quirúrgicos?

Se formularon los siguientes criterios para la selección de los artículos:

Criterios de inclusión: tratarse de Fotobiomodulación, involucrar cirugía de terceros molares o cirugía ortognática, evaluar el dolor e inflamación, pertenecer al periodo de tiempo seleccionado 2014-2020.

Criterios de exclusión: Cartas al lector, cuestionarios, resúmenes o artículos incompletos, revisiones sistemáticas, metaanálisis (debido a que los que se encontraron no reportaban los datos suficientes para el análisis), cirugías periodontales, cirugías de frenillo, bichectomías, traumas y fracturas mandibulares o maxilares, que fueran sobre implantes, osteonecrosis, aceleración del movimiento dental ortodóncico o radioterapia. Idioma diferente al inglés o español.

Criterios de eliminación: Que no tuvieran un instrumento que representara por medio de una unidad el dolor o la inflamación. Que fueran en grupos específicos; pacientes con una enfermedad o condición sistémica. Artículos cuyo protocolo de irradiación no se describa específicamente: longitud de onda, tiempo, potencia, intensidad, repeticiones, tiempo de separación entre las irradiaciones.

Búsqueda en bases de datos:

Revisores:

Un revisor (LV) investigó en las bases de datos y 4 revisores aceptaron los artículos y los criterios de inclusión.

Fuentes de búsqueda:

Las bases de datos consultadas fueron *PubMed, Web of Science y Cochrane*.

La estrategia de búsqueda fue elegir las palabras clave que proporcionaran información con las variables que respondieron a la pregunta. Estas palabras fueron agrupadas por los operadores booleanos: *AND* ("Y") y *OR* ("Ó") como se describe a continuación: *Photobiomodulation OR laser therapy AND edema AND pain AND oral surgery.*

Para realizar la búsqueda se homologaron los filtros que pudieran ser aplicados en los 3 buscadores seleccionados: Ensayos clínicos controlados ECC, Ensayos clínicos aleatorizados ECA, artículos publicados desde el año 2014 al 2020. La suma total de los artículos obtenidos en los 3 buscadores fue de 70 artículos que fueron sometidos a evaluación para seleccionar únicamente aquellos que cumplieran con los criterios de inclusión.

Para la base de datos *Medline/PubMed* se colocaron directamente en el recuadro de búsqueda las palabras clave con los conectores booleanos de la siguiente manera: *photobiomodulation OR laser therapy AND edema AND pain AND oral surgery*, posteriormente se seleccionaron los filtros: "*Clinical Trial, from* 2014/1/1 - 2021/4/1" y se obtuvieron 23 resultados, de los cuales se eliminaron 8 por título debido a que la cirugía no era de indicación ortodóncica y que el grupo de estudio era específico (mujeres embarazadas), se obtuvieron en total 15 artículos de esta base.

En la siguiente base de datos (*Web of Science)* se buscaron lo artículos por medio de palabras claves y se seleccionó el recuadro de buscar por título, para que esa palabra estuviera incluida en el título, se seleccionaron los conectores booleanos *"OR" y "AND"* , se seleccionó el periodo de tiempo a partir del 2014 y se obtuvieron 721 artículos, posteriormente se seleccionó la opción "analizar resultados" para seleccionar el tema

particular de la búsqueda y limitar los resultados para obtener finalmente 45 resultados, de los cuales se eliminaron 43 artículos pues el título indicaba población específica como adolescentes, animales y otro tipo de cirugía que no fuera de indicación ortodóncica. Se obtuvieron 2 artículos.

La última base utilizada fue *Cochrane* donde se seleccionó la pestaña de búsqueda avanzada y el en recuadro se seleccionó *"Title Abstract keyword"* como el tipo de búsqueda de las palabras clave, se colocaron en 5 renglones independientes cada una de las palabras: *Photobiomodulation OR laser therapy AND pain AND swelling AND oral surgery,* se obtuvieron 12 artículos de los cuales se eliminaron 8 por el título. Se obtuvieron 4 artículos de esta base.

En cada base de datos se realizó el primer filtro para la eliminación de artículos que fue por título, donde no se incluyeran las palabras clave o se hablara de otro tipo de cirugía como: cirugía endodóntica, periodontal, implantes, levantamiento de seno maxilar, entre otras.

Selección de artículos:

Los artículos obtenidos fueron evaluados individualmente por resumen y texto completo, se sometieron al análisis únicamente aquellos que cumplieron con los criterios de inclusión.

Recolección de datos:

Se recolectaron datos de los artículos seleccionados directamente para vaciarse en tablas estructuradas y mostrar la información de una manera más organizada en una tabla de formato del programa Excel, donde se incluyó la siguiente información nombre de los autores del artículo, año de publicación, fuente de búsqueda, tipo de cirugía realizada, tipo de láser utilizado, longitud de onda, potencia, tiempo de irradiación, escala utilizada para medir dolor, escala utilizada para medir inflamación y trismus y resultados. Los datos obtenidos fueron analizados de manera descriptiva.

Finalmente, se recolectaron 16 artículos que cumplieron con los criterios de elección y fueron incluidos en la revisión.

Estos artículos, fueron seleccionados para el análisis del protocolo de irradiación y las características de los procedimientos quirúrgicos que pudieran influir en los resultados de los estudios, se vació la información obtenida en dos tablas y se explica en el capítulo V. Cabe destacar que se consultó bibliografía clásica fuera de este periodo considerada necesaria para enriquecer información obtenida de los artículos incluidos en la revisión.

Se muestra en la FIG 1, el proceso de selección de los artículos.

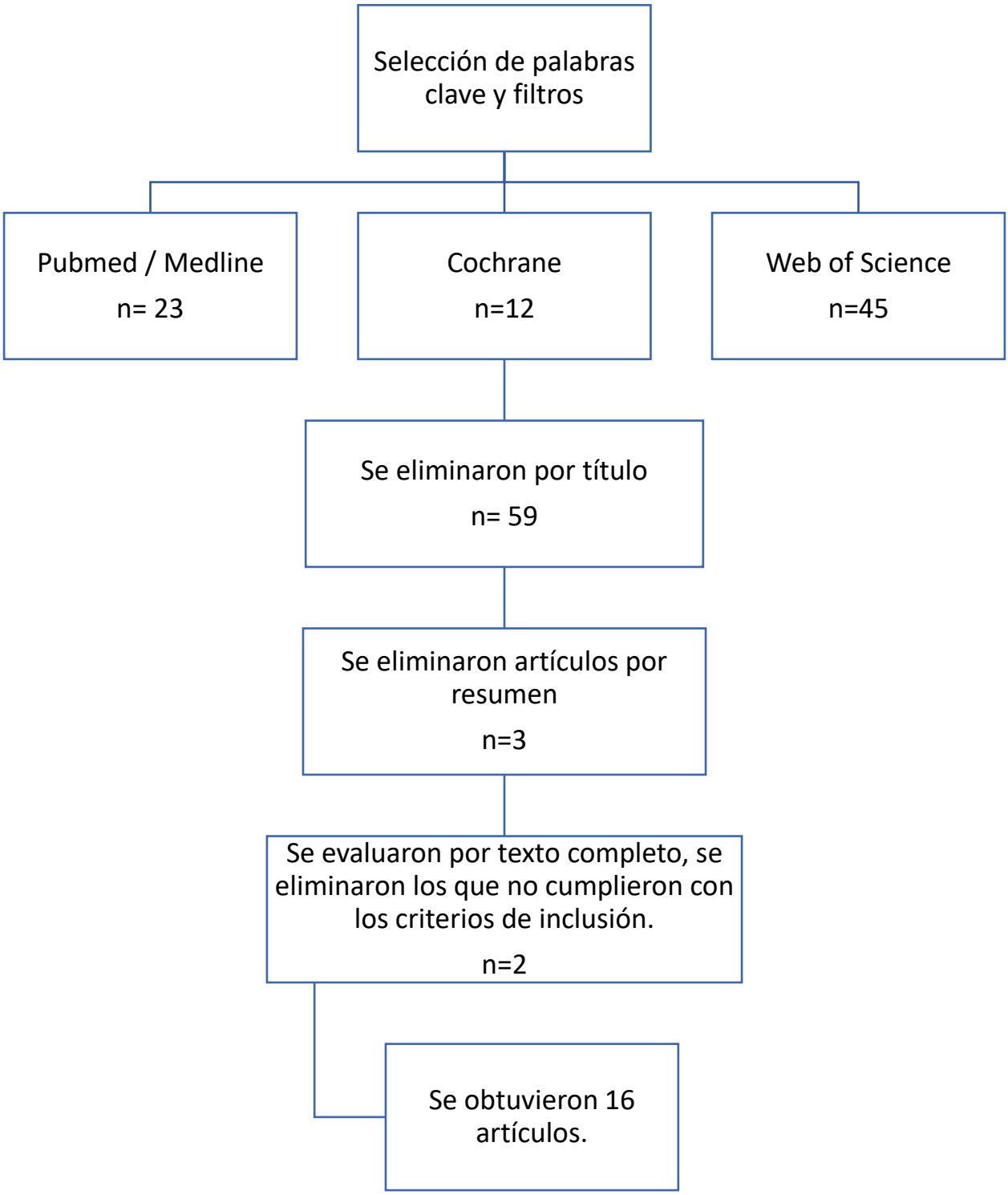

Capítulo V. Discusión y Conclusión

La tabla 1 describe los diferentes estudios realizados por los autores donde se muestra el tipo de procedimiento quirúrgico realizado y la comparación de los efectos de la fotobiomodulación con diferentes controles.

Tabla 1. Descripción de la metodología empleada en los artículos obtenidos.

Autor/año	Tipo de cirugía	Muestra (n=)	Grupo Experimental	Grupo control	Variable/ instrumento	Medicamentos	Resultados
Erkan Feslihan, et al. 2019 [18]	Terceros molares impactados.	30	30 hemiarcadas. FBM.	30 hemiarcadas. Metilprednisolona.	Dolor: VAS Edema: regla flexible Trismus: vernier	40 mg / 2 ml de Succinato sódico Metilprednisolona.	Se redujo dolor, edema, trismus, pero no significativamente.
Singh, Garg, et al. 2019 [6]	Terceros molares.	25	25 hemiarcadas. FBM.	25 hemiarcadas. Placebo.	Dolor: VAS, Edema y trismus. Regla calibrada.	625-mg amoxicilina y ácido clavulánico 100-mg diclofenaco sódico.	Disminución significativa de edema y dolor (P < .05), pero no de Trismus (P > .05).
Sierra, Deana, et al. 2016 [27]	Terceros Molares.	60	FBM 660 nm extraoral. (n=15) FBM 660 nm intraoral. (n=15) FBM 880 nm extraoral. (n=15) FBM 880 nm intraoral. (n=15)	60 hemiarcadas. FBM placebo.	Edema y trismus: vernier digital.	Analgésicos, en promedio 2 – 4 días postoperatorio.	Mejor recuperación al irradiar intraoral 660nm y extraoral 880 nm. Edema: Control vs. Experimental (P > 0.05) Trismus: intraoral vs. Extraoral (P > 0.05)
Pedreira, Wanderley, et al. 2016 [16]	Terceros molares.	24	G1: FBM extracción de tercer molar. G4: FBM cirugía de tercer molar.	G2: Placebo y extracción. G3: Placebo y cirugía.	Dolor: VAS Edema y trismus: vernier dental.	8 mg dexametasona 1 hr antes de la extracción. En caso de dolor extremo postoperatorio 500 mg dipirona.	Ligera mejoría en los grupos de irradiación, pero sin diferencia significativa
Asutay, Ozcan-Kucuk, et al. 2018 [15]	Terceros molares inferiores.	45	G2: Dosis única de FBM. (n= 15) G3: Placebo (n = 15).	G1: Aplicación de hielo. (n= 15)	Trismus: vernier manual. Dolor: VAS Edema facial: (3dMD Photogrammetric System).	1000 mg Amoxicilina con Ac. clavulánico y 500 mg paracetamol y 0.2% enjuague con chlorhexidina.	Diferencia estadísticamente significativa en el dolor entre grupo de láser y control (P<0.05)
Eshghpour, Ahrari, Takallu et al. 2016 [17]	Terceros molares impactados.	40	40 hemiarcadas FBM.	40 hemiarcadas, Placebo.	Dolor: VAS Edema: vernier manual.	500 mg de Amoxicillina 400 mg ibuprofeno Enjuague bucal 0.12% de chlorhexidina.	El dolor y la inflamación fue significativamente menor en el grupo de láser vs. placebo (P<0.05)

D'avila, Espinola, et al. 2019 [9]	Cirugía ortognática bimaxilar.	30	G1: FBM (n= 15)	G2: Placebo. (n= 15)	Dolor: VAS Edema y movimientos mandibulares: vernier digital.	500 mg de amoxicillina cada 8 h por 7 días; 100 mg de ketoprofeno cada 12 h por 5 días; y 750 mg de acetaminofen cada 6 h por 3 días.	Diferencia significativa (P<0.05) en disminución del dolor y mejoría en los movimientos mandibulares entre el grupo de estudio y el control.
Cennet, Tunc, et al. 2016 [19]	Terceros molares impactados.	35	35 hemiarcadas. FMB	35 hemiarcadas. Placebo.	Dolor: VAS Edema y trismus: vernier manual.	Flurbiprofeno 100 mg tabletas; cada 12 h por 3 días, y enjuague bucal con clorhexidina por 7 días.	Menor edema, trismus y dolor en grupo experimental, pero sin diferencias significativas.
Landucci, Wosny et al. 2015. [20]	Terceros molares inferiores.	22	22 hemiarcadas. FMB	22 hemiarcadas. Placebo.	Dolor: VAS Edema y trismus: regla milimétrica.	Amoxicillina 500 mg, ibuprofeno 600 mg, y enjuagues con chlorhexidina por 7 días.	FBM disminuyó significativamente dolor, edema y trismus en los días 2 y 7 (P < 0.05)
Pol, Ruggiero et al. 2016 [28]	Terceros molares.	25	25 hemiarcadas. FMB	25 hemiarcadas. Placebo.	Edema: regla flexible. Dolor: VAS.	1 h antes de la cirugía (2 gr);600 mg de ibuprofeno en caso de dolor.	FBM redujo significativamente dolor y edema (P< 0.05)
Sampaio-Filho, Bussadori, et al. 2018 [21]	Terceros molares.	42	42 hemiarcadas. FMB	42 hemiarcadas. Placebo.	Dolor: VAS, Trismus: vernier digital Temperatura: termómetro.	Paracetamol, 500 mg cada 8 horas en caso de dolor.	Sin diferencia estadísticamente significativa entre los grupos
De Rezende, Silva, et al. 2018 [10]	Cirugía ortognática y SARME.	82	FBM, cirugía ortognática y SARME. (n=40)	Placebo, Cirugía ortognática: y SARME. (n=42)	Trismus: Vernier digital.	100 mg nimesulida / 12 h por 6 días y 500 mg metamizol sódico cada 6 h, por 3 días.	Diferencia significativa en el grupo FBM en pacientes masculinos con cirugía bimaxilar.
Gasperini, Rodrigues de Siqueira et al. 2014 [29]	Cirugía ortognática bimaxilar.	10	Un lado de la cara de FBM. (Izquierdo o derecho)	Un lado de la cara placebo. (Izquierdo o derecho)	Edema: fórmula de Carrillo et al. (14) Dolor: VAS.	Preoperatorio: Cefazolina, hidrocortisona. Postoperatorio: dexametasona. analgésicos: (tramadol y ketorolaco.	El edema disminuyó significativamente en el lado de FBM.
Hala M. Abdel-Alim, et al. 2015 [30]	Terceros molares impactados.	80	40 pacientes con FBM inmediata postoperatoria.	40 pacientes con FBM retardada.	Dolor: Método de Sisk [32] (analgésicos consumidos). Edema: Método de Bello [33]. Trismus: Vernier.	Amoxicillina - Clavulanato de Potasio 1 g. Paracetamol 500 mg. Chlorhexidina 0.2% enjuague bucal.	Reducción significativa en trismus, dolor y edema en el grupo de FBM inmediata.
Domínguez A., Velásquez S. et al, 2019 [34]	Cirugía ortognática mandibular.	56	G1: FBM (2.5 mW) G2: FBM (4.1 mW)	G3: Placebo.	Dolor: VAS Edema: cinta métrica, bilateral de tragus a comisura labial y gonion.	250 mg naproxeno sódico. Dosis única de hidrocortisona 100 mg intravenosa.	La terapia de FBM con una energía de densidad de 68.33 J/cm^2 fue la más efectiva.
Hilal, Yolcu, et al. 2016 [14]	Terceros molares impactados.	15	15 hemiarcadas FBM.	15 hemiarcadas con aplicación de hielo.	Dolor: VAS. Edema: Programa 3dMD. Vultus Trismus: Compás.	500 mg de paracetamol. Enjuague bucal con Clorhexidina.	Edema y trismus: sin diferencias entre grupos. Reducción significativa de dolor en el día 7 con FBM.

FBM: Fotobiomodulación

Tabla 2. Protocolo de irradiación utilizado en las terapias de fotobiomodulación de los artículos seleccionados.

Autor/año	Área de irradiación	Tipo de láser.	Longitud de onda (nm)	Potencia (mW) / W/ cm²	Tiempo (s)	Periodos de FBM	Tiempos de medición de las variables:
Erkan Feslihan, et al. 2019 [18]	Extraoral.	Láser diodo (GaAlAs)	810 nm	30 mW	60 S	Postoperatorio, 24 hrs y 48 hrs. Total= 3.	Dolor: 1, 2 y 7 días postoperatorios. Edema y trismus: Preoperatorio y días 2 y 7 postoperatorios.
Singh, Garg, et al. 2019 [6]	Intraoral y extraoral	Láser diodo (GaAlAs)	830 nm	30 mW	45 S	Intraoral: 1 vez postoperatorio. Extraoral: 4 veces; postoperatorio, 2, 4 y 7 días.	Preoperatorio, postoperatorio inmediato y 2, 4 y 7 días postoperatorios.
Sierra, Deana, et al. 2016 [27]	Intraoral y extraoral.	Láser diodo (GaAlAs)	660 nm	35 mW	30 s	Postoperatorio inmediato	Preoperatorio, 2 y 7 días postoperatorios.
Pedreira, Wanderley, et al. 2016 [16]	Intraoral y extraoral.	Láser diodo (GaAlAs)	808 nm	0.63 W/cm²	180 s	Postoperatorio inmediato y días alternados los próximos 7 días.	Preoperatorio y 3, 5 y 7 días postoperatorios.
Asutay , Ozcan-Kucuk, et al. 2018 [15]	Extraoral	Láser diodo (GaAlAs)	810 nm	300 mW.	40 s	Postoperatorio inmediato	Preoperatorio y 2 y 7 días postoperatorios.
Eshghpour, Ahrari, Takallu et al. 2016 [17]	Intraoral y extraoral.	Láser diodo (GaAlAs)	810 nm extraoral y 660 nm intraoral.	200 mW	30 s	PBM extraoral e intraoral: Postoperatorio inmediato. Adicional PBM extraoral días 2 y 4 postoperatorios.	Preoperatorio y 2, 4 y 7 días postoperatorios.
D'avila, Espinola, et al. 2019 [9]	Intraoral y extraoral.	Láser diodo (GaAlAs)	808 nm	100 mW	30 s	Postoperatorio, 24 y 48 hrs extraoral. Intraoral: postoperatorio, 2 veces por semana por 60 días.	Edema y movimientos: preoperatorio y 7, 14, 30, 60 días postoperatorios. Dolor: inmediato, 1, 2 y cada 3 días postoperatorios hasta la sesión diecinueve.
Cennet, Tunc, et al. 2016 [19]	Extraoral.	Láser diodo (GaAlAs)	940 nm	0.5 watt/cm²	No definido.	1 vez, Postoperatorio inmediato.	Dolor: 2 y 7 días postoperatorios. Edema y trismus: preoperatorio, postoperatorio: inmediato, 2 y 7 días.
Landucci, Wosny et al. 2015. [20]	Intraoral y extraoral.	Láser diodo (GaAlAs)	780 nm	10 mW	No definido.	1 vez, postoperatorio inmediato.	Preoperatorio, postoperatorio: inmediato, 2 y 7 días. T=4
Pol, Ruggiero et al. 2016 [28]	Intraoral.	Láser diodo (GaAlAs)	910 nm	500 W	No definido.	Inmediatamente postoperatorio, 24 y 48 h después.	Edema: Preoperatorio. Dolor más edema: 1,2,5,7 y 14 días. T=5
Sampaio-Filho, Bussadori, et al. 2018 [21]	Extraoral, auriculoterapia.	Láser diodo (GaAlAs)	660 nm	100 mW	60 s	Postoperatorio: inmediato, 24 y 48 horas.	Preoperatorio, postoperatorio a 24 horas, 48 horas y 7 días.
De Rezende, Silva, et al. 2018 [10]	Extraoral.	Láser diodo (GaAlAs).	780 nm	No definido.	20s	Postoperatorio: inmediato, días 1, 2 y 3.	Preoperatorio y 2, 7, 14 y 21 días postoperatorios.

Gasperini, Rodrigues de Siqueira et al. 2014 [29]	Intraoral y extraoral.	Láser diodo (GaAlAs).	660 nm intraoral, 789 nm extraoral.	60 mW	20 S	Periodo inmediato postoperatorio y 24, 48 y 72 h después.	Dolor y edema: Postoperatorio inmediato, 3 y 7 días. Edema: continúa los días: 15 y 30.
Hala M. Abdel-Alim, et al. 2015 [30]	Extraoral.	Láser diodo.	830 nm	4000 mW	120 s	G1: Inmediato postoperatorio y 3 días después. G2: 2 y 4 días postoperatorios.	G1:Inmediato postoperatorio y 3 días después. G2: 2 y 4 días postoperatorios.
Domínguez A., Velásquez S. et al, 2019 [34]	Extraoral.	Láser diodo 940 nm, 120 s. Pulsación continua.	940 nm	4100 mW 2500 mW	120 s	Días postoperatorios, a partir del 3ro al 13.	Edema: días alternos postoperatorios hasta el día 13.
Hilal, Yolcu, et al. 2016 [14]	Extraoral.	Láser diodo (GaAlAs).	810 nm	300 mW	40 s	Inmediato postquirúrgico y al segundo día.	Dolor: inmediato postoperatorio, 2 y 7 días. Edema y trismus: Antes de la cirugía, 2 y 7 días postoperatorios.

Discusión.

La revisión de los artículos permite inferir situaciones relevantes sobre el uso de la fotobiomodulación como un tratamiento coadyuvante en el proceso postoperatorio del paciente, sus indicaciones principales son ayudar a disminuir el dolor, la inflamación e indirectamente a recuperar la función para la apertura bucal, esto al disminuir la inflamación, sin embargo, no es preciso concluir la terapia de fotobiomodulación como único tratamiento del dolor e inflamación en este tipo de pacientes; debido a que al ser un procedimiento invasivo y con un periodo postoperatorio doloroso es antiético no indicarle el medicamento al paciente, es importante mencionar que a todos los pacientes se les indicó un analgésico antes, durante o posterior al procedimiento quirúrgico aun así, los resultados no fueron afectados pues la aplicación de la Fotobiomodulación mejoró en los grupos experimentales y todos los grupos estaban medicados

Se puede mencionar que el efecto de la fotobiomodulación potencializa o acelera la desinflamación y analgesia del paciente.

Es importante mencionar que a todos los pacientes se les indicó un analgésico antes, durante o posterior al procedimiento quirúrgico, al ser un proceso invasivo y con un periodo postoperatorio doloroso es antiético no indicarle el medicamento al paciente, aun así, los resultados no fueron afectados pues la aplicación de la Fotobiomodulación mejoró en los grupos experimentales y todos los grupos estaban medicados

Se encontraron estudios que coinciden en la aplicación de la irradiación en el periodo postoperatorio inmediato, en las 24 y 48 horas después del procedimiento quirúrgico, pues es cuando la inflamación alcanza su pico máximo.

Sierra (27), Asutay (15), Cennet (19) y Landucci (20), son algunos autores que en sus investigaciones aplicaron una dosis única de fotobiomodulación en el periodo postoperatorio inmediato, y obtuvieron resultados favorables de una disminución mayor en los valores de edema y dolor con respecto al control.

Al analizar los estudios por el área de aplicación de la irradiación se encontraron tres tipos: intraoral (28), extraoral (10) y combinada (29), se encontró coincidencia en las consideraciones del valor de la longitud de onda del láser según el área de irradiación, cuando fue extraoral era necesario un valor mayor a 800 nm y para la irradiación intraoral, alrededor de los 600 nm, esto debido a la necesidad de una mayor o menor penetración en la densidad de los tejidos. En estos estudios se obtuvieron resultados con diferencias estadísticamente significativas, por lo cual podemos inferir que la absorción de la energía de manera extraoral e intraoral tiene buen resultado en los pacientes quirúrgicos cuando se utilizan los parámetros adecuados.

Se evaluaron diferentes grupos de estudio, en los estudios de boca dividida un mismo paciente pertenece al grupo experimental y control, siendo éste un placebo, esto aplicaba para los casos donde el procedimiento quirúrgico fue la cirugía de terceros molares, como en el estudio realizado por Hilal (14) y col., donde los procedimientos se realizaban en una fecha distinta para cada grupo de estudio. Otros estudios, como el de Domínguez y col. (13) donde las cirugías son más invasivas como la cirugía ortognática, éstos, dividían a la muestra en dos grupos de estudio: control y experimental, así el protocolo de irradiación se aplicaba en ambas zonas de la cara. Es enriquecedor poder estudiar ambos tipos de estudios donde un mismo paciente es control y grupo experimental y

donde la muestra se divide, al permitir la posibilidad de comparar entre el umbral del dolor y la respuesta inflamatoria de un mismo paciente en diferentes tiempos y entre diferentes grupos y así poder interpretar de una mejor manera los resultados. Hilal (14) y col. realizaron un estudio de tipo boca dividida donde se realizó la extracción quirúrgica de terceros molares mandibulares, la longitud de onda utilizada fue de 810 nm; en los resultados no hubo diferencia estadísticamente significativa en la disminución del edema, pero si en el dolor, a diferencia del estudio de Domínguez (13) y col. en su estudio el procedimiento fue de cirugía ortognática utilizaron un equipo con una longitud de onda de 940 nm y se obtuvieron resultados significativos en la evaluación del edema; ambos estudios aplicaron fotobiomodulación de manera extraoral y al compararlos con los demás estudios podemos observar que al utilizar una longitud de onda (nm) mayor se aumenta la potencia (mW) en el protocolo de irradiación, estas características son importantes para obtener un mejor efecto terapéutico para el dolor y edema en ambos estudios, esta comparación permite proponer que se realicen estudios de un mismo tipo para poder determinar si la longitud de onda de 940 nm brinda mejores resultados en el tratamiento del dolor y los 810 nm favorecen más a la disminución del edema.

.

La fotobiomodulación ha demostrado tener beneficios para distintos propósitos postoperatorios, disminución del dolor, recuperación neurosensorial, inflamación y trismus (31,32,35), existen múltiples protocolos que se siguen estudiando, algunos autores proponen la aplicación de una sola sesión de irradiación (19,20), pero no en todos los casos los resultados fueron estadísticamente significativos en favor a la disminución de dolor e inflamación, es importante resaltar que existe una diferencia al comparar la farmacoterapia utilizada; se han obtenido mejores resultados con la dexametasona que con el diclofenaco (33,36), el estudio de Feslihan (18) compara su efecto antiinflamatorio con el del fármaco metilprednisolona, pero no se reporta diferencia significativa, también existen estudios que comparan los resultados según el área de irradiación (6,9,16,17) algunos sugieren que la aplicación del láser de manera extraoral, cerca del músculo masetero logra mejores resultados que cuando se aplica intraoralmente (26,30,34), además, existe otro estudio que evalúa el efecto de la

fotobiomodulación en los puntos de acupuntura auricular (21) sin embargo no se encontraron resultados significativos, es importante seguir estudiando el tema para mejorar lo protocolos y concretar uno que nos indique un área anatómica precisa para la irradiación, los fármacos que brinden mejores resultados y los parámetros del láser pues aún varían mucho entre los estudios.

Conclusión

Los datos recolectados permiten hacer la recomendación a los clínicos de aplicar la Fotobiomodulación como un tratamiento coadyuvante para el periodo postoperatorio del paciente, se obtuvieron mejores resultados en la disminución del dolor y la inflamación en los casos donde se prolongó la irradiación hasta por lo menos 2 días después del procedimiento quirúrgico, en el caso de pacientes con terceros molares impactados y 7 días postoperatorios en el caso de los pacientes de cirugía ortognática, además de indicar dexametasona como antiinflamatorio de elección en los casos donde los pacientes sean candidatos. En cuanto al protocolo de irradiación, se puede sugerir, en base a los resultados obtenidos en esta investigación utilizar una longitud de onda de 830 nm o cercana aplicada de manera extraoral ya que demostró disminuir el dolor, trismus e inflamación en pacientes de cirugía ortognática y de extracción de terceros molares. Se sugiere realizar más estudios comparen los parámetros del protocolo de irradiación para lograr estandarizarlo.

BIBLIOGRAFÍAS:

1. Verna C. Regional Acceleratory Phenomenon. Front Oral Biol. 2016;18:28-35. doi: 10.1159/000351897. Epub 2015 Nov 24. PMID: 26599115
2. Nazari A, Moezy A, Nejati P, Mazaherinezhad A. Efficacy of high-intensity laser therapy in comparison with conventional physiotherapy and exercise therapy on pain and function of patients with knee osteoarthritis: a randomized controlled trial with 12-week follow up. Lasers Med Sci. 2019 Apr;34(3):505-516. doi: 10.1007/s10103-018-2624-4. Epub 2018 Sep 3. PMID: 30178432.
3. Alayat MSM, Aly THA, Elsayed AEM, Fadil ASM (2017) Efficacy of pulsed Nd: YAG laser in the treatment of patients with knee osteoarthritis: a randomized controlled trial. Lasers Med Sci 32(3):503–511. https://doi.org/10.1007/s10103-017-2141-x
4. Revilla-Gutiérrez Verónica, Aranabat-Domínguez Josep, España-Tost Antonio Jesús, Gay-Escoda Cosme. Aplicaciones de los láseres de Er:YAG y de Er,Cr:YSGG en Odontología. RCOE [Internet]. 2004 Oct [citado 2021 Ene 15] ; 9(5): 551-562. Disponible en: http://scielo.isciii.es/scielo.php?script=sci_arttext&pid=S1138-123X2004000500006&lng=es.
5. Legouté, F., Bensadoun, R.-J., Seegers, V., Pointreau, Y., Caron, D., Lang, P., … Jadaud, E. (2019). Low-level laser therapy in treatment of chemoradiotherapy-induced mucositis in head and neck cancer: results of a randomised, triple blind, multicentre phase III trial. Radiation Oncology, 14(1). doi:10.1186/s13014-019-1292-2
6. Singh, V., Garg, A., Bhagol, A., Dev, S., & Agarwal, S. K. (2019). Photobiomodulation Alleviates Post-Operative Discomfort After Mandibular Third Molar Surgery. Journal of Oral and Maxillofacial Surgery. doi:10.1016/j.joms.2019.06.009
7. Hamblin MR. Mechanisms and applications of the anti-inflammatory effects of photobiomodulation. AIMS Biophys. 2017;4(3):337-361. doi: 10.3934/biophy.2017.3.337. Epub 2017 May 19. PMID: 28748217; PMCID: PMC5523874.

8. Jenkins PA, Carroll JD. How to report low-level laser therapy (LLLT)/ Photomedicine dose and beam parameters in clinical and laboratory studies. Photomed Laser Surg. 2011;29(12):785–7.
9. D'ávila RP, Espinola LVP, de Freitas PM, Silva AC, Landes C, Luz JGC. Longitudinal evaluation of the effects of low-power laser phototherapy on mandibular movements, pain, and edema after orthognathic surgery. J Craniomaxillofac Surg.2019 May;47(5):758-765. doi: 10.1016/j.jcms.2019.01.038. Epub 2019 Feb 1. PMID: 30803856.
10. de Rezende RA, Silva DN, Frigo L. Effect of GaAlAs low-level laser therapy on mouth opening after orthognathic surgery. Lasers Med Sci. 2018 Aug;33(6):1271-1277. doi: 10.1007/s10103-018-2477-x. Epub 2018 Mar 12. PMID: 29532196
11. Lopes-Martins RAB, Penna SC, Joensen J, Vereid VI, Bjordal JM (2007) Low level laser therapy [LLLT] in inflammatory and rheumatic diseases: a review of therapeutic mechanisms. Curr Rheumatol Rev 3:147–154. https://doi.org/10.2174/157339707780619421
12. Verna C. Regional Acceleratory Phenomenon. Front Oral Biol. 2016;18:28-35. doi: 10.1159/000351897. Epub 2015 Nov 24. PMID: 26599115
13. Domínguez Camacho A, et al. Photobiomodulation as oedema adjuvant in post-orthognathic surgery patients: A randomized clinical trial. International Orthodontics (2019), https://doi.org/10.1016/j.ortho.2019.09.004
14 Alan H, Yolcu Ü, Koparal M, Özgür C, Öztürk SA, Malkoç S. Evaluation of the effects of the low-level laser therapy on swelling, pain, and trismus after removal of impacted lower third molar. Head Face Med. 2016 Jul 26;12(1):25. doi: 10.1186/s13005-016-0121-1. PMID: 27457369; PMCID: PMC4960798.
15 Asutay F, Ozcan-Kucuk A, Alan H, Koparal M. Three-dimensional evaluation of the effect of low-level laser therapy on facial swelling after lower third molar surgery: A randomized, placebo-controlled study. Niger J Clin Pract. 2018 Sep;21(9):1107-1113. doi: 10.4103/njcp.njcp_38_18. PMID: 30156193.

16 Pedreira AA, Wanderley FG, Sa MF, Viena CS, Perez A, Hoshi R, Leite MP, Reis SR, Medrado AP. Thermographic and clinical evaluation of 808-nm laser photobiomodulation effects after third molar extraction. Minerva Stomatol. 2016 Aug;65(4):213-22. PMID: 27374361.

17 Eshghpour M, Ahrari F, Takallu M. Is Low-Level Laser Therapy Effective in the Management of Pain and Swelling After Mandibular Third Molar Surgery? J Oral Maxillofac Surg. 2016 Jul;74(7):1322.e1-8. doi: 10.1016/j.joms.2016.02.030. Epub 2016 Mar 12. PMID: 27055228

18 Feslihan E, Eroğlu CN. Can Photobiomodulation Therapy Be an Alternative to Methylprednisolone in Reducing Pain, Swelling, and Trismus After Removal of Impacted Third Molars? Photobiomodul Photomed Laser Surg. 2019 Nov;37(11):700-705. doi: 10.1089/photob.2019.4696. Epub 2019 Oct 7. PMID: 31589558.

19 Cennet, Tunc, et al. 2016 Eroglu CN, Keskin Tunc S. Effectiveness of Single Session of Low-Level Laser Therapy with a 940 nm Wavelength Diode Laser on Pain, Swelling, and Trismus After Impacted Third Molar Surgery. Photomed Laser Surg. 2016 Sep;34(9):406-10. doi: 10.1089/pho.2016.4101. Epub 2016 Jul 15. PMID: 27420732.

20 Landucci A, Wosny AC, Uetanabaro LC, Moro A, Araujo MR. Efficacy of a single dose of low-level laser therapy in reducing pain, swelling, and trismus following third molar extraction surgery. Int J Oral Maxillofac Surg. 2016 Mar;45(3):392-8. doi: 10.1016/j.ijom.2015.10.023. Epub 2015 Dec 12. PMID: 26691932.

21 Sampaio-Filho H, Bussadori SK, Gonc¸alves MLL, Silva DdFTd, Borsatto MC, Tortamano IP, et al. (2018) Low-level laser treatment applied at auriculotherapy points to reduce postoperative pain in third molar surgery: A randomized, controlled, single-blinded study. PLoS ONE 13(6): e0197989. https://doi.org/10.1371/ journal.pone.0197989

22 Moher, D., Shamseer, L., Clarke, M. et al. Preferred reporting items for systematic review and meta-analysis protocols (PRISMA-P) 2015 statement. Syst Rev 4, 1 (2015). https://doi.org/10.1186/2046-4053-4-

23 Nguyen NH, Singh S. A Primer on Systematic Reviews and Meta-Analyses. Semin Liver Dis. 2018 May;38(2):103-111. doi: 10.1055/s-0038-1655776. Epub 2018 Jun 5. PMID: 29871017.

24 Linares-Espinós E, Hernández V, Domínguez-Escrig JL, Fernández-Pello S, Hevia V, Mayor J, Padilla-Fernández B, Ribal MJ. Methodology of a systematic review. Actas Urol Esp (Engl Ed). 2018 Oct;42(8):499-506. English, Spanish. doi: 10.1016/j.acuro.2018.01.010. Epub 2018 May 3. PMID: 29731270.

25 He WL, Yu FY, Li CJ, et al: A systematic review and meta-analysis on the efficacy of low-level laser therapy in the management of complication after mandibular third molar surgery. Lasers Med Sci 30:1779, 2015

26 Kloda LA, Boruff JT, Cavalcante AS. A comparison of patient, intervention, comparison, outcome (PICO) to a new, alternative clinical question framework for search skills, search results, and self-efficacy: a randomized controlled trial. J Med Libr Assoc. 2020 Apr;108(2):185-194. doi: 10.5195/jmla.2020.739. Epub 2020 Apr 1. PMID: 32256230; PMCID: PMC7069809.

27. Sierra SO, Deana AM, Bussadori SK, da Mota AC, Ferrari RA, do Vale KL, Fernandes KP. Choosing between intraoral or extraoral, red or infrared laser irradiation after impacted third molar extraction. Lasers Surg Med. 2016 Jul;48(5):511-8. doi: 10.1002/lsm.22488. Epub 2016 Feb 11. PMID: 26868520.

28. Pol R, Ruggiero T, Gallesio G, Riso M, Bergamasco L, Mortellaro C Mozzati M. Efficacy of Anti-Inflammatory and Analgesic of Superpulsed Low Level Laser Therapy After Impacted Mandibular Third Molars Extractions. J Craniofac Surg. 2016 May;27(3):685-90. doi: 10.1097/SCS.0000000000002523. PMID: 27159857.

29 Gasperini G, Rodrigues de Siqueira IC, Rezende Costa L. Does low-level laser therapy decrease swelling and pain resulting from orthognathic surgery? Int J Oral Maxillofac Surg. 2014 Jul;43(7):868-73. doi: 10.1016/j.ijom.2014.02.015. Epub 2014 Mar 25. PMID: 24679851.

30 Abdel-Alim HM, Abdel-Dayem H, Mustafa ZA, Bayoumi A, Jan A, Jadu F. A Comparative Study of the Effectiveness of Immediate Versus Delayed

Photobiomodulation Therapy in Reducing the Severity of Postoperative Inflammatory Complications. Photomed Laser Surg. 2015 Sep;33(9):447-51. doi: 10.1089/pho.2015.3923. PMID: 26332915.

31 da Fonseca EV, Bussadori SK, da Silva Martinho LFC, de Sousa Melo MC, de Andrade FL, Gonçalves MLL, Mesquita-Ferrari RA, Horliana ACRT, Fernandes KPS. Evaluation of photobiomodulation effects on pain, edema, paresthesia, and bone regeneration after surgically assisted rapid maxillary expansion: Study protocol for a randomized, controlled, and double blind clinical trial. Medicine (Baltimore). 2019 Nov;98(48):e17756. doi: 10.1097/MD.0000000000017756. PMID: 31770194; PMCID: PMC6890349.

32 Bernal Rodriguez CG, Kraul LF, Cardoso TW, Eduardo CP, Aranha ACC, de Freitas PM. Photobiomodulation in the Postoperative of Bichectomy Surgeries: Case Series. Photomed Laser Surg. 2018 Jul;36(7):391-394. doi: 10.1089/pho.2017.4407. Epub 2018 Jun 19. PMID: 29920150.

33 Calixto Da Silva DA, Silva Almeida FLD, Ota TMN, Guimaraes DM, Fernandes KPS. Effects of Dexamethasone and Photobiomodulation on Pain, Swelling, and Quality of Life After Buccal Fat Pad Removal: A Clinical Trial. J Oral Maxillofac Surg. 2020 Nov;78(11):1942.e1-1942.e9. doi: 10.1016/j.joms.2020.07.006. Epub 2020 Jul 14. PMID: 32768403.

34 Domínguez Camacho A, et al. Photobiomodulation as oedema adjuvant in post-orthognathic surgery patients: A randomized clinical trial. International Orthodontics (2019), https://doi.org/10.1016/j.ortho.2019.09.004

35 Hosseinpour S, Tunér J, Fekrazad R. Photobiomodulation in Oral Surgery: A Review. Photobiomodul Photomed Laser Surg. 2019 Dec;37(12):814-825. doi: 10.1089/photob.2019.4712. Epub 2019 Nov 21. PMID: 31750798.

36 Markovic A, Todorovic L. Effectiveness of dexamethasone and lowpower laser in minimizing oedema after third molar surgery: a clinical trial. Int J Oral Maxillofac Surg 2007;36:226–229